

# Traheotomija

---

**Rastija, Antonio**

**Undergraduate thesis / Završni rad**

**2021**

*Degree Grantor / Ustanova koja je dodijelila akademski / stručni stupanj:* **University of Pula / Sveučilište Jurja Dobrile u Puli**

*Permanent link / Trajna poveznica:* <https://um.nsk.hr/um:nbn:hr:137:920098>

*Rights / Prava:* [In copyright](#)/[Zaštićeno autorskim pravom.](#)

*Download date / Datum preuzimanja:* **2024-12-21**



*Repository / Repozitorij:*

[Digital Repository Juraj Dobrila University of Pula](#)



Sveučilište Jurja Dobrile u Puli

Preddiplomski stručni studij Sestrinstvo

**ANTONIO RASTIJA**

**TRAHEOTOMIJA**

Završni rad

Pula, 2021.

Sveučilište Jurja Dobrile u Puli

Preddiplomski stručni studij Sestrinstvo

ANTONIO RASTIJA

**TRAHEOTOMIJA**

Završni rad

**JMBAG:** 0303078483

**Studijski smjer:** Preddiplomski stručni studij sestrinstva

**Predmet:** Otorinolaringologija

**Znanstveno područje:** Biomedicina i zdravstvo

**Znanstveno polje:** Kliničke medicinske znanosti

**Znanstvena grana:** Sestrinstvo

**Mentor:** Boris Grdinić, pred.

Pula, 2021.

## Izjava o akademskoj čestitosti

Ja, dolje potpisani Antonio Rastija, kandidat za prvostupnika, ovime izjavljujem da je ovaj Završni rad rezultat isključivo mogega vlastitog rada, da se temelji na mojim istraživanjima te da se oslanja na objavljenu literaturu kao što to pokazuju korištene bilješke i bibliografija.

Izjavljujem da niti jedan dio Završnog rada nije napisan na nedozvoljen način, odnosno prepisan iz kojeg necitiranog rada, te da ikoji dio rada krši bilo čija autorska prava.

Izjavljujem, također, da nijedan dio rada nije iskorišten za koji drugi rad pri bilo kojoj drugoj visokoškolskoj, znanstvenoj ili radnoj ustanovi.

Student

---

## Izjava o korištenju autorskog djela

Ja, Antonio Rastija, dajem odobrenje Sveučilištu Jurja Dobrile u Puli, kao nositelju prava iskorištavanja, da moj završni rad pod nazivom Traheotomija koristi na način da gore navedeno autorsko djelo, kao cjeloviti tekst trajno objavi u javnoj internetskoj bazi Sveučilišne knjižnice Sveučilišta Jurja Dobrile u Puli i kopira u javnu internetsku bazu završnih radova Nacionalne i Sveučilišne knjižnice (stavljanje na raspolaganje javnosti), sve u skladu s Zakonom o autorskom pravu i drugim srodnim pravima i dobrom akademskom praksom, a radi promicanja otvorenog, slobodnog pristupa znanstvenim informacijama.

Za korištenje autorskog djela na gore navedeni način ne potražujem naknadu.

U Puli, 28.04.2021.

Student

---

# SADRŽAJ

1. UVOD .....	1
2. CILJ RADA .....	2
3. ANATOMIJA PODRUČJA .....	3
3.1. Vrat.....	3
3.2. Ždrijelo .....	3
3.3. Grkljan .....	4
3.4. Dušnik .....	6
3.5. Štitnjača.....	6
4. TRAHEOTOMIJA .....	7
4.1. Indikacije za traheotomiju .....	9
4.2. Kontraindikacije za traheotomiju.....	10
4.2.1. Kontraindikacije za kiruršku traheotomiju .....	10
4.2.2. Kontraindikacije za perkutanu traheotomiju .....	11
4.3. Vrste traheotomije .....	11
4.3.1. Hitna traheotomija .....	13
4.3.2. Planirana (elektivna) traheotomija .....	13
4.3.3. Kirurška traheotomija .....	13
4.3.4. Perkutana traheotomija .....	16
4.3.5. Privremena traheostoma .....	17
4.3.6. Trajna traheostoma .....	18
4.4. Pribor za traheotomiju .....	18
4.4.1. Trahealne kanile.....	18
4.5. Komplikacije traheotomije.....	20
4.5.1. Neposredne komplikacije .....	20
4.5.2. Kasne komplikacije .....	21
4.5.3. Odgođene komplikacije .....	21

4.6. Priprema pacijenta za traheotomiju .....	22
4.7. Zbrinjavanje pacijenta nakon postupka .....	22
4.8. Prehrana nakon traheotomije .....	24
4.9. Oporavak nakon traheotomije .....	24
5. ZAKLJUČAK.....	26
6. LITERATURA .....	27
7. OZNAKE I KRATICE .....	29
8. SAŽETAK .....	30
9. SUMMARY .....	31

## 1. UVOD

Traheotomija je kirurški zahvat kojim se u donjem prednjem dijelu vrata učini novi otvor, kojim se otvara dišni put i traheja direktno spaja s kožom vrata. Traheotomija može biti indicirana u mnogim slučajevima kao što su dugotrajna endotrahealna intubacija, akutna ili kronična opstrukcija gornjih dišnih putova, bronhopulmonalna higijena ili u određenim otolaringološkim kirurškim zahvatima. Traheotomijom se stvori otvor na prednjem dijelu vrata u dušnik. U otvor se postavlja trahealna kanila kojom se podržava disanje. Traheotomijom se omogućava prolaz zraka kad je dišni put sužen, radi ozljede lica i usne šupljine, raznih zapreka, stranih tijela i slično. Traheotomija je često potrebna kada zdravstveni problemi zahtijevaju dugotrajnu uporabu stroja (respiratora) kako bi potpomognuli disanje kad pacijent ne može samostalno disati. Kod bolesnika sa uznapredovalim karcinomom grkljana, nakon totalne laringektomije ili odstranjenja cijelog grkljana, traheostoma ostaje trajno. U radu su opisane indikacije i kontraindikacije, moguće komplikacije kao posljedica kirurškog zahvata, vrste traheotomije, postupak te pribor koji je potreban za izvršenje zahvata, zdravstvena njega nakon traheotomije, priprema pacijenta prije zahvata pružanjem psihološke potpore te prehrana i oporavak pacijenata nakon operacijskog zahvata.



## **2. CILJ RADA**

Cilj rada je opisati traheotomiju, vrste traheotomije, indikacije i kontraindikacije za sam kirurški postupak te moguće komplikacije. Opisat će se i prehrana pacijenta te oporavak nakon zahvata. Ukratko će se prikazati postupci pri pripremi pacijenta za traheotomiju, ali i postupci nakon zahvata.

### 3. ANATOMIJA PODRUČJA

#### 3.1. Vrat

Vrat povezuje glavu i trup, a pritom služi kao važan prolaz probavnom i dišnom sustavu te vitalnim žilno živčanim snopovima. Također, pokretljivost vrata, odnosno okretanje glave nasuprot trupu, omogućuje povećanje radijusa u kojemu se percipiraju vidni i slušni podražaji. Oblik vrata održan je tijelima vratnih kralježaka i zglobovima glave koji čine funkcionalnu cjelinu s ostatkom kralježnice. Upravo zbog toga je vratna muskulatura vrlo značajna. U vratnoj regiji smješteni su organi probavnog i dišnog sustava: ždrijelo (*pharynx*), grkljan (*larynx*), početni dio dušnika (*trachea*) i početni dio jednjaka (*oesophagus*) te štitnjača s paratireoidnim žlijezdama (Aumuller, Aust i sur., 2018).

#### 3.2. Ždrijelo

U vratu se nalazi ždrijelo (*pharynx*) smješteno na križanju dišnoga i probavnoga sustava. Nastavlja se straga u jednjak i sprijeda u grkljan, koji pak prelazi u dušnik. Štitnjača i doštitnjačne žlijezde, važne endokrine žlijezde, smještene su uz dušnik. Ždrijelo je mišićna cijev duga 12-15 cm, a proteže se od baze lubanje do razine prstenaste hrskavice grkljana. Na stražnjoj stijenci i postraničnim mišićima stijenkama nema otvora, dok se na prednjoj stijenci nalaze tri velika otvora koja dijele ždrijelo na tri razine:

- *Pars nasalis pharyngis* ili *nasopharynx* je gornji dio, povezan s nosnom šupljinom
- *Pars oralis pharyngis* ili *oropharynx* je središnji dio, povezan s usnom šupljinom
- *Pars laryngea pharyngis* ili *hypopharynx* je donji dio, prelazi u grkljan i jednjak.

Ždrijelo je zajedničko početno područje probavnoga i dišnoga sustava te zbog toga ima dvostruku funkciju: usmjeruje zrak iz nosne ili usne šupljine prema dušniku, a hranu/tekućinu iz usta prema jednjaku. Pomoćne strukture kao meko nepce i *epiglottis* osiguravaju dobar položaj za obje funkcije. Na ulaznome dijelu ždrijela

nalaze se nakupine limfnoga tkiva koje imaju važnu ulogu u imunosnoj obrani organizma (Aumuller, Aust i sur., 2018).

### 3.3. Grkljan

Grkljan „visi“ na jezičnoj kosti (os *hyoideum*) i nalazi se između dušnika i ždrijela. Kao hrskavično-mišićni zatvarač na granici dišnoga i probavnoga sustava, ima sljedeće uloge:

- respiratorna uloga regulacijom ventilacije pluća
- fonacija stvaranjem glasa
- zaštitna uloga zatvaranjem donjih dišnih putova tijekom gutanja.

Grkljan je smješten između dubinskoga i srednjega lista vratne fascije. Iza grkljana nalazi se donji dio ždrijela (*hypopharynx*) i početni dio jednjaka u prevertebralnom kliznome prostoru. Gornji rub grkljana u položaju mirovanja projicira se u visini četvrtoga vratnog kralješka, a glasnice u visini petoga vratnog kralješka. Ispred grkljana nalaze se infrahioidni mišići. Postranično se nalazi ovojnica unutar koje su *a.carotis communis*, *v.jugularis interna* i *n.vagus*. Grkljan je kranijalno povezan opnom, membrana *thyrohyoidea* s jezičnom kosti, a kaudalno vezivnim spojem s dušnikom (Aumuller, Aust i sur., 2018).

Skelet hrskavica sastavljen je od hijalinih hrskavica i od fibroelastičnog hrskavičnog epiglotisa.

Hijaline hrskavice su:

- tireoidna hrskavica
- krikoidna hrskavica
- aritenoidna hrskavica

Tireoidna hrskavica (*cartilago thyreoidea*) najvažnija je hrskavica u strukturi larinksa. Osificira nakon dvadesete godine života. Sastoji se od dvije četverouglaste ploče koje se sprijeda sastaju pod tupim kutom. Gornji rubovi ploča oblikuju sprijeda tireoidni urez prije no što se spoje na protuberanciji Adamove jabučice (*prominentia*

*laryngea*). Na stražnjemu rubu svako krilo ima gornji rog koji se produljuje oko 2 cm prema gore i mnogo kraći i deblji donji rog koji prema dolje artikulira s krikoidnom hrskavicom. To je jedina prava artkulacija štitne hrskavice – *articulatio cricothyreoidea*.

Gornjim rogovima tireoidna hrskavica vezana je preko ligamenata za jezičnu kost. Na vanjskoj površini tireoidne ploče nalazi se koso izbočena *linea obliqua*, odozgo prema dolje i naprijed.

Krikoidna hrskavica (*cartilago cricoidea*) je prstenasta hrskavica. Neparna je hrskavica grkljana i nalazi se ispod štitne hrskavice. Na prednjoj strani prstenaste hrskavice je hrskavični luk postavljen u vodoravnoj ravnini – *arcus cartilaginis cricoideae*. Hrkavični luk prema natrag prelazi u okomito postavljenu hrskavičnu ploču- *lamina cartilaginis cricoideae*, koja na svojoj stražnjoj strani ima u mediosagitalnoj ravnini postavljen hrskavični greben.

Na prijelazu luka u ploču prstenaste hrskavice nalaze se, sa svake strane, po dvije zglobne plohe - gornja – *facies articularis arytenoidea* te doljnja- *facies articularis thyroidea*.

Aritenoidne hrskavice (*cartilago arytenoidea*) smještene su na gornjoj strani prijelaza luka u ploču prstenaste hrskavice, po jedna na svakoj strani. To su najpokretljivije hrskavice grkljana. Oblika su piramide, a svojom bazom naliježu na prstenastu hrskavicu. Donja strana aritenoidne hrskavice je njezina osnovica i na njoj se nalazi zglobna ploha za prstenastu hrskavicu- *facies articularis*. Također, ima tri plohe i dva nastavka. Plohe aritenoidne hrskavice su prednja postranična ploha, medijalna i stražnja ploha. Nastavci aritenoidne hrskavice pružaju se iz osnovice aritenoidne hrskavice, a po svome smjeru i funkciji to su prednji glasnički – *processus vocalis* te stražnji mišićni nastavak – *processus muscularis* (Reihe, 2018).

### 3.4. Dušnik

Dušnik povezuje grkljan s glavnim bronhima i ima sljedeće funkcije:

- zagrijava i ovlažuje udahnuti zrak
- regulira protok zraka
- održava donje dišne putove čistima (kašalj).

Dušnik je hrskavična, fleksibilna cijev koja spaja grkljan s dvama glavnim bronhima. Duga je 10-12 cm i sastoji se od dva dijela: *pars cervicalis* (dio u vratu) koji seže od donjega ruba prstenaste hrskavice na razini šestoga vratnog kralješka do gornjega torakalnog otvora te *pars thoracica* (dio u prsištu) koji počinje od gornjega torakalnog otvora do račvišta dušnika. Stijenka dušnika sastoji se od sljedećih slojeva:

- *Tunica mucosa* (unutarnji sloj): s respiratornim epitelom
- *Tunica fibromusculocartilaginea* (srednji sloj): sastoji se 16-20 hrskavičnih prstenova oblika potkove, koji su na dorzalnoj strani međusobno povezani glatkim mišićima i vezivnim tkivom
- *Tunica adventitia* (vanjski sloj) (Aumuller, Aust i sur., 2018).

### 3.5. Štitnjača

Štitnjača (*glandula thyroidea*) je endokrina žlijezda s hormonalnom i kontrolnom funkcijom. Proizvodi hormone trijodtironin, tiroksin i kalcitonin te regulira količinu joda, kalcija i ukupnoga metabolizma. T3 i T4 povisuju metabolički utrošak, kao i snagu i frekvenciju srčanoga mišića, dok kalcitonin smanjuje razinu kalcija u krvi.

Štitnjača je crvenkastosmeđe boje i oblika slova *H*. Dijeli se na dva režnja (*lobus dexter* i *sinister*) različite veličine koje na sredini povezuje *istmus*. Od *istmusa* može odlaziti još jedan režanj, *lobus pyramidalis*, koji se proteže do jezične kosti ili više. U odrasle osobe štitnjača je teška 18-30 g. U žena je obično nešto teža i mijenja masu ovisno o dijelu ciklusa.

Štitnjača obuhvaća prednju i lateralne površine dušnika. Nalazi se iza srednjega lista vratne fascije, a ispred nje se protežu *mm.sternohyoidei* i *sternothyroidei*. Istmus se nalazi na razini 2. ili 3. trahealne hrskavice, dok oba bočna režnja kranijalno dosežu do donjega ruba grkljana, a kaudalno do gornjega torakalnog otvora. Dorzalno sežu

do dubokoga lista vratne fascije i u dodiru su s jednjakom i *a.carotis communis*. Budući da je štitnjača preko svoje ovojnice (*capsula fibrosa*) povezana visceralnim fascijama dušnika, jednjaka i žilno živčanoga snopa vrata, ona prilikom gutanja prati pokrete dušnika i grkljana u kliznome prostoru između prevertebralne i pretrahealne vratne fascije, a spomenuto se koristi prilikom palpacije kod kliničkoga pregleda štitnjače (Aumuller, Aust i sur., 2018).

#### 4. TRAHEOTOMIJA

Traheotomija je kirurški zahvat kojim se otvara dišni put u prednjemu dijelu vrata i stvara otvor koji spaja traheju i kožu vrata. Traheotomija može biti indicirana u mnogim situacijama kao što su dugotrajna endotrahealna intubacija, akutna ili kronična opstrukcija gornjih dišnih putova, bronhopulmonalna higijena ili u određenim otolaringološkim kirurškim zahvatima. U moderno doba, s pojavom mehaničke ventilacije, najčešće se provodi traheotomija koja pomaže u sprječavanju posljedica dugotrajne endotrahealne intubacije i olakšava odvikavanje pacijenata od respiratora. Traheotomija eliminira značajan „mrtvi prostor“ gornjega dišnog puta i olakšava pristup traheobronhalnom stablu radi održavanja plućne higijene. Privremena traheotomija može biti indicirana za zaštitu dišnih putova tijekom operacije raka glave i vrata ili operacije traume glave i vrata (npr. prijelom lica, prijelom larinksa). (Scurry i McGinn, 2007).

Sadašnji pojam traheotomije potječe od latinske riječi *trachea* u značenju *dušnik* i grčke riječi *tomein* u značenju *rezati*. Postupci traheotomije imaju dugu povijest. Prve slične operacije pronađene su na pločama stare egipatske gline iz 3600. godine prije Krista. Spomenuti postupci traheotomije pronađeni su u papirusu nazvanom *Ebersov papirus* iz 1550. godine prije Krista. Ovaj se papirus može tumačiti kao enciklopedija medicinskoga znanja kojega su posjedovali stari Egipćani. Smjernice za osobu koja izvodi traheotomiju opisana je u *Rig Vedi* (sveti spisi hindske medicine) iz oko 2000. godine prije Krista. Asklepije Prusije u Bithyniji (124–156. Pr. Kr.), grčki liječnik koji je vježbao u Rimu, obično se smatra ocem traheotomije. U prvom stoljeću prije Krista dokumentirao je operaciju sličnu traheotomiji. Postupke slične traheotomiji vodio je Klaudij Galenus iz Pergamana (oko 130–200 AD) koji je na početku medicinske karijere obrađivao gladijatore. Točan opis tehnike u traheotomiji izveden metodom usvojenom s Antille (3. stoljeće) predstavio je Paulos Aeginata (625.-690. g.), dok je

u moderno doba prvu kiruršku traheotomiju izveo Antonio Brasavola (1490. - 1554.) 1546 godine. U tim operacijama, traheotomije su se provodile radi spašavanja života. Najbolji primjer daje Sanctorio Santorius (1561. - 1636.) koji je lumen traheje probio trokarom. Sva iskustva povezana s tehnikom traheotomije prikupio je Lorenz Heister (1683. - 1758.) i objavio je u svom djelu *Kirurgija* 1716. godine. Do kraja 18. stoljeća djelo je konačno objavljeno kao operacija faringotomije. 1856. Eugeniusz Bonchut opisao je prvu traheotomiju kod djeteta s prolazom intubacijske cijevi u lumen traheje. Operacija je izvedena prema temeljima teorijske pretpostavke Armande Trausseae (1801–1867.), a to je ujedno velik doprinos hitnim traheometrijskim metodama. Konačno, početkom 20. stoljeća Chevalier Jackson (1865.-1958.) postavio je principe za kiruršku tehniku u traheotomiji koja se i dalje primjenjuje. Povratak Sanctoriusovoj metodi i prilagodba Selingerove metode, (1953) kanilacija krvnih žila pokazala se ključnom za daljnji razvoj perkutane traheotomije. (Olszewski i Milovski, 2007).

Nedavno u povijesti, postupak kirurške traheotomije postao je održiva opcija s uspješnijim materijalima i tehnikama koje se koriste u praksi. Do povećanog korištenja došlo je zbog uvođenja intubacije i respiratorne potpore novorođenčadi 1965. godine, što je bilo revolucija za neonatalnu njegu i omogućilo preživljavanje mnoge djece. Sintetički materijali i manšete niskog pritiska s velikim volumenom poboljšali su sastav traheotomskih cijevi i smanjili učestalost povezanih komplikacija. Smanjenje smrtnosti od posljedica traheotomije najvećim je dijelom rezultat razvoja postupka perkutane traheotomije, što je manje komplicirano u usporedbi s klasičnom otvorenom traheotomijom (Smith, 2020).

Traheotomija je uvijek bila hitan postupak za rješavanje opstrukcije dišnih putova. Nakon razvoja ventilacije pozitivnim tlakom, traheotomija je postala izborni postupak. Optimalno vrijeme za traheotomiju danas je predmet spora i stalnih istraživanja. Kako je ova operacija postala jedan od najčešće izvedenih postupaka u jedinici intenzivne njege, neoperativne dilatacijske metode postale su vrlo prihvatljive. Perkutana dilacijska traheotomija (PDT) može se izvesti s jednakom sigurnošću kao i otvorena traheotomija. Perkutana dilacijska traheotomija postala je prihvatljiva alternativa pravilnim odabirom pacijenta. (McWhorter, 2003).

Iako traheotomija ima dugu povijest, njezina produktivnost, indikacije, trajanje i tehnike predmet su mnogih rasprava. Također, stvarne ili potencijalne prednosti

traheotomije moraju se odmjeriti s rizicima koji su rijetki, ali ponekad i ozbiljni. Prednosti su: smanjenje faringolaringealnih lezija, niži rizik od sinusitisa, smanjeni zahtjevi za sedacijom, lakša higijena usne šupljine i ždrijela, poboljšana udobnost pacijenta uz lakšu komunikaciju, olakšana njega, održavanje gutanja, moguće glotalno zatvaranje, jednostavnija ponovna instalacija u slučaju slučajne dekanilacije i lakše odvajanje od mehaničke ventilacije. U nekim je istraživanjima rana upotreba traheotomije bila povezana sa smanjenom učestalošću pneumonije stečene ventilatorom, smanjenim trajanjem mehaničke ventilacije i intenzivnog liječenja, a time i smanjenim troškovima te smanjenjem bolničke smrtnosti (Trouillet, Collange i sur., 2018).

#### **4.1. Indikacije za traheotomiju**

Dolazak antibiotске ere i napredak u anesteziji učinili su traheotomiju uobičajenim izbornim postupkom. Važno je napomenuti da postoje situacije kada je traheotomija hitna ili vrlo hitna. To se obično odnosi na pacijenta kojemu je hitno potreban kirurški zahvat zbog predstojeće opstrukcije dišnih putova. Opće indikacije uključuju sljedeće:

- kongenitalna anomalija (npr. laringealna hipoplazija, vaskularna mreža)
- strano tijelo gornjih dišnih putova koje se ne može ukloniti *Heimlichovim* hvatom
- supraglotičko ili glotičko patološko stanje (npr. infekcija, neoplazma, bilateralna paraliza glasnica)
- trauma vrata koja rezultira teškim ozljedama štitnjače ili hrskavica grkljana ili dušnika ili velikih krvnih žila.
- potkožni emfizem
- prijelomi lica koji mogu dovesti do opstrukcije gornjeg dišnog puta (npr. prijelomi srednjeg dijela lica i mandibule)
- edemi gornjih dišnih putova od traume, opekotina, infekcije ili anafilaksije



- profilaksa (kao u pripremi za opsežne postupke glave i vrata i razdoblje rekonvalescencije)

- teška apneja u snu kad se bolesnik može prilagoditi CPAP uređajima za pozitivni tlak u dišnim putovima ili drugim manje invazivnim operacijama.

Traheotomija se također može izvesti kako bi se osigurao dugoročni put za mehaničku ventilaciju u slučaju respiratornog zatajenja ili za pružanje plućne toalete u sljedećim slučajevima: neadekvatan kašalj zbog kronične boli ili slabosti i aspiracija i nemogućnost obrade sekreta. Dodatne dijagnoze za koje se traheotomija, između ostalih, često razmatra uključuju botulizam, amiotrofičnu lateralnu sklerozu i ozljede vratne kralježnice. (Jonathan, 2019).

## **4.2. Kontraindikacije za traheotomiju**

### **4.2.1. Kontraindikacije za kiruršku traheotomiju**

Ne postoje apsolutne kontraindikacije za kiruršku traheotomiju. Relativne kontraindikacije uključuju aktivnu infekciju ili opekline na mjestu traheotomije, lošu plućnu funkciju, nemogućnost transporta do operacijske dvorane zbog akutnog respiratornog sindroma i visok respiratorni tlak / tlak u plućnoj arteriji ili loša oksigenacija koja ne dopušta pacijentu da tolerira apneju (Goldenberg, 2011).

Pretilost i kratki vrat osnovni su primjer otežanih anatomskih uvjeta za izvođenje traheotomije. Tu također pripadaju i aberantne krvne žile, patološke promjene štitne žlijezde i dušnika te ograničena pokretljivost vrata. Kod frakture vratne kralježnice također je potrebno procijeniti omjer rizika i koristi. Tek nakon stabilne fiksacije vratne kralježnice moguće je izvesti dilatacijsku traheotomiju uz malo ili ništa komplikacija. Ponovno otvaranje ne-kirurški zatvorene traheostome obično prolazi bez problema ukoliko je pristup dušniku palpabilan. Nakon odstranjenja strume ili pak nakon disekcije vrata potrebno je utvrditi smještaj dušnika te ultrazvučno i palpacijom provjeriti pretrahealne strukture. Ukoliko su smještaj i pristup dušniku povoljni, moguće je nastaviti sa zahvatom. Indikacije za traheotomiju kod djece i mladih se i dalje moraju individualno postavljati (Durhas, 2018).

#### 4.2.2. Kontraindikacije za perkutanu traheotomiju

Apsolutne kontraindikacije za perkutanu traheotomiju su:

- dojenčad
- infekcija na mjestu postavljanja
- neiskustvo operatera
- ozljeda vratne kralježnice
- nekontrolirana koagulopatija

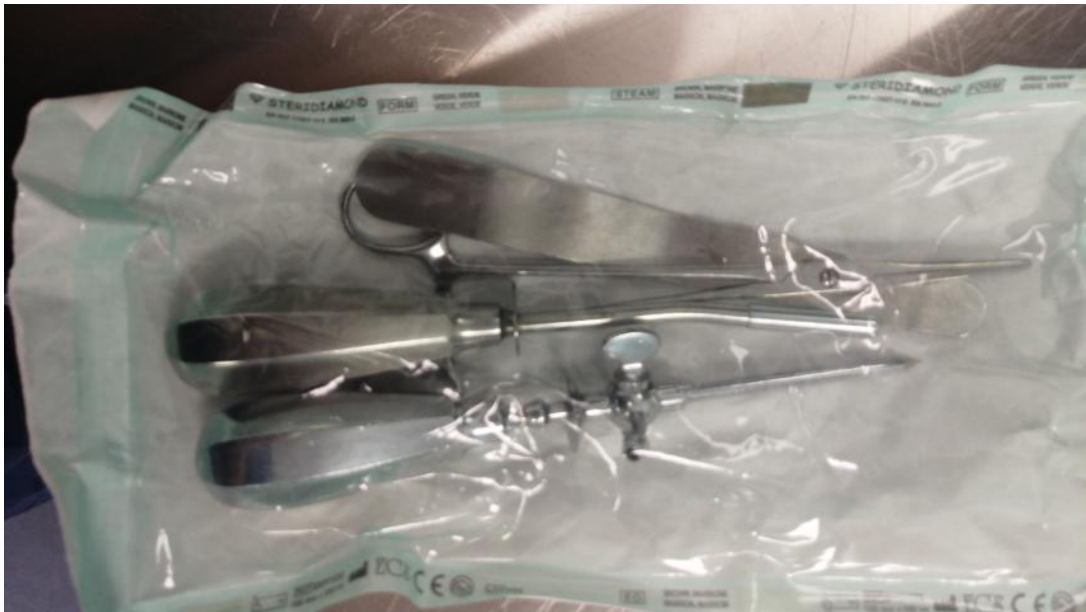Relativne kontraindikacije za perkutanu traheotomiju su:

- povećana štitnjača
- loša anatomija (kratak vrat, morbidna pretilost, ograničeno proširenje vrata, lokalna malignost, odstupanje dušnika)
- prisutnost pulsibilnih žila na mjestu umetanja
- koagulopatija
- velika blizina opekline ili kirurških rana
- povijest ozljede vrata ili traheostomije
- radioterapija na cervikalnu regiju u posljednja 4 tjedna
- kontrolirana lokalna infekcija (Mehta, 2017).

#### 4.3. Vrste traheotomije

Alternativa traheotomiji u hitnim situacijama je krikotiroidotomija (krikotirotomija ili konikotomija) koja se može izvesti prilično brzo. Vršiti se ubod (punkcija intravenskom kanilom) ili rez (incizija skalpelom) krikotireoidne membrane te se uvodi cjevčica koja će novonapravljeni otvor držati otvorenim odnosno prohodnim. Bolesnik leži na leđima sa lagano zabačenom glavom unazad. Prst ruke nasloni se na Adamovu jabučicu koja se povlači dok se ne palpira udubina. Udubina je mjesto punkcije. Radi se poprečni rez tako da bude udaljen najviše 1 cm od medijalne linije, obostrano. Skalpelom se ubode sredina krikotireoidne membrane na dubinu oko  $\frac{1}{2}$  cm. Zatim se napravi rez prema sebi dužine do 1 cm. Nakon toga se izvlači skalpel, oštrica se okreće od sebe te se ponavlja rez na drugu stranu, najviše 1 cm. U napravljeni otvor treba umetnuti endotrahealni tubus (napuhati balončić) ili trahealnu kanilu odgovarajuće veličine (fiksirati trakom oko vrata). (Magdić i Turković, 2018) i

(Padovan, 1987) Set za konikotomiju čine: prekrivač bez rupe za stolić s instrumentima i materijal, prekrivač s rupom za pokrivanje pacijenta, spatula, konikotom sa vodilicom, jednokratni skalpel, sterilne rukavice za operatera i asistenta, sterilni tupferi, sterilni okrugli tupferi za dezinfekciju, aspirator, aspiracijski kateter, Yanquer guma sterilna za aspirator, Vigonova kanila s kafom, šprica od 10 ml, fiziološka otopina od 0,9%.



Slika 1. Spatula, konikotom sa vodilicom.

Izvor: OB Pula. Odjel ORL. (23.2.2021.)

Traheotomija oduzima više vremena i obično se obavlja u operacijskoj sali. Kirurg najprije napravi rez na koži vrata. Taj rez se nalazi u donjem dijelu vrata između Adamove jabučice i udubine sternuma. Mišići vrata su razdvojeni, a štitnjača koja pokriva dušnik, obično se siječe po sredini. Kirurg identificira prstene hrskavice i zarezuje obično prednji dio drugog ili trećeg prstena. Kroz otvor se umetne plastična cijev, trahealna kanila ili tubus. Ova cijev osigurava osobi dišni put. Kisik ili mehanički ventilator mogu biti priključeni na cijev da dovedu kisik u pluća. Oko otvora se postavlja gaza. Traka ili šavovi koriste se za držanje cijevi na mjestu. (Magdić i Turković, 2018).

#### 4.3.1. Hitna traheotomija

U hitnoj traheotomiji nema vremena objasniti pacijentu postupak ili potrebu za njim. Pacijent je smješten na leđima s licem prema gore, sa smotanom rukom ili plahtom između ramena. Ovo pozicioniranje pacijenta olakšava liječniku da osjeti i vidi strukture u grlu, a pacijentu neugodan položaj i otežano disanje.

#### 4.3.2. Planirana (elektivna) traheotomija

U planiranoj (elektivnoj) traheotomiji postoji vrijeme u kojemu liječnik s pacijentom razgovara o operaciji, objasni što će se dogoditi i zašto je potrebno. Indikacija za zahvatom je radi dugotrajnog provođenja strojne ventilacije te tijekom određenih kirurških zahvata na glavi ili vratu kada su očekivane smetnje u prohodnosti gornjih dišnih putova zbog kirurške traume ili edema (Surgeryencyclopedia.com, 2020).

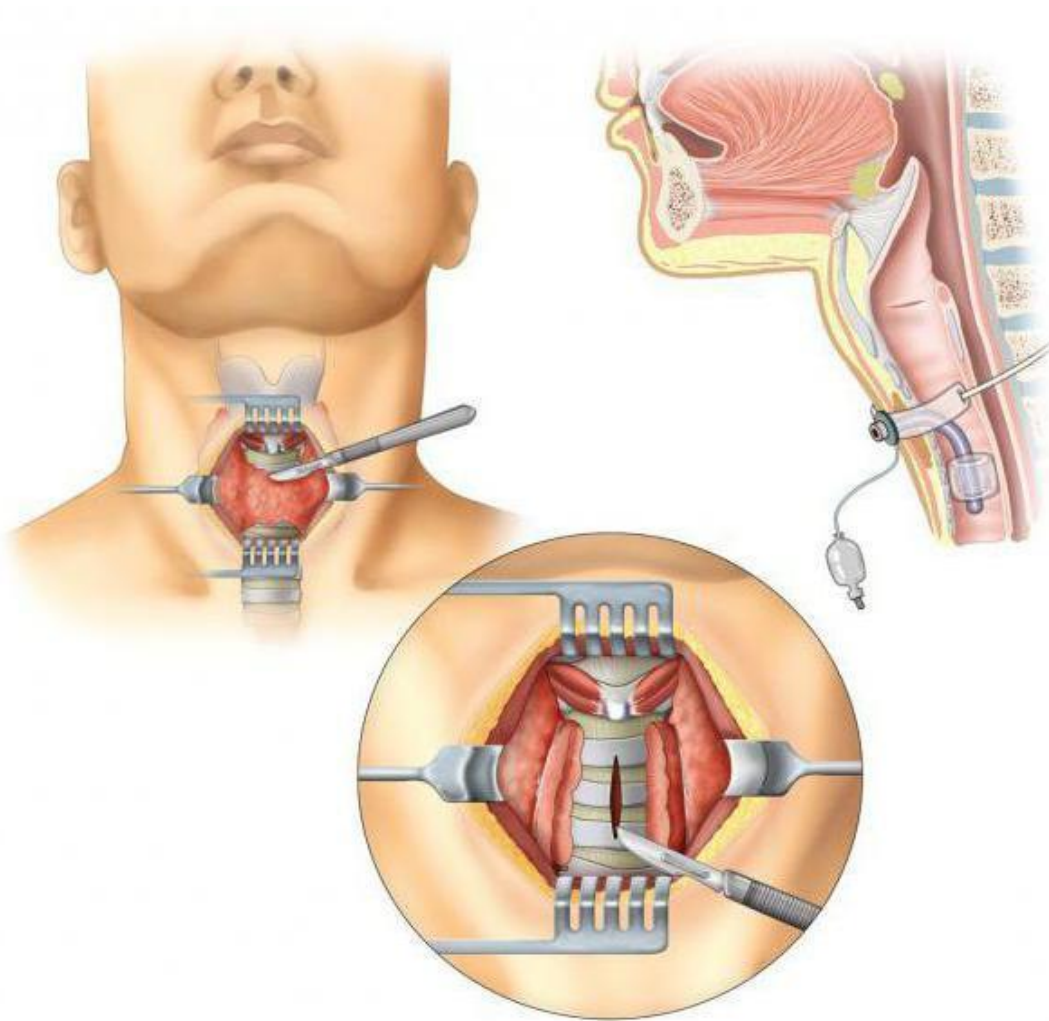
#### 4.3.3. Kirurška traheotomija

U rutinskoj, anesteziranoj, kirurškoj traheotomiji pacijent je polegnut na leđa. Kirurški orijentiri, od superiornih do inferiornih, uključuju istmus štitnjače, krikoidnu hrskavicu i udubinu gornjeg ruba sternuma. Tipična traheotomija započinje vodoravnim rezom 2-3 cm po sredini udaljenosti između krikoidne hrskavice i sternalne udubine. Ramena bi trebala biti u položaju u kojemu će osigurati umjereno produženje vrata. Prekomjerno proširenje vrata može dovesti do suženja dišnih putova ili nenamjernog slabog postavljanja traheotomije. Lokalna infiltracija provodi se 1% lidokainom s 1: 100.000 epinefrina u svrhu vazokonstrikcije. Nakon reza, preparira se potkožno masno tkivo. Može se obaviti lipektomija, ako se smatra da je korisna pretilom pacijentu i pomaže u sprečavanju postoperativne nekroze masti. Platizma je često vrlo tanka u srednjoj liniji vrata pa se resekcija okomito kroz rez. Retraktori se koriste dvostrano za povlačenje muskulature bočno, a prst treba staviti u desni inferiorni dio udubine kako bi se identificiralo i spriječilo potencijalno ozljeđivanje velike a.inominate. Točna disekcija srednje linije nastavlja se sve dok se ne nađe štitnjača. U mlade odrasle osobe, štitna žlijezda se može povući superiorno, no najčešće se istmus mora podijeliti. Nakon resekcije istmusa štitnjače prikaže se pretrahealna fascija. Labava fascija se uklanja s prednje strane dušnika, a krikoidnu hrskavicu treba palpirati u gornjem dijelu. Prikaz dušnika može se dramatično

poboljšati stavljanjem jedne oštre kuke u krikoidnu hrskavicu i povlačenjem u anterosuperiornom smjeru (Goldenberg, 2011)

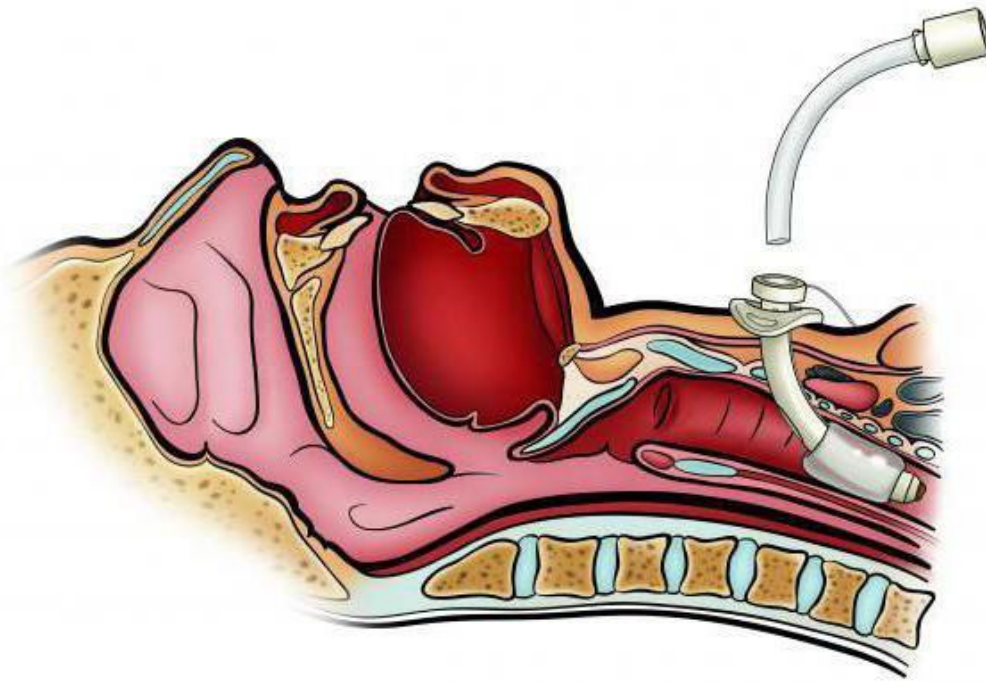
U ovome trenutku operacije upozorava se tim za anesteziju koji mora ukloniti traku s endotrahealne cijevi i pridržavati cijev rukom. Ako je moguće, inspirirani udio kisika treba smanjiti. Manžetu endotrahealne cijevi treba ispustiti kako bi se smanjila mogućnost pucanja balona tijekom traheotomije u slučaju kada se endotrahealna cijev mora koristiti za ponovnu ventilaciju pacijenta tijekom postupka. Tada se planira traheotomija između drugoga i trećega prstena traheje. Palpacijom krikoidne hrskavice treba provjeriti mjesto pojedinog prstena traheje (Goldenberg, 2011).

Nakon traheotomije endotrahealna cijev se povuče prema gore dok kirurg ne vidi vrh cijevi neposredno iznad razine traheotomije. Zatim se u dušnik ubacuje trahealni tubus, napuše se zrakom manžeta tubusa i konačno se na tubus spoji cijev respiratora. Svi retraktori i endotrahealna cijev su ostavljeni na mjestu, dok anesteziološki tim provjerava je li pacijent adekvatno ventiliran. To se postiže bilateralnom auskultacijom prsnoga koša i potvrđenim povratkom ugljičnoga dioksida iz dišnoga kruga. Nakon potvrde preciznog postavljanja traheotomije, retraktori se mogu ukloniti i trahealni tubus pričvrstiti šavom na kožu prednjega vrata u četiri kuta prirubnice traheostome. Položaj trahealnog tubusa osiguran je i trakom oko vrata. U ovome se trenutku endotrahealna cijev može ukloniti. Cijev se održava do ovoga trenutka radi sigurnosti ako se dišni put izgubi tijekom postupka (Goldenberg, 2011).



Slika 2. Treaheotomija

Izvor: <https://lt.trendxmexico.com/zdorove/119849-traheotomiya-eto-cto-takoe-tehnika-vypolneniya-traheotomii.html> (22.8.2020.)



Slika 3. Traheotomija

Izvor: <https://lt.trendxmexico.com/zdorove/119849-traheotomiya-eto-cto-takoe-tehnika-vypolneniya-traheotomii.html> (22.8.2020.)

#### 4.3.4. Perkutana traheotomija

Interes za perkutani pristup traheotomijama započeo je 1955. kada su Shelden i sur. obavili prvu modernu perkutanu traheotomiju (PT). Međutim, stopa komplikacija bila je vrlo visoka zbog ozljeda okolnih struktura trokarom. Nastavile su se razvijati sigurnije i učinkovitije metode. 1985., Ciaglia i suradnici koristili su inovativnu tehniku koja se temelji na serijskim dilatacijama sa sekvencijalno većim dilatatorima postavljenim preko igle vodilice. Razvoj ove tehnike bio je vrhunac povećanoga interesa za minimalno invazivne postupke, tehnološkoga napretka i povećanoga naglaska na vremenskim i troškovnim ograničenjima. Ovom početnom inovativnom tehnikom PT je stekao široku prihvaćenost u jedinicama intenzivne njege i operacijskim salama širom svijeta. Uz to, razvilo se više varijacija Seldingerove tehnike, uključujući upotrebu dilatatora s vijčanim dijelom i translaringealni pristup. Dosljedna značajka svih ovih tehnika je uporaba Seldingerove vodilice za siguran, kontroliran pristup dilataciji otvora traheje. U stručnim rukama čitav postupak obično traje 5–10 minuta, a rijetko duže od 15 minuta. Uz to, niska cijena perkutanog

pristupa u početku je dovela do porasta popularnosti u Sjedinjenim Državama i u ostatku svijeta (Goldenberg, 2011).

Perkutanu traheotomiju izvodi liječnik, najčešće anesteziolog. Danas se koristi nekoliko metoda izvođenja perkutane traheotomije:

- metoda po Ciaglia - pomoću dilatatora, podtip *Ciaglia-Blue-Rhino* tehnika

(samo 1 zakrivljeni dilalator)

- metoda po Griggsu – pomoću dilatacijskog instrumenta, takozvana Howard-Kellyjeva kliješta

- PerkuTwist metoda – pomoću dilatatora koji se „ušarafi“ u stijenku dušnika dok je ne proširi

- metoda po Fantoniju – pod kontrolom bronhoskopa se punktira dušnik i žica vodilica se retrogradno dovede do usta, tada se stavi novi tubus i preko žice vodilice se uvede kanila, prednost ove metode je mala trauma dušnika jer se kanila izvlači prema van, ali je tehnički zahtjevnija.

Brojna istraživanja navode da različite metode izvođenja perkutane traheotomije imaju sličnu uspješnost. Sve tehnike se temelje na upotrebi igle vodilice i Seldingerove tehnike kojom se uspostavlja prolaz do dišnoga puta. Međutim, svaka tehnika zahtijeva posebnu opremu i slijedi drugačije intraoperativne postupke (Magdić i Tuković, 2018).

Traheostoma može biti privremena i trajna.

#### 4.3.5. Privremena traheostoma

Kao priprema za opsežne operacijske zahvate u predjelu glave i vrata, spontano se zatvara u poslijeoperacijskom oporavku. Kod privremene traheostome, otvor održava samo u nju postavljena kanila. Kada se kanila ukloni, dolazi do sužavanja traheostome i u najvećem broju slučajeva spontanoga zatvaranja ožiljnim tkivom.



#### 4.3.6. Trajna traheostoma

U malignih oboljenja na larinksu ostaje trajni otvor kao dišni put. U slučaju trajne traheostome, potrebno je osigurati bržu i bolju epitelizaciju rubova traheostome i tako olakšati njegu stome i promjenu kanile. To se postiže otvaranjem dušnika u obliku obrnutog slova "U", pri čemu se dobiveni režanj i rubovi dušnika šavovima učvršćuju za rubove kože (Laurović, 2013).

#### 4.4. Pribor za traheotomiju

Pribor za traheotomiju je sljedeći:

- trahealne kanile odgovarajuće vrste i veličine
- trahealna kanila (za jedan broj manja veličina)
- kirurški set za operacijski zahvat
- vezice ili traka s čičkom
- sterilan set za previjanje, gaza
- dezinfekcijsko sredstvo, sterilna voda, fiziološka otopina
- sterilne komprese
- pinceta ili hemostati
- sterilni tamponi
- rolana plahta
- setovi za njegu okoline rane i / ili sredstva za čišćenje kanile

##### 4.4.1. Trahealne kanile

Trahealna kanila je cijev koja se postavlja u traheostomu, a kanile mogu biti izrađene od različitih vrsta materijala: metalne, plastične, silikonske itd.; s balonom na kraju (*cuff* kanile), sa ili bez unutarnjeg umetka. Danas se kod traheotomiranih pacijenata najčešće koriste plastične kanile. Veličina i broj kanile se određuju za svakoga pacijenta prema promjeru dušnika i otvora traheostom. Odraslim pacijentima

se obično stavljaju kanile unutarnjega promjera 8, 9 i 10 mm. Svakome pacijentu se također može prilagoditi dužina kanile.

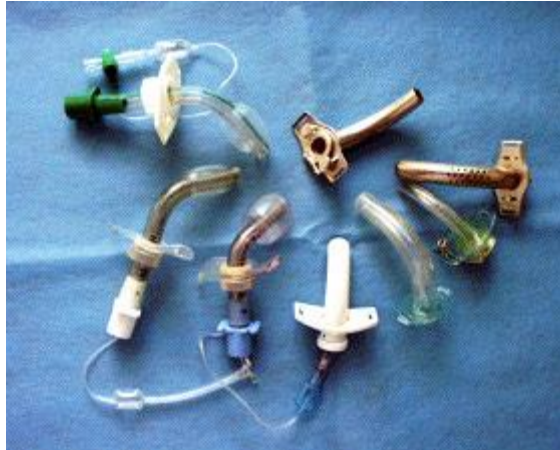Neke od vrsta kanila jesu:

- klasična trahealna kanila
- metalna kanila
- silikonska T kanila
- plastična kanila

Sastav klasične kanile čini tri dijela, a to su vanjska cijev, unutrašnja cijev i pločica s rupicama na kojoj se nalazi „bravica“ čija je uloga da onemogući ispadanje unutrašnje cijevi. Radi fiksacije kanile provuče se traka kroz rupice na pločice i veže se oko vrata. Unutrašnja cijev ima manji promjer te je praktična za provođenje zdravstvene njege iz razloga što omogućuje dobro čišćenje kanile bez vađenja iz taheje. Razlika između metalne i plastične kanile je to što se metalna cijev koristi za dugotrajniju uporabu, lakše se čisti i sterilizira. Plastična kanila je ugodnija za bolesnika ima govorni nastavak te se sve češće primjenjuje u zdravstvu. Indikacija za plastičnu kanilu je radioterapija jer metalna kanila može izazvati nekrozu kože tretiranog područja. Danas se metalne kanile više ne koriste.

Dvije vrste plastičnih kanila su:

- *Cuff* kanila- plastična kanila koja sadrži balon koji se puni zrakom, potrebno je češće mijenjanje te ima mogućnost pripajanja na respirator, nema govorni nastavak
- biesalski plastična kanila- sadrži uložak koji se može čistiti, sadrži govorni nastavak i nema *cuff*



Slika 4. Trahealne kanile.

Izvor: <https://larynx-hr.org/rak-grla/traheotomija/> (22.8.2020.)

## 4.5. Komplikacije traheotomije

### 4.5.1. Neposredne komplikacije

Neposredne komplikacije mogu se pojaviti tijekom ili nedugo nakon kirurškog postupka. One mogu uključivati:

- krvarenje traheje koje je u većini slučajeva neznatno i liječi se u roku nekoliko dana, iako se nekim pacijentima primjenjuje transfuzija krvi kako bi se nadoknadio gubitak velike količina krvi.
- pneumotoraks nastaje kod lezije pleure pa se zrak nakuplja oko pluća zbog čega se pluća urušavaju prema unutra. Iako se zrak može resorbirati, mnogi ozbiljniji slučajevi zahtijevaju kiruršku intervenciju i uvođenje cijevi u prsa kako bi se ispuštao zrak.
- skupljanje zraka u dubokim slojevima prsnoga koša ili ispod kože traheostomije može uzrokovati pneumomediastinum ili potkožni emfizem.
- do oštećenja jednjaka ili grkljana može doći zbog slučajnih ozljeda, a isto može rezultirati poteškoćama u govoru i gutanju.
- blokirana prohodnost trahealne kanile može biti uzrokovana ugrušcima krvi, sluzi ili pritiskom okolnih zidova dišnih putova (Halum, 2012).

#### 4.5.2. Kasne komplikacije

Kasnije komplikacije nastaju nakon operacije, dok je trahealna kanila još uvijek na mjestu. To mogu biti:

- slučajna dekanilacija ili neplanirano uklanjanje trahealne kanile
- infekcija dušnika bakterijama koje zahtijevaju liječenje antibioticima
- oštećenje jednjaka zbog pritiska, infekcije ili trenja od pokreta (Halum, 2012).

#### 4.5.3. Odgođene komplikacije

Odgođene komplikacije mogu se pojaviti danima, tjednima ili mjesecima nakon kirurškoga zahvata i to može biti:

- traheomalacija ili erozija dušnika zbog trljanja cijevi o njega
- razvoj traheo-ezofagealne fistule koji vodi do spajanja dviju cijevi
- razvoj granulacije koji zahtijeva kirurško uklanjanje prije dekanilacija
- sužena traheja može dovesti do otežanoga disanja i često zahtijeva korektivnu operaciju.

Kirurška tehnika korištena u postupku traheotomije važna je za smanjenje rizika od komplikacija. Donedavno je rizik od komplikacija povezanih s traheotomijom bio visok i rezultirao visokom smrtnošću. Kirurzi mogu smanjiti rizik prateći trenutne standardne smjernice preporučene za traheotomiju. To uključuje veći otvor na dušniku i odgovarajuću postoperativnu zdravstvenu njegu. Redoviti pregled trahealne kanile i dišnih putova trebao bi provesti i otorinolaringolog. (Halum, 2012).

#### **4.6. Priprema pacijenta za traheotomiju**

Priprema pacijenta prije traheotomije je psihička i fizička. Prije operacije je potrebno informirati pacijenta o kirurškom zahvatu te ga psihički pripremiti. Potrebno je informiranje bolesnika o: njegovoj bolesti, predstojećoj operaciji, postupcima koji će se primjenjivati, procjeni sposobnosti usvajanja znanja. Važno je da obavijesti koje će se prenijeti bolesniku budu razumljive (bez nepotrebnih stručnih izraza), korisne, dovoljno detaljne i jednostavne, ako je potrebno treba dati i pisane upute. Bitno je psihološki pripremiti pacijenta radi straha od neizvjesnosti ishoda liječenja što na kraju doprinosi uspješnosti kirurškog zahvata. Pacijentima treba ukloniti osjećaj zabrinutosti, potištenosti, straha od anestezije, buđenja tijekom operacije pod općom anestezijom, straha od boli nakon operacije.

Potrebno je napraviti i pripremu prije operacijskog zahvata, a ona uključuje:

- napraviti rtg snimke i laboratorijske nalaze
- pridržavati se propisane dijeta prije zahvata
- upoznati pacijenta s izvođenjem postupaka
- smjestiti pacijenta u sjedeći položaj.

#### **4.7. Zbrinjavanje pacijenta nakon postupka**

Pacijent nakon traheotomije uvelike ovisi o zdravstvenoj njezi koja se mora obavljati profesionalno, prema pravilima i protokolu ,kako bi se spriječile komplikacije ili svele na minimum. Prohodna trahealna kanila te čistoća njene okoline najvažniji je dokaz kvalitetne zdravstvene njege. Medicinska sestra/tehničar posebno mora paziti na okolinu rane odnosno trahealne kanile prvoga dan nakon zahvata. Situacije na koje medicinska sestra/tehničar treba obratiti pažnju:

- ako je zavoj natopljen krvlju ili bolesnik počne iskašljavati krv, potrebna je hitna hemostaza (potrebno je hitno obavijestiti liječnika).
- ako je uočeno otežano disanje kod pacijenta, bez obzira na to što je unutarnja cijev trahealne kanile prohodna, moguće da je zbog kašlja ispao vrh kanile iz

traheje u okolno tkivo. To se može detektirati tako što se kateter ugura kroz kanilu prema traheji i ako se naiđe na zapreku u visini vrha kanile, tada je potrebno skinuti zavoj i kanilu ispravno namjestiti. Taj se postupak ubraja pod hitnu liječničku intervenciju radi opasnosti od mogućega gušenja.

- ako se nakon skidanja zavoja utvrdi da je kanila u ispravnome položaju, valja misliti na moguće obilje sekreta u donjim dišnim putovima te napraviti toaletu kanile aspiracijom sekreta.
- ako pacijent otežano diše i nakon aspiracije, moguće da je posrijedi pneumotoraks stoga je potrebna intervencija torakalnog kirurga.
- ako pacijentu počne otjecati koža na vratu, a oteklina na dodir škripu poput snijega, posrijedi je potkožni emfizem. To obično nije opasna komplikacija, a rješava se rezanjem šava na koži koji je najbliži kanili, čime se zraku skupljenom ispod kože daje odušak.
- zbog promijenjenog načina disanja, pacijentima, posebno starijima, prijete teški bronhitis i upala pluća. Iz toga je razloga potrebna dobra klimatizacija bolesničke sobe, u prvome redu ovlaživanje zraka električnim ovlaživačem ili nekom improvizacijom.
- ako je moguće, pacijenta je potrebno smjestiti u Fowlerov položaj radi lakšeg iskašljavanja
- s obzirom da traheotomija pacijentu onemogućuje govor, valja se pobrinuti da pri ruci ima zvonce kojim može pozvati medicinsku sestru, kao i ploču za pisanje, blok za pisanje i kemijsku olovku. Nakon nekoliko dana naučit će da može govoriti tako da prstom začepi otvor kanile. U ovome slučaju, dobro bi došli edukatori medicinske sestre/tehničari koji bi takvim pacijentima pomogli da što prije počnu sa verbalizacijom s obzirom na deficit logopeda.
- medicinska sestra/tehničar bolesnika i sebe mora zaštititi od infekcije tako da nosi masku, da upotrebljava sterilne rukavice za jednokratnu upotrebu te da kateter koji se koristi kod aspiracije uvijek bude sterilan.
- pacijentu koji je dobre fizičke aktivnosti treba pokazati kako oprati kanilu i održavati higijenu (Mladina, 2008).

#### 4.8. Prehrana nakon traheotomije

Odmah nakon operativnoga zahvata većinom se postavlja nazogastrična sonda za unos posebno pripremljene hrane i tekućine. Ukoliko je postoperativni tijek uredan, nakon totalne i parcijalne laringektomije, nazogastrična sonda se obično odstranjuje nakon dva tjedna. Dok je sonda postavljena, zabranjeno je unositi tekućinu i hranu na usta. Nakon vađenja sonde za hranjenje započinje se s prehranom na usta. Prehrana je u početku bazirana na hrani kao što je tjestenina i sl., kako bi se vidjelo je li gutanje uspješno. Pacijenti idu na RTG snimanje da se vidi akt gutanja prije vađenja sonde. U početku može postojati problem s pijenjem tekućine i gutanjem tekuće hrane, međutim s vremenom će se i te tegobe smanjiti. Mimo sonde mogu pokušati piti gazirana pića kao što je *Coca-Cola*. Po odlasku kući, preporučuje se normalna prehrana koja bi trebala sadržavati što više povrća, voća, cjelovitih žitarica i sl. Pušenje i alkohol nisu dozvoljeni. Pušenje smanjuje apetit, a na taj se način smanjuje broj kalorija koje se unose. Alkohol stvara oštećenja na jednjaku i probavnome sustavu. Pušenje i alkohol mogu dovesti do ponovnog povratka bolesti. S obzirom na gubitak na težini koji je posljedica bolesti, preporučuje se uz uobičajenu hranu unositi i različite dodatke prehrani koji doprinose poboljšanju zdravstvenoga stanja (*Ensure, Prosure, Fresubin, Resource, Supportan*). Takve suplemente može prepisati liječnik opće medicine (Mladina, 2008).

#### 4.9. Oporavak nakon traheotomije

Često se ponavlja radiološka snimka prsnoga koša, posebno kod djece, kako bi se provjerilo je li kanila pravilno izmijenjena ili su se pojavile komplikacije. Liječnik može propisati antibiotike kako bi smanjio rizik od infekcije. Udahnuti zrak se čisti i vlaži posebnim filterima. Tijekom boravka u bolnici, pacijenta i članove njegove obitelji medicinska sestra/tehničar naučit će kako se brinuti o traheostomi, uključujući aspiriranje i čišćenje sekreta. Izlučevine se uklanjaju tako što se manja cijev (kateter) ubaci u trahealnu kanilu. Većini bolesnika potrebno je nekoliko dana da se prilagode disanju kroz traheostomu. U početku će biti teško čak i stvarati zvukove. Ako cijev dopušta da nešto zraka istječe i prijeđe preko glasnica, pacijent će možda moći razgovarati držeći prst preko cijevi. Dostupne su i posebne kanile za traheostome koje olakšavaju govor. Ako je traheostoma privremena, uklanja se kanila. Tada će

rana brzo zacijeliti i može ostati samo mali ožiljak. Ponekad zaostaje manji fistulozni kanal, pa je potrebno traheostomu kirurški zatvoriti (Barone i Robinson, 2020).



## 5. ZAKLJUČAK

Traheotomija je ozbiljan kirurški zahvat kojim se održava dišni put. U radu je opisan povijesni razvoj traheotomije iz kojega se može zaključiti kako se rizik od teških komplikacija uvelike smanjio razvojem znanosti, tehnologije i medicine. Također su opisane indikacije za izvođenje traheotomije, a s obzirom na hitnost slučaja, bira se metoda, odnosno, način izvođenja zahvata. Zdravstvena njega koju provode medicinske sestre/tehničari je od iznimnog značaja s obzirom da nemarno održavanje traheostome može dovesti do infekcije ili drugih komplikacija. Medicinska sestra educira pacijenta o važnosti higijene trahealne kanile te o prehrani i o zdravijem načinu života s obzirom da često loše životne navike dovode do bolesti kod kojih je potrebno izvesti traheotomiju. Rizici povezani s traheotomijom veći su kod pušača, alkoholičara, pretilih odraslih osoba, osoba starijih od 60 godina, osoba s kroničnim bolestima ili respiratornim infekcijama te kod osoba koje uzimaju lijekove za spavanje, sredstva za smirenje ili kortizon. Život s traheostomom je velik izazov za pacijenta, ali i za zdravstveno osoblje koje prije svega pacijentu mora pružiti emocionalnu potporu te ga ohrabriti i motivirati da ne posustane već da se prilagodi novom načinu života i prihvati to kao nešto sasvim normalno. Važno je imati na umu bitnu ulogu medicinske sestre/tehničara u pružanju zdravstvene njege pacijentima sa traheostomom te posebice edukaciju pacijenata u bolnici i prije otpusta kako bi mogli samostalno voditi brigu o higijeni kanile.

## 6. LITERATURA

1. Aumuller G, Aust G, Engele J, Kirsch J, Maio G, Mayerhofer A i sur. Anatomija 3., prerađeno izdanje. Medicinska naklada, Zagreb, 2018.
2. Goldenberg, D, Seidman, PA, Sinz E. Tracheotomy management: a multidisciplinary approach. Cambridge: Cambridge University Press; 2011.
3. Halum SL, Ting JY, Plowman EK, et al. A multi-institutional analysis of tracheotomy complications. Laryngoscope. 2012;122(1):38-45.
4. Laurović B. Pregledni članak - Proces zdravstvene njege bolesnika s traheostomom. 2013;18:208-14.
5. Magdić Turković, T. Povezanost perkutane traheotomije i ventilacijske pneumonije. (Disertacija). Zagreb: Sveučilište u Zagrebu, medicinski fakultet, 2018.
6. McWhorter AJ. Tracheotomy: timing and techniques. Curr Opin Otolaryngol Head Neck Surg. 2003;11(6):473-479.
7. Mehta C, Mehta Y. Percutaneous tracheostomy. Ann Card Anaesth. 2017;20:S19-S25.
8. Mladina R i sur. Otorinolaringologija. Školska knjiga Zagreb, 2008.
9. Olszewski J, Miłośki J. History of tracheotomy. 2007;61(3):349-52.
10. Padovan, I. Otorinolaringologija. Zagreb: Školska knjiga, 1987.
11. Reihe, D. Anatomija., 3.prerađeno izdanje. Medicinska naklada, Zagreb)
12. Scurry W, McGinn J. Operative tracheotomy. Operative Techniques in Otolaryngology-Head and Neck Surgery, 2007;18(2),85-89.
13. Trouillet, J.L., Collange, O., Belafia, F. et al. Tracheotomy in the intensive care unit: guidelines from a French expert panel. Ann. Intensive Care 8, 37 (2018).

## MREŽNI IZVORI

1. Barone, J., Robinson, R. Tracheotomy [Internet]. Encyclopedia of Surgery. [Datum pristupa: 22.08.2020.]. Dostupno na: <https://www.surgeryencyclopedia.com/St-Wr/Tracheotomy.html>.
2. Đurkas, B. Traheotomija kao način zbrinjavanja akutne opstrukcije gornjih dišnih puteva. (Diplomski rad). Zagreb: Sveučilište u Zagrebu, medicinski fakultet, 2018.

3. Jonathan P Lindman MD. Tracheostomy [Internet]. Background, Indications, Contraindications. Medscape; 2019 [Datum pristupa 21.08.2020.]. Dostupno na: <https://emedicine.medscape.com/article/865068-overview#a2>.
4. Lupusart.net. Za pacijente [Internet]. Klinička bolnica Merkur - Za pacijente. [Datum pristupa :22.08.2020.]. Dostupno na: <https://www.kb-merkur.hr/merkur-za-pacijente>.
5. Smith Y. Tracheotomy History [Internet]. News. 2018 [datum pristupa 21.08.2020.]. Dostupno na: <https://www.news-medical.net/health/Tracheotomy-History.aspx>.
6. Support SE. [Internet]. Tracheostomy Equipment. 2017 [Datum pristupa 22.08.2020.]. Dostupno na: <https://www.hopkinsmedicine.org/tracheostomy/living/equipment.html>.
7. Tracheotomy - procedure, blood, tube, pain, complications, adults, time, infection [Internet]. Surgeryencyclopedia.com. 2020 [Datum pristupa: 21.08.2020.]. Dostupno na: <https://www.surgeryencyclopedia.com/St-Wr/Tracheotomy.html>.
8. Traheotomija [Internet]. larynx. [Datum pristupa: 22.08.2020.]. Dostupno na: <https://larynx-hr.org/rak-grla/traheotomija/>.

## 7. OZNAKE I KRATICE

Npr.- na primjer

Itd.- i tako dalje

I sl.- i slično

BC – engleski naziv (before Christ)

AD- engleski naziv (anno domini)

T3- trijodtironin

T4- tiroksin

PDT- perkutana dilatacijska traheotomija

PT- perkutana treheotomija

## 8. SAŽETAK

U radu je opisana traheotomija, kirurški zahvat koji se izvodi kod različitih stanja koja ugrožavaju disanje. Opisane su indikacije i kontraindikacije te moguće posljedice nakon kirurškoga zahvata. Postoji više načina izvođenja traheotomije; kirurška ili perkutana, može biti trajna ili privremena. Također, postoji više vrsta trahealnih kanila koje stoje u traheostomi. Nakon zahvata je važno kvalitetno provoditi zdravstvenu njegu rane kako ne bi došlo do neželjenih postoperativnih komplikacija. Oporavak je individualan te ovisi o fizičkome, ali i mentalnome stanju pacijenta.

Ključne riječi: traheotomija, indikacije, kontraindikacije, kanila, postoperativne komplikacije, oporavak

## **9. SUMMARY**

The paper describes a tracheotomy, a surgical procedure performed in various conditions that endanger breathing. Indications , contraindications and possible consequences after surgery are described. There are several ways to perform a tracheotomy; surgical or percutaneous. Tracheostomy may be permanent or temporary. After the procedure, it is important to provide quality wound care so that unwanted postoperative complications do not occur. Recovery is individual and depends on the physical and mental condition of the patient.

Keywords: tracheotomy, indications, contraindications, cannula, postoperative complications, recovery