

Zdravstvena njega bolesnika kod prijeloma zdjelice

Burić, Ana

Undergraduate thesis / Završni rad

2021

Degree Grantor / Ustanova koja je dodijelila akademski / stručni stupanj: **University of Pula / Sveučilište Jurja Dobrile u Puli**

Permanent link / Trajna poveznica: <https://um.nsk.hr/um:nbn:hr:137:000732>

Rights / Prava: [In copyright](#)/[Zaštićeno autorskim pravom.](#)

Download date / Datum preuzimanja: **2024-07-09**



Repository / Repozitorij:

[Digital Repository Juraj Dobrila University of Pula](#)



Sveučilište Jurja Dobrile u Puli
Medicinski fakultet
Preddiplomski stručni studij Sestrinstvo

ANA BURIĆ

ZDRAVSTVENA NJEGA BOLESNIKA KOD PRIJELOMOMA ZDJELICE

Završni rad

Pula, _____, ____ godine

Sveučilište Jurja Dobrile u Puli
Medicinski fakultet
Preddiplomski stručni studij Sestrinstvo

ANA BURIĆ

ZDRAVSTVENA NJEGA BOLESNIKA KOD PRIJELOMOMA ZDJELICE

Završni rad

JMBAG: 03030783717, redoviti student

Studijski smjer: Preddiplomski stručni studij Sestrinstvo

Predmet: Zdravstvena njega odraslih II

Znanstveno područje: Biomedicina i zdravstvo

Znanstveno polje: Kliničke medicinske znanosti

Znanstvena grana: Sestrinstvo

Mentor: Roberto Licul, mag.med.techn.

Pula, _____, ____ godine



IZJAVA O AKADEMSKOJ ČESTITOSTI

Ja, dolje potpisani _____, kandidat za prvostupnika
_____ ovime izjavljujem da je ovaj Završni
rad rezultat isključivo mogega vlastitog rada, da se temelji na mojim istraživanjima te da se
oslanja na objavljenu literaturu kao što to pokazuju korištene bilješke i bibliografija.
Izjavljujem da niti jedan dio Završnog rada nije napisan na nedozvoljen način, odnosno da je
prepisan iz kojega necitiranog rada, te da ikoji dio rada krši bilo čija autorska prava.
Izjavljujem, također, da nijedan dio rada nije iskorišten za koji drugi rad pri bilo kojoj drugoj
visokoškolskoj, znanstvenoj ili radnoj ustanovi.

Student _____

U Puli, _____, _____ godine



IZJAVA
o korištenju autorskog djela

Ja, _____ dajem odobrenje Sveučilištu Jurja Dobrile u Puli, kao nositelju prava iskorištavanja, da moj završni rad pod nazivom

koristi na način da gore navedeno autorsko djelo, kao cjeloviti tekst trajno objavi u javnoj internetskoj bazi Sveučilišne knjižnice Sveučilišta Jurja Dobrile u Puli te kopira u javnu internetsku bazu završnih radova Nacionalne i sveučilišne knjižnice (stavljanje na raspolaganje javnosti), sve u skladu s Zakonom o autorskom pravu i drugim srodnim pravima i dobrom akademskom praksom, a radi promicanja otvorenoga, slobodnoga pristupa znanstvenim informacijama.

Za korištenje autorskog djela na gore navedeni način ne potražujem naknadu.

U Puli, _____ (datum)

Potpis

Mentor rada: Roberto Licul, mag. med. techn.

Završni rad je obranjen dana _____ na Sveučilištu Jurja Dobrile u Puli, pred povjerenstvom u sastavu:

1. _____

2. _____

3. _____

Predgovor

Zahvaljujem se mentoru Robertu Liculu, mag. med. tehn. prije svega na ukazanom povjerenju i suradljivosti. Veliko hvala na svakom savjetu prilikom odabira i pisanja završnog rada.

Zahvaljujem se svim profesorima, predavačima i mentorima na uloženom trudu, prenesenom znanju i vještinama te motivaciji za ustrajnost u radu i učenju.

Za kraj, želim se zahvaliti svojoj obitelji koja me je bodrila sve ove godine i bez kojih ovaj studij ne bi bilo moguće ostvariti. Hvala svim kolegama, kolegicama i prijateljima koji su bili uz mene i na svoj pomoći i podršci!

Sadržaj

1. Uvod.....	1
1. Anatomija zdjelice.....	2
1.1. Zdjelična kost.....	2
1.2. Zdjelica.....	3
2. Epidemiologija.....	6
3. Klasifikacija prijeloma zdjelice.....	8
3.1. Tileova podjela.....	9
3.2. Young-Burgessova klasifikacija.....	11
4. Dijagnostika prijeloma zdjelice.....	14
4.1. Liječenje prijeloma zdjelice.....	20
4.2. Rizik i komplikacije kod prijeloma zdjelice.....	22
5. Preoperativna zdravstvena njega.....	24
6. Postoperativna zdravstvena njega.....	27
7. Otpust iz bolnice.....	29
8. Rehabilitacija.....	31
9. Prikaz slučaja pacijenta s prijelomom zdjelice.....	33
9.1. Sestrinske dijagnoze u procesu zdravstvene njege.....	37
9.2. Otpusno pismo zdravstvene njege.....	45
10. Zaključak.....	47
Literatura.....	49

SAŽETAK

U ovom završnom radu naglasak se stavlja na zdravstvenu njegu bolesnika s prijelomom zdjelice. Prijelom zdjelice vrlo je česta pojava kod starije populacije zbog oslabljene kvalitete kosti, osteoporoze, slabije mišićne funkcije i slično. Najčešći razlozi pojave ovakvih prijeloma su padovi koji postaju sve češći ulaskom u godine. Kod mlađe populacije to su pak traume uzrokovane automobilskim nesrećama, pad s velikih nadmorskih visina i sl. Skrb za bolesne odnosno ozlijeđene osigurana je u bolničkim jedinicama za skrb, hitnim jedinicama, ustanovama za predbolničko liječenje, rehabilitacijskim centrima, ustanovama u zajednici, domovima za starije i nemoćne, kućnoj njezi i drugo. Nastali prijelom javlja se kao posljedica krhkosti ili pada koji je uzrokovan osteoporozom i zahtijeva pravodobnu hospitalizaciju te kirurški zahvat kako bi se u što većoj mjeri ublažilo nastalo stanje. Zdravstvena njega bolesnika s prijelomom zdjelice je vrlo komplicirana jer iziskuje veliku kiruršku, to jest ortopedsku operaciju i donosi puno stresa i straha za bolesnika. Zdjelica pripada donjem dijelu trupa ljudskog tijela, odnosno donjim udovima koji se nalaze između trbuha i bedara. Od izuzetne važnosti je za čovjeka jer prenosi cjelokupnu težinu s kralježnice na donje udove i pomaže čovjeku kako bi se nesmetano mogao kretati i obavljati sve druge aktivnosti. Osim navedenog, zdjelica štiti unutrašnje organe i ženskom rodu omogućuje lakši porod. Cilj rada jest pojasniti ulogu i važnost zdjelice za čovjeka te pojasniti koja je uloga medicinske sestre pri obavljanju zdravstvene njege bolesnika s prijelomom zdjelice.

Ključne riječi: prijelom, zdjelica, medicinska sestra, njega

ABSTRACT

In this final paper, the emphasis is on the health care of patients with pelvic fractures. Pelvic fractures are very common in the elderly population due to impaired bone quality, osteoporosis, poor muscle function, etc. The most common reasons for the occurrence of fractures like this are falls, which become more frequent with age. In the younger population, these are traumas caused by car accidents, falls from high altitudes, etc. Care for the sick or injured is provided in hospital care units, emergency units, pre-hospital treatment institutions, rehabilitation centers, community institutions, homes for the elderly and infirm, home care. The resulting fracture occurs as a result of fragility or fall caused by osteoporosis and requires timely hospitalization and surgery to alleviate the condition as much as possible. The health care of patients with pelvic fractures is very complicated because it requires major surgery or orthopedic surgery and brings a lot of stress and fear for the patient. The pelvis belongs to the lower torso of the human body or the lower limbs located between the abdomen and the thighs. It is extremely important for a man because it transfers the entire weight from the spine to the lower limbs and helps the man to be able to move freely and perform all other activities. In addition to the above, the pelvis protects the internal organs and allows the female gender to give birth more easily. The aim of this paper is to explain the role and importance of the pelvis for humans and to explain the role of the nurse in performing health care for patients with pelvic fractures.

Key words: fracture, pelvis, nurse, care

1. Uvod

Zdjelica je koštana struktura odgovorna za povezivanje kralježnice s donjim dijelom tijela. Sa slomljenom zdjelicom se ne može hodati, sjediti ili kretati bez osjeta boli. Zdjelica štiti dijelove probavnog, urogenitalnog sustava te krvne žile koje se nalaze u tom predjelu. Mišići nogu i trbušni mišići pričvršćuju se na zdjelicu i omogućuju kretanje i skladan rad tijela.

Prijelomi zdjelice često su uzrokovani ozljedama velike energije. Većina pacijenata dolazi u traumatološki centar jer te ozljede često imaju povezane traume glave, prsnog koša ili trbuha. Cilj rada je analizirati dostupnu literaturu koja se bavi zdravstvenom njegom bolesnika kod prijeloma zdjelice te produbiti postojeće i steći novo znanje o toj temi. Također, kroz prikaz slučaja bit će prikazan proces zdravstvene njege kod pacijenta s prijelomom zdjelice.

Prilikom izrade završnog rada korišteni su sekundarni izvori podataka kao što su knjige, publikacije i relevantni Internet izvori. Budući da je ovaj rad baziran na teorijskoj podlozi korištene su osnovne metode istraživanja: metoda sinteze, deskriptivna metoda, empirijska metoda, metoda kompilacije i metoda analize.

Rad se sastoji od deset cjelina kroz koje je pojašnjena anatomija i epidemiolog te prikazana klasifikacija prijeloma zdjelice. Također, prikazana je dijagnostika, liječenje, rizici i moguće komplikacije prijeloma, ali i preoperativna i postoperativna zdravstvena njega takvih pacijenata. Navedene cjeline su od izuzetne važnosti jer medicinska sestra, odnosno medicinsko osoblje ima veliku ulogu u skrbi za ozlijeđenu bolesnu osobu koja je zbog prijeloma hospitalizirana. Sama hospitalizacija djeluje stresno i dovodi do velikog straha te upravo zbog toga medicinsko osoblje mora biti na visokoj razini i djelovati u mnogo područja kako bi pomoglo osobi.

1. Anatomija zdjelice

Zdjelica pripada kostima donjih udova zajedno sa kostima slobodnog dijela noge (bedrena kost – *femur*, goljениčna kost – *tibia*, lisna kost – *tibia* i kostima stopala – *ossa pedis*). Zdjelični obroč se sastoji od četiri kosti: parna zdjelična kost – *os coxae*, križna kost – *os sacrum* i trtična kost – *os coccygeum*. Sa prednje strane kosti se spajaju u simfizi, a sa zadnje strane s bočnim kostima te je zbog toga cijeli spoj zdjelice gotovo nepomična tvorba. Zdjelični obroč ima funkciju zaštite i potpore abdominalnih organa te prenosi težinu glave, gornjih ekstremiteta i trupa na donje ekstremitete (Keros i sur., 1999).

Između zdjeličnih kostiju nalaze se tri različite vrste spojeva: vezivne sveze – *syndesmoses cinguli pelvici*, hrskavični spoj – *symphysis pubica* i sinovijalni zglob – *articulatio sacroiliaca* (Keros i sur., 1999).

Zglob kuka je povezan s zdjeličnom kosti gornjim krajem bedrene kosti. Konveksno zglobno tijelo je *caput femori*, a konkavno *acetabulum*. Ponekad se dogodi da acetabulum bude uzak i plitak te onda nastane displazija kukova, a u kliničkom smislu nastaje: displazija, sublukasacija, luksacija ili prirođeno iščašenje. Čvrstoću zglobne čahure osiguravaju tri jake sveze: *lig. iliofemorale*, *lig. pubofemorale* i *lig. ischiofemorale*. Iliofemoralna veza je najčvršća u cijelom ljudskom tijelu, trokutastog je oblika te na najširem mjestu iznosi tri centimetra. Svi ligamenti kuka opušteni su kada je kuk u fleksiji, a napeti u ekstenziji. Zglob kuka je zdjeličast zglob zbog čega ima veliki opseg pokreta koji se odvijaju u tri ravnine. Acetabulum će u potpunosti obujmiti glavu bedrene kosti kada je čovjek u četveronožnom položaju (natkoljenica u abdukciji, fleksiji i vanjskoj rotaciji) (Aumuller i sur., 2018).

1.1. Zdjelična kost

Zdjelična kost sastoji se od tri kosti (Keros i sur., 1999):

1. bočne – *os ilium*
2. sjedne – *os ischii*
3. preponske – *os pubis*

Navedene kosti spajaju se u udubinu – *acetabulum*. Bočna kost je oblikom široka i pločasta, a nalazi se iznad acetabuluma. Gornji dio je u obliku slova S, a zove se *crista iliaca*. Na

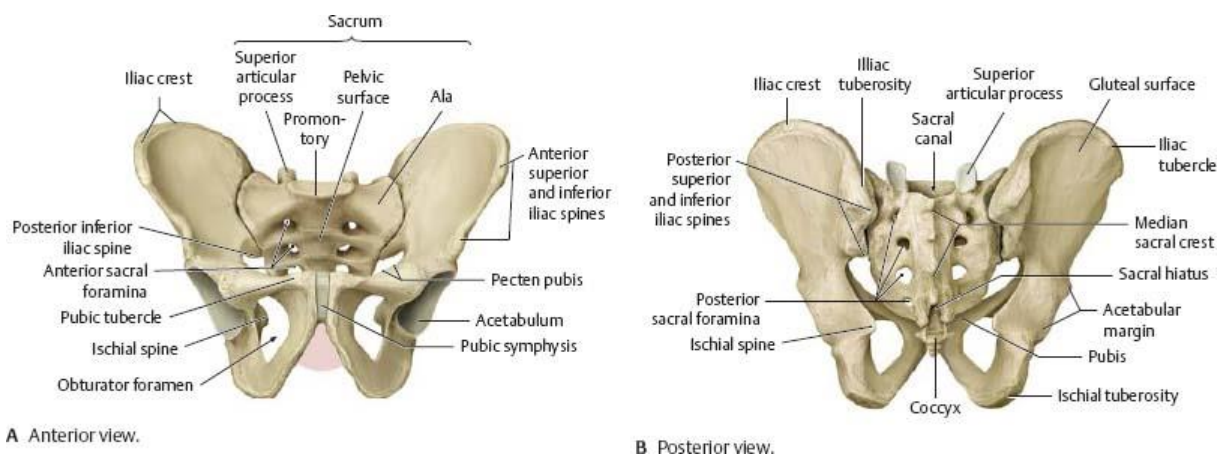
unutarnjoj strani nalazi se *fossa iliaca*, a na njoj su smještena crijeva. Vanjska strana bočne kosti je hrapava i konveksna – *facies glutea* te s nje polaze tri velika mišića: *m. gluteus maximus, medius et minimus*. Greben kosti s prednje strane ima tri hrapave pruge: *labium interna, linea intermedia et labium externum*. Ove pruge služe kao hvatište trbušnih mišića. Greben na jednom dijelu završava šiljastom izbočinom – *spina iliaca anterior superior* koju je lako opipati, a na drugom dijelu nalazi se *spina iliaca anterior posterior* (Aumuller i sur., 2018).

Sjedna kost građena je od trupa – *corpus ossis ischii* i grane – *ramus ossis ischii*. Između dvije grane nalazi se *tuber ischiadicum*. Tuber je polazište tri mišića potkoljenice, a prilikom stajanja preko njega prelazi *m. gluteus maximus*, dok u sjedećem obložen je samo masnim tkivom. Na mjestu gdje se spaja trup i grana sjedne kosti nalazi se i *spina ischiadica* (Aumuller i sur., 2018).

Preponska kost sastoji se od dvije grane – *ramus superior ossis pubis et ramus infero ossis pubis* i trupa – *corpus ossis pubis*. Od svih zdjelčnih kostiju najbolje se može palpirati greben bočne kosti, a to je ujedno i mjesto sa kojeg se najčešće uzima presadak u liječenju prijeloma potkoljenice. Najviša točka grebena koja se palpira na stražnjoj strani nalazi se u razini četvrtog slabinskog kralješka – *distancia intercrystalis*. Ovo mjesto je važno za izvođenje punkcije. *Spina iliaca posterior superior* rijetko se može opipati, a nalazi se u glutealnoj regiji. Na tom mjestu je moguće iglom ući i uzeti uzorak koštane srži i kosti (Aumuller i sur., 2018).

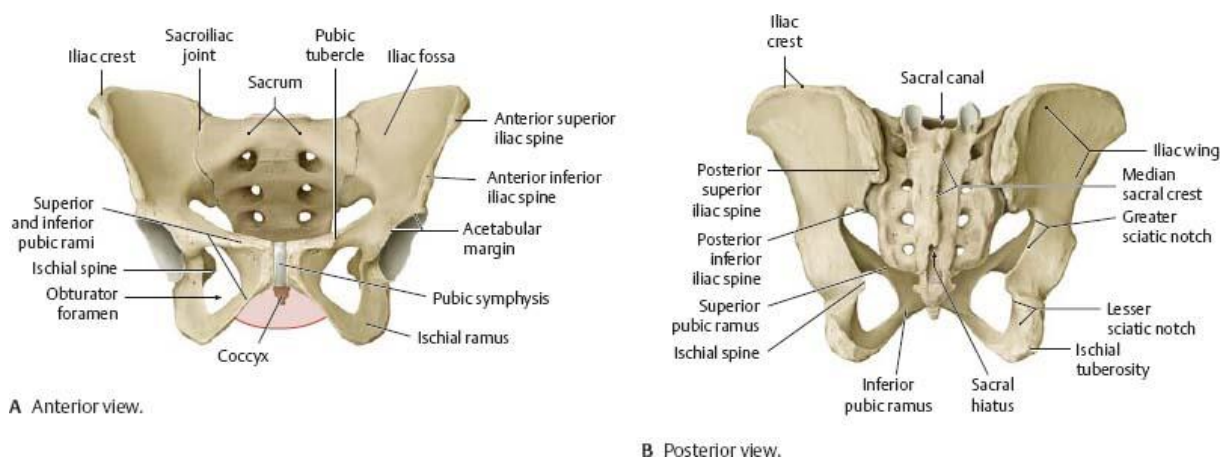
1.2. Zdjelica

Zdjelica – lat. *pelvis*, zadnji je dio trupa, a sastavljena je od zdjelčne šupljine – *cavitas pelvis*. *Linea terminalis* dijeli veliku (lažnu) i malu (pravu) zdjelicu. Zbog važnosti male zdjelice prilikom porođaja naziva se još i porodiljska zdjelica. Velika je razlika između zdjelice muškarca i zdjelice žene (Slika 1 i 2). Naime, muškarci imaju deblju i težu zdjelicu, hvatišta mišića su dobro izražena, velika zdjelica je duboka, a mala uska i duboka. Ima oštar *angulus subpubicus* i okrugao *foramen obturator*. *Acetabulum* je veći, a zbog jače lordoze muškarci imaju i veću inklinaciju (nagnutost) zdjelice. S druge strane, ženska zdjelica je tanja i lakša, a hvatišta mišića su slabije izražena. Velika zdjelica je plitka, a mala široka. *Foramen obturatum* je jajolikog oblika, a kut inklinacije je veći za razliku od nagnutosti zdjelice kod muškaraca (Keros i sur., 1999).



Slika 1. Muška zdjelica

(Preuzeto sa: <https://doctorlib.info/medical/anatomy/12.html> 20. kolovoza 2021.)



Slika 2. Ženska zdjelica

(Preuzeto sa: <https://doctorlib.info/medical/anatomy/12.html> 20. kolovoza 2021.)

Zdjelica pripada donjem dijelu trupa ljudskog tijela to jest donjim udovima koji se nalaze između trbuha i bedara. Čest naziv tog područja je zdjelična regija ili zdjelični kostur. Sam kostur donjih udova započinje zdjeličnim obručem koji spaja kostur trupa odnosno križnu kost s kostima noge (Keros i sur., 1999). Upravo je zato od izuzetne važnosti za čovjeka zdjelica i sve njezine kosti kako bi čovjek nesmetano mogao hodati i obavljati sve druge aktivnosti. Zdjelična regija trupa uključuje koštanu zdjelicu, zdjeličnu šupljinu (prostor zatvoren koštanom zdjelicom), zdjelično dno, ispod zdjelične šupljine i međicu ispod zdjeličnog dna. Kostur zdjelice formira se u predjelu leđa, od križnice i trtice, a sprijeda s lijeve i desne strane parom kostiju kuka (Aumuller i sur., 2018).

Dvije kosti kuka povezuju kralježnicu s donjim udovima. Straga su pričvršćene na križnicu, sprijeda su međusobno povezane i spojene s dvije bedrene kosti u zglobovima kuka. Prorez

koji zatvara koštana zdjelica, naziva se zdjelična šupljina. Takva zdjelična šupljina dio je tijela ispod trbuha i uglavnom se sastoji od reproduktivnih organa (spolnih organa) i rektuma, dok zdjelično dno na dnu šupljine pomaže u podržavanju trbušnih organa (Aumuller i sur., 2018).

Područje zdjelice trupa je donji dio trupa, između trbuha i bedara. Uključuje nekoliko struktura: koštanu zdjelicu, zdjeličnu šupljinu, zdjelično dno i međicu. Koštana zdjelica to jest zdjelični kostur, dio je kostura ugrađenog u zdjelično područje trupa. Dijeli se na zdjelični pojas i karličnu kralježnicu. Zdjelični pojas sastoji se od apendikularnih kostiju kuka (ilium, ischium i pubis) orijentiranih u prstenu, a povezuje zdjelično područje kralježnice s donjim udovima. Karlična kralježnica sastoji se od križnice i trtice (Aumuller i sur., 2018). Zdjelična šupljina, tipično je definirana kao mali dio prostora zatvorenog koštanom zdjelicom, omeđen karličnim obodom odozdo i zdjeličnim dnom odozdo. Također, zdjelična šupljina ponekad se definira kao i cijeli prostor zatvoren zdjeličnim kosturom, podijeljen na (Aumuller i sur., 2018):

- veću (lažnu) zdjelicu, iznad ruba zdjelice
- manju (pravu) zdjelicu, ispod ruba zdjelice
- zdjelično dno to jest zdjeličnu dijafragmu, ispod zdjelične šupljine
- međicu, ispod dna zdjelice.

Koštanu zdjelicu razlikuje se od pojedinca do pojedinca. Značajno veći opseg je kod ženskog roda nego kod muškog. Razlog različitosti u širini, veličini i razmaku je taj kako bi ženskom rodu bilo omogućeno da rađaju pa se s tim i zdjelica značajno razlikuje.

Osim svega navedenog, zdjelica često ima oblik bazena te povezuje trup i noge, podupire i uravnotežuje trup te sadrži i podržava crijeva, mokraćni mjehur i druge unutarnje i spolne organe. Zdjelica se sastoji od uparenih kukova, sprijeda povezanih na stidnoj simfizi, a straga sakrumom. Svi spojevi vežu se na tri kosti, a to su *ilium* (nalazi se iznad i sa svake strane te tako čini širinu bokova) *ischium* (koja se još naziva i sjedna kost, s nalazi se iza i ispod) te *pubis* (preponska to jest stidna kost, a koja se nalazi ispred te pomaže u preponskom sraštenju). Sastoji se od dvije kosti koje štite donji dio zdjeličnog sadržaja (Keros i sur., 1999).

Sve tri kosti se ujedinjuju u ranoj odrasloj dobi trokutastim šavom u acetabulumu, čašicom u obliku čašice koja tvori zglob kuka s glavom bedrene kosti. Prsten koji izrađuje zdjelica

funkcionira kao porođajni kanal kod žena. Zdjelica pruža privrženost mišićima koji uravnotežuju i podupiru trup te pomiču noge, bokove i trup. U dojenčeta zdjelica je uska i ne podrživa. Kad dijete počne hodati, zdjelica se širi i naginje, križnica se spušta dublje u svoju artikulaciju s ilijom, a razvija se lumbalna krivulja donjeg dijela leđa (Aumuller i sur., 2018).

2. Epidemiologija

Prijelom zdjelice je poremećaj koštane strukture zdjelice, uključujući prijelom prstena kostiju koji povezuje kralježnicu s kukovima. Općenito, prijelomi zdjelice nastaju zbog visokoenergetske traume, međutim, stariji pacijenti mogu doživjeti ozljede zdjelice zbog nižih energetske mehanizama. Koštana zdjelica sastoji se od iliuma, ishiuma i pubisa, koji tvore anatomske prsten sa sakrumom. Prekid ovog prstena zahtijeva značajnu energiju, što često dovodi do više fraktura. Zbog utjecaja sila, prijelomi zdjelice često uzrokuju ozljede organa koji se nalaze u koštanoj zdjelici. Prijelomi zdjelice često su povezani s teškim krvarenjem zbog opsežne opskrbe krvi tom regijom (Traumatol, 2019).

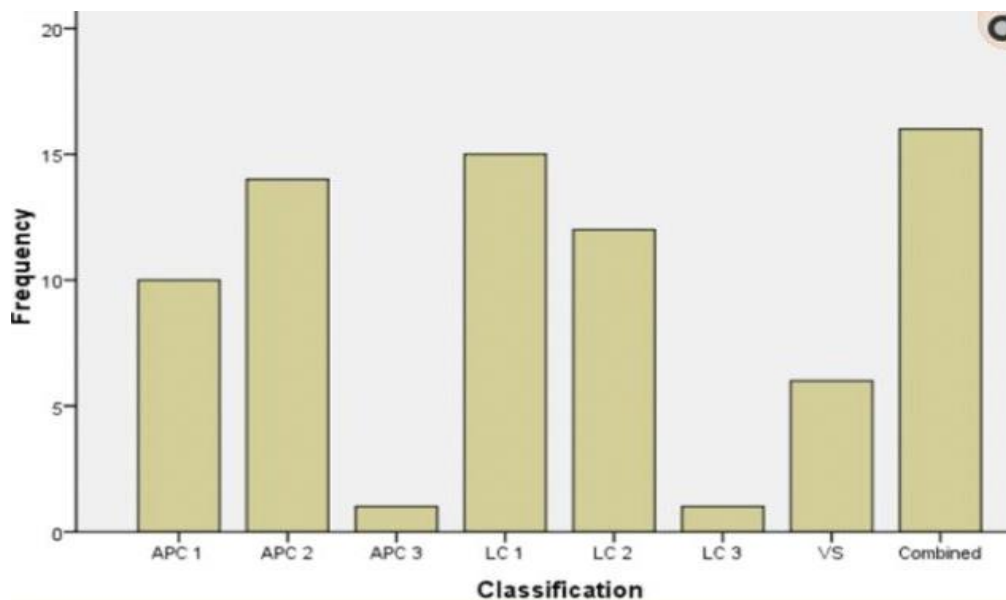
Najčešće su prijelomi zdjelice posljedica prometnih sudara i pada s velike visine. Postoji tendencija bimodalne raspodjele ovih ozljeda pri čemu mlađe osobe imaju visokoenergetske prijelome zdjelice s drugim povezanim traumatskim ozljedama, a starije osobe trpe niskoenergetske prijelome zdjelice bez povezanih ozljeda (Tile i sur., 2015).

Prijelomi i ozljede zdjeličnog prstena, koji mogu ili ne moraju biti povezani s teškom traumom, općenito se ne smatraju učestalima, čineći samo 2–8% svih prijeloma. Međutim, kod politraumatiziranih pacijenata pojava ove vrste ozljeda mnogo je veća, opaža se u 20–25% slučajeva. Prijelomi zdjeličnog prstena kod mladih osoba najčešće se javljaju kao posljedica visokoenergetske traume poput automobila i motorne nesreće i padovi s velikih visina. U starijih osoba oni su obično uzrokovani niskoenergetskom traumom, najčešće padaju s vlastite visine, uglavnom zbog poroznosti kostiju. Mlađe bolesnike s prijelomima zdjeličnog prstena ili ozljedama uslijed visokoenergetske traume trebao bi u početku procijeniti multidisciplinarni tim jer često imaju više ozljeda i podložni su velikom krvarenju. Krvarenje u ovoj vrsti ozljede teže je ako je povezano s nestabilnim prijelomima zdjelice, koji, iako rijetko, predstavljaju visoku stopu smrtnosti od 19–31% (Tile i sur., 2015).

U Chicagu je provedeno istraživanje u traumatološkom centru u razdoblju od rujna 2015. do prosinca 2016. godine. Ukupno je tijekom perioda istraživanja prikazano 3680 slučajeva

traume, od kojih su 104 pacijenta zadobila ozljede zdjelice, što čini 2,82% ukupnih slučajeva. Osmam pacijenata sa koštanom nezrelošću bili su isključeni iz ove studije. Dva su pacijenta isključena radi praćenja dok su uzimali otpust protiv liječničkih savjeta. Od preostala 94 pacijenta, 11 je umrlo, a 8 nije došlo na daljnje praćenje pa su isključeni. Dakle, ukupno 75 pacijenata činilo je ispitivanu populaciju u ovoj prospektivnoj opservacijskoj kohortnoj studiji (Traumatol, 2019).

Omjer muškaraca i žena bio je 56/19, pri čemu su muškarci činili većinu u ispitivanoj populaciji (74,67%). Najmlađi pacijent u studiji imao je 17 godina, dok je najstariji imao 85 godina. Prosječna dob bila je 37,57 godina, a pacijenti mlađi od 50 godina činili su 82% ispitivane populacije. Najčešći način ozljeđivanja bile su nesreće u vozilima koje su činile 77,3% slučajeva, padovi s visine 21,3% i pad teških predmeta 1,3% (jedan slučaj). Većina prijeloma bili su LC tipovi (37,3%), zatim APC tipovi (33,3%). Detaljna raspodjela prijeloma temeljena na klasifikaciji Young i Burgess prikazana je na slici 1, a u nastavku će spomenuta klasifikacija biti detaljnije pojašnjena. Sedamdeset pacijenata (93,3%) imalo je zatvorene prijelome, a samo 5 pacijenata je imalo otvorene prijelome (Traumatol, 2019).



Slika 3. Raspodjela prijeloma zdjelice prema klasifikaciji Young i Burgess

(Preuzeto sa: <https://www.ncbi.nlm.nih.gov/pmc/articles/PMC6543256/> 6. kolovoza 2021.)

3. Klasifikacija prijeloma zdjelice

Kako bi se pomoglo u brzom i odgovarajućem liječenju ozljeda zdjeličnog prstena, učinjeni su brojni pokušaji klasifikacije ovih ozljeda. Godine 1938. Watson-Jones je predložio shemu koja se prvenstveno temelji na mjestu loma. Huittinen i Slati primijetili su vezu između smjera udara i rezultirajućeg uzorka ozljede zdjelice, a Trunkey je uveo koncept stabilnosti (Tile et al., 2015). Mjesto i veličina primijenjene sile, bilo velike ili niske energije, prepoznati su kao važni čimbenici odgovorni za ozljede zdjelice. Stabilnost prstena također je identificirana kao kritična komponenta upravljanja zdjeličnim prstenom (Tidy, 2020).

Važan način klasifikacije prijeloma zdjelice je u stabilne i nestabilne prijelome. Većina prijeloma zdjelice je stabilna. Stabilan prijelom se odnosi na to kada su slomljene kosti još uvijek pravilno poredane, tako da je prsten zadržao oblik. Obično je zahvaćena samo jedna kost, s jednim prijelomom. Uobičajeni uzorci prijeloma uključuju: lomove na vrhu jednog iliuma ili pukotine u sakrumu. U svakom od ovih slučajeva ostale kosti su netaknute i držat će koštani prsten zdjelice na okupu. Prijelomi u kojima se fragment kosti odlomio povlačenjem mišića također su vrste stabilnih prijeloma zdjelice (Graf, 2020).

Nestabilan prijelom se obično događa kada postoji dva ili više lomova u zdjeličnom prstenu i kada se krajevi slomljenih kostiju razdvoje. Ova vrsta prijeloma vjerojatnije će se dogoditi nakon ozljede velikog udara pa mogu postojati i druge povezane ozljede. Ove ozljede uključuju mnogo više krvarenja nego stabilni prijelomi jer im odvajanje slomljenih kostiju omogućuje mnogo slobodnije krvarenje. Mogu uključivati i izravna oštećenja unutarnjih organa (Graf, 2020).

Prijelomi zdjelice, bili oni stabilni ili nestabilni, mogu se podijeliti na otvorene prijelome u kojima ozljede kože znače da su slomljene kosti vidljive ili na zatvorene prijelome, u kojima koža nije oštećena. Otvoreni prijelomi ozbiljniji su jer infekcija može lako doprijeti do rane koja je možda već kontaminirana ozljedom (Graf, 2020).

Najpoznatije podjele prijeloma zdjelice su prema Tileovoj podjeli i Young-Burgessovoj klasifikaciji koje će biti objašnjene u nastavku.

3.1. Tileova podjela

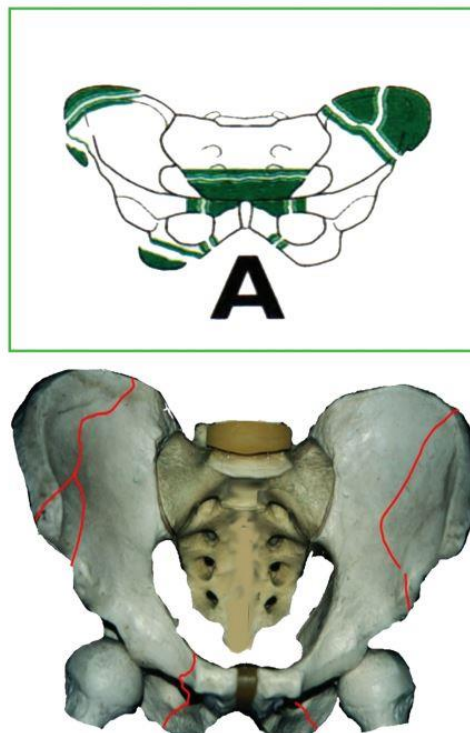
Tileova podjela prijeloma zdjelice preteča je suvremenije Young-Burgessove klasifikacije. Uzima u obzir stabilnost, smjer sile i patoanatomiju. Integritet stražnjeg luka određuje stupanj, pri čemu se stražnji luk odnosi na cijelu zdjelicu straga od acetabuluma. Stabilnost se definira kao sposobnost zdjelice da podnese fiziološku silu bez deformacija. U ovoj se podjeli koriste tri osnovna opisa stabilnosti, svaki sa stupnjevima ozbiljnosti (Hacking, 2021).

Klasifikacija Tip A – Stabilno (stražnji luk netaknut)

A1: Avulzijska ozljeda

A2: Prijelom ilijacnog krila ili lom prednjeg luka uslijed izravnog udarca

A3: Poprečni prijelom sakrokocigeusa

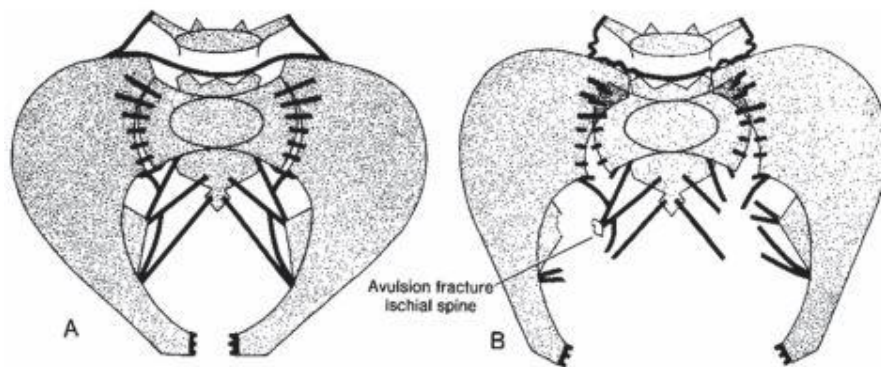


Slika 4. Tileova podjela - tip A

(Preuzeto sa: <https://hrcak.srce.hr/163397> 03. kolovoza 2021.)

Tip B - Djelomično stabilno (nepotpuni prekid stražnjeg luka)

B1: Ozljeda otvorene knjige (vanjska rotacija)



Slika 5. Tileova podjela - tip B1

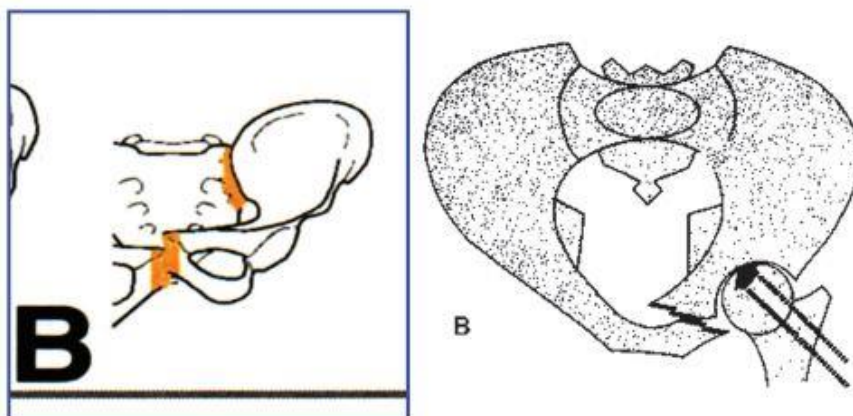
(Preuzeto sa: <https://hrcak.srce.hr/163397> 3. kolovoza 2021.)

B2: Ozljeda bočne kompresije (unutarnja rotacija)

B2-1: Ipsilateralne prednje i stražnje ozljede

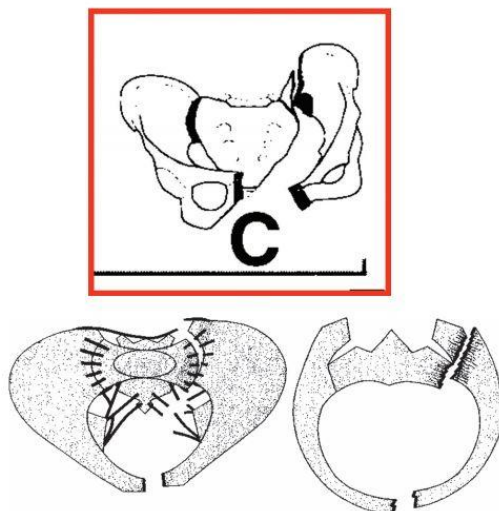
B2-2: Kontralateralne ozljede

B3: Bilateralno



Slika 6. Tileova podjela - tip B2

Preuzeto sa: <https://hrcak.srce.hr/163397> 3. kolovoza 2021.)



Slika 7. Tileova podjela - tip B3

(Preuzeto sa: <https://hrcak.srce.hr/163397> 3. kolovoza 2021.)

Tip C - Nestabilno (potpuni prekid stražnjeg luka)

C1: Jednostrano

C1-1: Prijelom ilijacije

C1-2: Sakroilijakalni prijelom-dislokacija

C1-3: Potpuni sakralni prijelom

C2: obostrano, s jednom stranom tipa B, s jednom stranom tipa C

C3: Bilateralno

3.2. Young-Burgessova klasifikacija

Godine 1986. Young i Burgess opisali su 142 pacijenta s ozljedama zdjeličnog prstena i mehanički ih klasificirali. Korištenjem klasičnih rendgenskih snimaka zdjelice (AP) utvrđene su ozljede zdjelice (prijelomi i prekidi zglobova zbog ozljeda ligamenata). Ove ozljede pojavljivale su se u obrascima u korelaciji sa smjerom i mjestom primijenjene sile. Young i Burgess uspjeli su ispravno dijagnosticirati ozljede na temelju AP snimki zdjelice u 94% slučajeva. CT snimke su se sekundarno koristile za procjenu stražnjih zdjeličnih

ligamentoznih ozljeda, lomova sakralne kosti i prijeloma acetabulara, ali su imali malu ulogu u početnoj procjeni i stabilizaciji njihovih teško ozlijeđenih pacijenata (Pelajić, 2017). Autori su naveli neophodnost brze i točne dijagnoze ozljeda zdjelice i ispravljanje deformiteta zdjelice kao bitne aspekte oživljavanja i liječenja pacijenata s ozljedama zdjeličnog prstena. Njihovi koncepti i dalje su kamen temeljac u procjeni i liječenju pacijenata s ozljedama zdjeličnog prstena. Vektor sile koji se primjenjuje na zdjelični prsten važan je odlučujući faktor u rezultirajućem uzorku ozljede i temelj je klasifikacijskog sustava Young-a i Burgess-a. Uzrokuju deformaciju ili nestabilnost na temelju ozljede i poremećaja prednje i stražnje zdjelične strukture. Young i Burgess su klasificirali ozljede u tri vrste na temelju opsega ozljeda stražnjih zdjeličnih elemenata (Pelajić, 2017):

1. Anteroposteriorna kompresija (APC) - Ozljede APC I pokazuju manje od 2,5cm širenja simfize i nemaju stražnju nestabilnost ni klinički ni radiografski. Ozljede APC II pokazuju širenje pubis simfize i nestabilnost stražnje zdjelice kao posljedicu poremećaja prednjeg sakroilijakalnog kompleksa. Otkriveno je da je podjela prednjih struktura pubis simfize bez narušavanja stražnjih struktura omogućila da se pubisa simfize proširi čak 2,5cm. Nakon ove točke potrebna je podjela sakrospinoznog, sakrotuberoznog i prednjeg sakroilijakalnog ligamenta za dodatno proširenje. Ozljede APC III mogu biti izazovne za klasifikaciju i teške za dijagnosticiranje, osobito u sadašnjem dobu gdje se radiografski dokazi stražnje ozljede mogu teško vidjeti na AP snimkama zdjelice, ali su jasniji na aksijalnom CT snimanju. U izvornom opisu Young-a i Burgess-a, osam od deset ozljeda APC II imalo je širenje veće od 2,5cm na pubisu simfize, dok su dvije sa širinom manjom od 2,5cm imale radiografske dokaze o prekidima prednjeg sakroilijakalnog zgloba. Ozljede tipa III su one povezane s potpunim prekidom stražnjih ligamenata.
2. Lateralna kompresija (LC) - LC ozljede nastaju kada se sila, bočno usmjerena i usmjerena medijalno, primijeni na zdjelicu. Na temelju mjesta i veličine primijenjene sile rezultiraju različitim uzorcima ozljeda. Prijelom je češći kod ozljeda LC-a nego kod ozljeda APC-a. U izvornom opisu Young-a i Burgess-a 100% ozljeda LC-a imalo je prijelome ramusa, 88% prijelome sakralne kosti, 19% prijelome iliak krila, a 19% središnje iščašenje kuka. Prijelomi u LC uzorcima više su vodoravni ili koronalni u odnosu na ozljede APC-a, gdje se očekuju okomiti prijelomi. Ozljede LC I proizlaze iz bočne sile koja se primjenjuje na stražnji dio

zdjelice i predstavljaju spektar ozljeda. Ozbilnost sakralne ozljede kreće se od nepotpunog prijeloma prednje kopče do potpunog sakralnog prijeloma ovisno o količini energije primijenjene na zdjelicu u vrijeme ozljede. Stupanj nestabilnosti zdjelice u korelaciji je sa težinom ozljede. Ozljede LC II posljedica su sile usmjerene prema naprijed. To uzrokuje unutarnju rotaciju prednjeg hemipelvisa s mogućom vanjskom rotacijom stražnjeg hemipelvisa s prednjim sakroilijakalnim zglobovom koji služi kao uporište. Posljedica ozljede stražnje zdjelice u uzorcima LC II može biti prijelom sakralne kosti, sakroilijakalni ligament i zglobni prekid ili prijelom polumjeseca-iščašenje iliuma. Ozljede LC III proizlaze iz veće sile. Unutarnja rotacija ipsilateralnog hemipelvisa uzrokuje ozljedu kontralateralnog hemipelvisa u obliku prekidanja prednjeg sakroilijakalnog ligamenta i ozljede sakrospinoznog i sakrotuberoznog ligamenta.

3. Vertikalno smicanje (VS) - Ozljede VS-a proizlaze iz aksijalno opterećene sile koja se prenosi preko jedne ili obje polumjere bočno prema srednjoj liniji. Za stvaranje ozljede zdjelice potrebna je značajna sila, kao što je udarac padajućeg drveća na glavu ili na gornji dio trupa ili pad s visine. Sakrum je potisnut prema dolje, u odnosu na ilijakalno krilo, što rezultira potpunom ozljedom ligamenta i prekidom sakrospinoznog, sakrotuberoznog, prednjeg i stražnjeg sakroilijačnog ligamenta na ozlijeđenoj strani. Umjesto ligamentne ozljede može biti prisutan prijelom zdjeličnog prstena.
4. Kombinirane ozljede - Složeni uzorci ozljeda kombinacija su bilo koje tri primarne vrste (APC, LC ili VS). Većina složenih uzoraka ozljeda koje su izvorno opisali Young i Burgess posljedica su kombiniranih ozljeda LC-a s APC ili VS uzorcima.

Osim što opisuje uzorke ozljeda, klasifikacija Young-a i Burgess-a korelira s ozljedama izvan zdjelice. Smrt u pacijenata s ozljedama zdjeličnog prstena često se može pripisati drugim, ekstrapelvičnim ozljedama i istaknuli su da vrsta mehaničke sile i rezultirajuća deformacija zdjelice mogu ukazivati na očekivane ozljede organa, potrebe oživljavanja i stope smrtnosti (Pelajić, 2017).

Radiografska procjena ozljeda zdjeličnog prstena ograničena je jer su to nenaglašene, pojedinačne slike složenih uzoraka ozljeda, često sa značajnim prekidima mekog tkiva. Budući da ove radiografije prikazuju kosti, a ne meka tkiva, položaj koštanih struktura ne mora nužno obuhvatiti puni opseg ligamentne ozljede. To vrijedi za sve klasifikacijske sustave koji se temelje na radiografskim nalazima, običnim radiografskim snimkama i CT

snimkama. Dijastaza od 2,5cm na pubisu symphysis bila je kriterij za razlikovanje APC I od ozljeda APC II, što je potvrdio Tile. Ovo mjerenje se vrši na jednom statičkom radiogramu odjednom. Međutim, pokazalo se trzanje ozljeda zdjelice i pomak koji se vidi na rendgenskim snimkama zdjelice što često nedovoljno predstavlja stvarni stupanj ozljede jer se zdjelica mogla "odmaknuti unatrag" (Tile i sur., 2015).

4. Dijagnostika prijeloma zdjelice

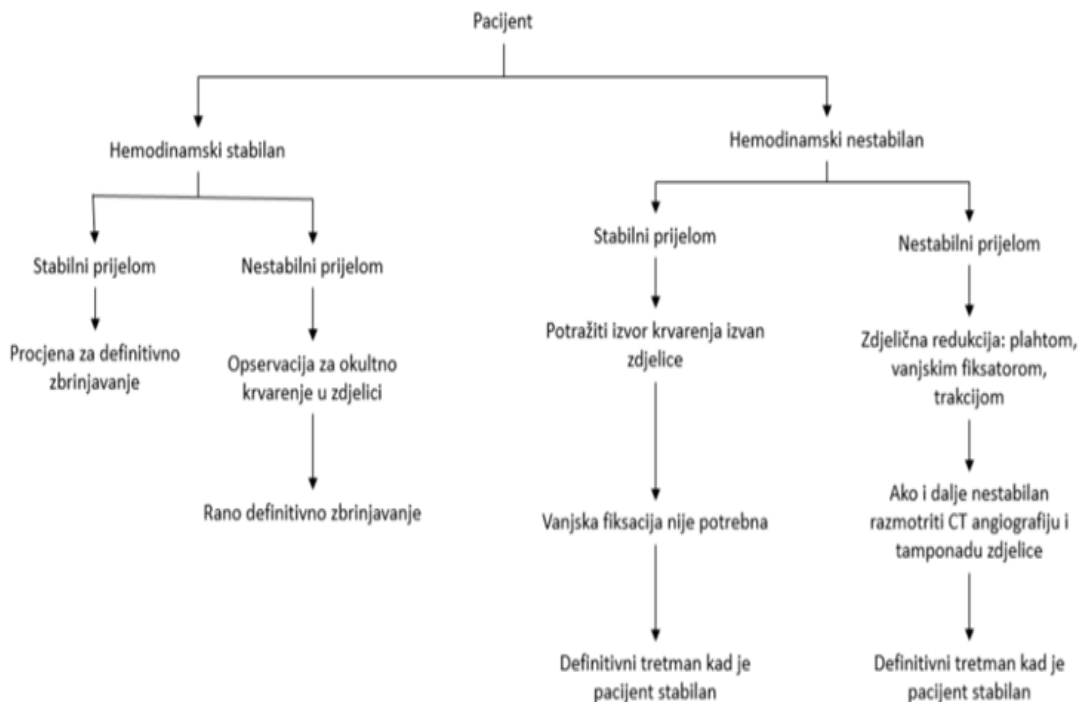
Ozbiljnost prijeloma zdjelice ovisi o tome koliko je kostiju slomljeno i koliko teško te o tome kakve su ozljede mogle nastati na organima unutar zdjelice. Stoga su prijelomi zdjelice iznimno ozbiljni, od prilično lakih do opasnih po život. Stabilan prijelom zdjelice gotovo je uvijek bolan. Bol se pogoršava pokušajem hodanja - iako je hodanje ipak moguće. Neki pacijenti smatraju da ako pokušaju držati jedan kuk ili koljeno savijenim, to može ublažiti bol (Tile i sur., 2015).

Prije liječenja prijeloma zdjelice važno je utvrditi je li pacijent hemodinamski stabilan te utvrditi mehaničku stabilnost frakture. Kod hemodinamski nestabilnih pacijenata obavezno je utvrditi sva mjesta krvarenja, a razlog tomu je što prijelomi zdjelice često dolaze i s drugim ozljedama koji su opasni po život. Pregledom se utvrđuje stabilnosti i procjena trbuha, prsnog koša, krvarenja kako ne bi došlo do letalnog ishoda. Od navedenih mjesta obavezan je pregled zdjelice i međice, pregled rektuma, genitourinarnog i ginekološkog sustava sve to radi isključenja ozljeda. Ozljede i prijelomi prstena zdjelice dijele se u dvije različite vremenske faze: akutna i konačna faza. Akutna faza uključuje neposrednu procjenu pacijent s višestrukim traumatskim ozljedama. Osobnost prijeloma zdjelice utvrđuje se tijekom akutne faze prvenstveno hemodinamskim statusom pacijenta i stabilnost zdjelice i prstena. Četiri su moguća scenarija nastaju tijekom akutne faze:

- stabilna hemodinamika i stabilna ozljeda zdjelice,
- stabilna hemodinamika i nestabilna ozljeda zdjelice,
- nestabilna hemodinamika i stabilna ozljeda zdjelice i
- nestabilna hemodinamika i nestabilna ozljeda zdjelice

za svaki se scenarij može izraditi specifični plan (Slika 8). Kod otvorene zdjelice tijekom procjene pacijenta također se mora uzeti u obzir prijelom u akutnoj fazi. Pacijenti s otvorenim

prijelomima gotovo uvijek imaju nestabilne ozljede zdjeličnog prstena, a često su i hemodinamski nestabilni. (Tile, M. i sur. 2015.)



Slika 8. Procjena stabilnosti prijeloma zdjelice

(Preuzeto: Tile, M. i sur. 2015.)

Ostali simptomi razlikovat će se ovisno o ozbiljnosti. Oni mogu uključivati (Ivić, 2018):

- bol i osjetljivost u kuku, preponama, zdjelici, donjem dijelu leđa ili stražnjici
- bol koja se može osjetiti prilikom sjedenja te prilikom pražnjenja crijeva
- modrice i oticanje zdjeličnih kostiju
- mogu postojati vidljivi znakovi krvarenja, a krvarenje može doći do kože na nekoliko mjesta
- utrnulost ili trnci u genitalnom području ili u natkoljenici.

Krvarenja koja dođu do kože mogu uključivati (Ivić, 2018):

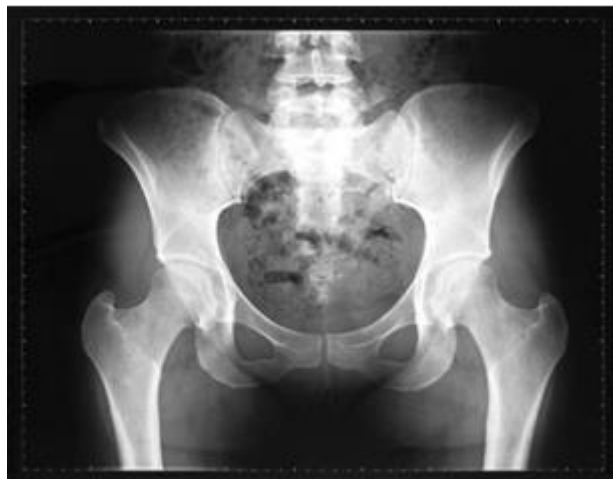- modrice na samim zdjelničnim kostima
- modrice ili osjetljivu kvržicu u preponama
- modrice na leđima
- vaginalno krvarenje kod žena i modrice na mošnji kod muškaraca
- krv u urinu ili u stolici.

Veliki i nestabilni prijelomi zdjelice vjerojatno će uzrokovati jaku bol i šok. Bol može biti u zdjelici, preponama, leđima, truhu ili niz noge. Zdjelične kosti su velike i imaju bogatu opskrbu krvlju pa će kad se slome jako krvariti i krvarenje neće brzo prestati. Iako krv možda nije vidljiva jer se nalazi s unutarnje strane trbuha, ova razina gubitka krvi uzrokovat će nagli pad krvnog tlaka. Osobe s prijelomom zdjelice će biti blijede, a možda čak i bez svijesti. Ponekad je moguće kretati se i pokušati hodati odmah nakon velikog nestabilnog prijeloma zdjelice - osobito nakon prometnih nesreća. Međutim, to je zato što osoba u početku od šoka ne osjeća bol (Graf, 2020). Kao što je već spomenuto, prijelomi zdjelice obično nastaju kao posljedica pada ili udara velike energije, poput prometne nesreće ili pada s velike visine. Kod ljudi starijih od 60 godina prijelomi zdjelice vrlo su česte ozljede, osobito kod žena koje imaju osteoporozu, stanje koje uzrokuje krhkost kostiju. Pad vrlo niske energije, poput spoticanja o rub, može uzrokovati lom kosti kod osoba s osteoporozom (Janušić, 2016).

Kod sportaša ponavljane aktivnosti s visokim utjecajem mogu uzrokovati prijelom zamora (stres fraktura), koji se odnosi na sitnu pukotinu u zdjeličnoj kosti. Avulzijski prijelomi obično se javljaju tijekom sportova koji uključuju brzinu i nagla zaustavljanja, osobito kod mladih ljudi koji se još razvijaju. Simptomi su obično iznenadna bol tijekom naglog snažnog pokreta. Nakon toga sportaš će osjetiti slabost i bol pri pokretima koji koriste zahvaćenu tetivu i mišić. Vjerojatno će se pojaviti modrice i otekline. Kod ljudi s osteoporozom stvaranje napora svakodnevnim pokretima, poput hodanja i penjanja stepenicama, može dovesti do vrste prijeloma koji se naziva prijelom nedostatka (Tile et al., 2015). Simptomi prijeloma zdjelice uključuju značajnu, oštru bol u kuku ili preponama te oticanje, modrice i osjetljivost kože na mjestu ozljede. Liječnici pomoću slikovnih testova mogu odrediti mjesto prijeloma, koliko je kosti zahvaćeno i je li ozljeda oštetila okolna meka tkiva, poput tetiva, ligamenata, krvnih žila ili živaca. Većina prijeloma zdjelice zahtijeva hitnu medicinsku skrb. Često liječnici izvode operaciju kako bi postavili i stabilizirali kost kako bi spriječili trajna oštećenja. Ukoliko je osoba ozlijeđena i osjeća bol u zdjelici, liječnici preporučuju da se

pozove hitna pomoć ili preporučuju odlazak u najbližu hitnu pomoć (Tile et al., 2015). Dok ne stigne pomoć, osobu sa sumnjom na prijelom zdjelice treba pokriti dekom ili jaknom i ne smije je micati neobučeno osoblje, osobito ako postoji jaka bol. Ako se osoba nalazi u teškoj prometnoj nesreći potrebno je osobu upitati ima li boli negdje, posebice u prsima, truhu ili kukovima. Ako postoji bol u blizini zdjelice, osoba bi mogla imati veliki prijelom zdjelice, a svakako treba pretpostaviti da je osoba ozbiljno ozlijeđena i držati je na mjestu i na toplom do dolaska hitnih službi (Tile i sur., 2015).

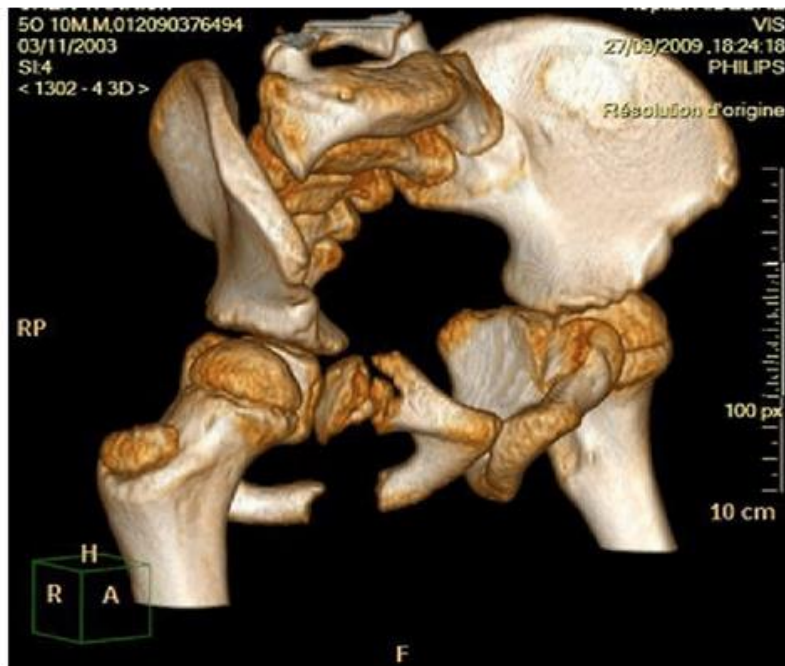
Kod pregleda prvo dolazi do tzv. fizičkog ispita. Naime, liječnik pregledava zdjelicu kako bi procijenio opseg oteklina, modrica i osjetljivosti. On pita ozlijeđenu osobu o mjestu i ozbiljnosti boli koju ta osoba doživljava. Ako osoba ima otvoreni prijelom, u kojem kost proviri kroz kožu, liječnik je brzo dijagnosticira i često izvodi hitnu operaciju. Tijekom pregleda liječnik pita kako je došlo do ozljede, koliko boli osjeća i gdje se bol nalazi. Liječnik također ispituje o povijesti bolesti. Podaci o drugim medicinskim stanjima, poput osteoporoze ili prethodnih ozljeda kuka ili zdjelice, pomažu liječnicima da naprave najbolji izbor za njegu prilikom procjene ozljede. Radiolozi, liječnici koji su specijalizirani za provođenje i tumačenje dijagnostičkih slikovnih testova, blisko surađuju s ortopedskim kirurzima kako bi napravili detaljne slike zdjelice. Rendgenske snimke (RTG) koriste elektromagnetsko zračenje kako bi otkrile mjesto prijeloma kosti u zdjelici. One također pomažu liječniku da utvrdi je li kost slomljena na više mjesta i jesu li neki fragmenti kosti pomaknuti s mjesta (Tile i sur., 2015).



Slika 9. RTG snimak zdjelice

(Preuzeto: Tile, M. i sur. (2015). *Fractures of the Pelvis and Acetabulum*. Principles and Methods of Management)

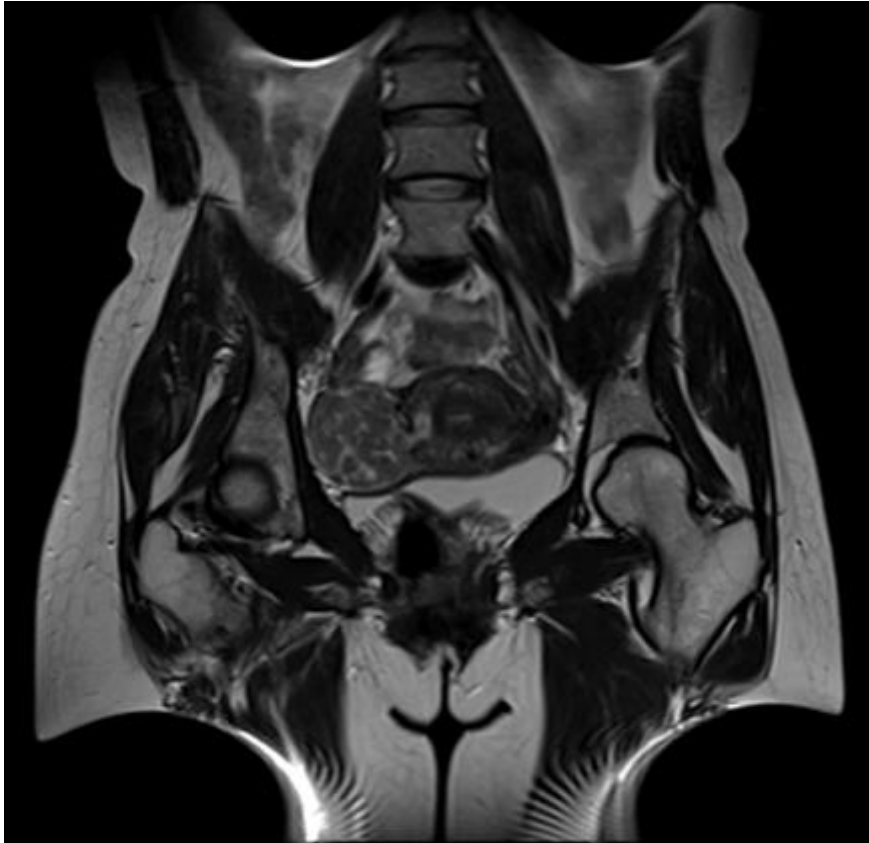Liječnik također može zatražiti i CT pretragu kako bi ispitao uzorak prijeloma ili procijenio opseg oštećenja. CT skeniranje koristi X-zrake i računalo za stvaranje dvodimenzionalnih i trodimenzionalnih slika kostiju zdjelice, što liječnicima omogućuje da pregledaju prijelom iz mnogo različitih kutova. Ovaj snimak može također otkriti prisutnost malih ulomaka kostiju koji se mogu zaglaviti i zahtijevati kirurško uklanjanje (Tile i sur., 2015). Liječnici također koriste CT snimke nakon postavljanja slomljene kosti kako bi potvrdili da su dijelovi ispravno vraćeni na svoje mjesto.



Slika 10. Prikaz zdjelice putem CT snimke

(Preuzeto: Tile, M. i sur. (2015). *Fractures of the Pelvis and Acetabulum*. Principles and Methods of Management)

Ako liječnik sumnja na prijelom zamora u zdjelici koji se ne može vidjeti na RTG-u ili ako simptomi ukazuju na oštećenje ligamenata, tetiva, krvnih žila ili živaca osim prijeloma, liječnik može preporučiti magnetsku rezonancu (MR). Ovaj snimak koristi magnetsko polje i radio valove za stvaranje računalnih, trodimenzionalnih slika mekih tkiva koja okružuju zglob. MR može otkriti napete ligamente, tetive ili ulomak kosti koji pritišće živac. Liječnici također mogu naručiti MR ako simptomi ukazuju na prijelom, ali nema dokaza o traumi na RTG-u (Tile i sur., 2015).



Slika 11. Magnetska rezonanca zdjelice

(Preuzeto: Tile, M. i sur. (2015). *Fractures of the Pelvis and Acetabulum*. Principles and Methods of Management)

Međutim, ako osoba ima bol i oteklinu koji ukazuju na prijelom, ali ne može se napraviti magnetsku rezonancu jer ima srčani stimulator (pacemaker) ili neki drugi ugrađeni medicinski uređaj, liječnik tada preporučuje skeniranje kostiju. Kako bi obavio ovaj test, tehničar pacijentu ubrizgava malu količinu bojila u venu na ruci. Ova boja, nazvana radioaktivni izotop/lijek, putuje kroz krvotok i nakuplja se na mjestima gdje se stanice i tkiva popravljaju. Nakon što se radioaktivni izotop kretao kroz krvotok jedan ili dva sata, radiolog skenira tijelo pomoću posebne kamere dizajnirane za snimanje slika radioaktivnog izotopa (Tile i sur., 2015). Skeniranje kostiju se provodi i ukoliko se prijelom dogodio neobično lako te liječnik sumnja da osoba ima osteoporozu pa će skeniranjem kostiju utvrditi gustoću kostiju.

Druga ispitivanja mogu uključivati krvne pretrage za procjenu stupnja gubitka krvi i funkciju jetre i bubrega te ispitivanje urina radi traženja oštećenja mjehura.

4.1. Liječenje prijeloma zdjelice

Liječenje prijeloma zdjelice može biti nekirurško ili kirurško, ovisno o stabilnosti slomljene kosti i o tome je li prijelom pomaknut ili ne. Nakon prijeloma zdjelice može doći do ozljeda organa unutar zdjelice, poput crijeva, bubrega, mjehura ili genitalija te i o tome ovisi hoće li doći do operacije. Teški prijelomi zdjelice obično zahtijevaju operaciju. Ako se odabere nekirurška skrb, važna je redovita naknadna njega za fizički pregled i rendgenske snimke kako bi se osiguralo da prijelom ostane u dobrom položaju i na odgovarajući način zacijeli.

Bol se kontrolira pomoću lijekova protiv bolova i stabilizacijom nestabilne zdjelice. U početku će možda biti potrebni jaki lijekovi protiv bolova i lokalni anestetici. Liječnici obično propisuju razrijeđivače krvi (antikoagulanse) ili niskomolekularne heparine kako bi se smanjio rizik od stvaranja krvnih ugrušaka u venama nogu i zdjelice. Poznato je da prijelomi zdjelice povećavaju rizik od stvaranja krvnih ugrušaka.

Ukoliko dolazi do krvarenja iz zdjelice, smanjenju krvarenja u početku pomaže održavanje zdjelice što je moguće stabilnije. U situacijama stalnog krvarenja povezanog s prijelomom zdjelice, odgađanje operacije može biti smrtonosno. Rana stabilnost zdjelice može spasiti živote. Operacijom ubrzo nakon prijeloma zdjelice izbjegavaju se problemi povezani s produljenim ležanjem, poput upale pluća. U početku se to radi vezivima, nakon čega slijedi stabilizacija pomoću vanjskog učvršćivanja (Tile i sur., 2015).

Vanjska fiksacija zdjelice uključuje dugačke vijke umetnute u kosti sa strana i veliki vanjski okvir. Radi se u operacijskoj sali, pod anestezijom. Pomaže spriječiti daljnji gubitak krvi držeći kosti zajedno. Metalne igle ili vijci ubacuju se u kosti kroz male rezove u kožu i mišiće. Vanjski fiksator djeluje kao stabilizacijski okvir za držanje kostiju u ispravnom položaju (Ivić, 2018).

Trakcija podrazumijeva sustav vanjskih igala u kostima i s utezima. Pomaže poredati komade kosti. Trakcija se ponekad koristi kao privremeni tretman i često ublažava bol. Povremeno se prijelomi zdjelice liječe samo trakcijom, ali to nije uobičajeno (Ivić, 2018).

Nekim pacijentima je potrebna unutarnja fiksacija kako bi kosti ostale na mjestu. To je otvorena operacija, izvedena pod anestezijom. Ulomci kosti se premještaju, a onda drže skupa s vijcima odnosno metalnim pločama koje se zadržavaju trajno na mjestu. Učvršćivanje i

stabilnost zdjelice vrlo su važni kako za kontrolu boli, tako i za dugoročne rezultate liječenja. Vjerojatnije je da će unutarnja fiksacija biti potrebna ako postoji više prijeloma (Janušić, 2016).

Kod stabilnog prijeloma najčešći način liječenja je odmor u krevetu i propisani lijekovi protiv bolova. Kirurško liječenje obično nije potrebno za stabilne prijelome. Štake i pomagala za hodanje vjerojatno će se koristiti kao dio oporavka, a fizioterapija će biti bitan dio liječenja.

Ukoliko osoba ima nestabilan prijelom zdjelice, liječenje će ovisiti o mjestu prijeloma i o drugim ozljedama koje također može imati. Glavni ciljevi liječenja nestabilnog prijeloma zdjelice su prvo stabilizacija zdjelice i sprječavanje daljnjeg gubitka krvi, a zatim održavanje kostiju mirnima kako bi se omogućilo zacjeljivanje.

Liječenje avulzijske ozljede odvija se s mirovanjem. Ovi prijelomi obično se sami liječe tijekom 4-6 tjedana. U početku, nanošenje leda može pomoći u boli i upali. Povremeno je potrebna operacija za ponovno pričvršćivanje kosti i tetive na zdjelicu (Ivić, 2018).

Prijelomi zamora mogu uzrokovati dugotrajne, pogoršavajuće bolove i mogu postati prijelomi pune debljine pa je odmor od aktivnosti koja ih je uzrokovala vrlo važan. Postupno ponovno uvođenje u trčanje može započeti nakon nekoliko tjedana, nakon što osoba prestane osjećati bol. Neki stručnjaci predlažu liječenje lijekom koji se češće koristi za liječenje stanjivanja kostiju (osteoporoza). Čini se da je ovaj tretman prilično učinkovit u ubrzavanju zacjeljivanja prijeloma zamora, čak i u bolesnika bez osteoporoze (Pelajić, 2017).

Dakle, početno liječenje je ublažavanje boli i odmor u krevetu, a nakon toga dolazi mobilizacija. Liječnici će osobu htjeti pokrenuti što je prije moguće jer je to bolje za njezin dugotrajni oporavak, a također smanjuje i rizik od stvaranja krvnih ugrušaka (duboka venska tromboza). No, vjerojatno će osoba morati koristiti štake ili hodalice oko tri mjeseca ili dok joj kosti potpuno ne zacijele. Ukoliko postoje ozljede iznad obje noge, možda će biti potrebno neko vrijeme koristiti invalidska kolica kako bi se izbjeglo stavljanje težine na bilo koju nogu. Potreban je i redoviti dolazak fizioterapeuta koji će pokušati pomoći ozlijeđenoj osobi da zadrži mišićnu snagu i pokretljivost zglobova dok još nije u stanju podnijeti težinu. Kada osoba počne podnositi tjelesnu težinu, fizioterapija će i dalje biti potrebna za jačanje mišića i vraćanje ravnoteže (Tile i sur., 2015). Važno je da osoba ostane aktivna unatoč ozljedi jer ako dugo ostane nepokretna, mišići mogu oslabiti. Nedostatak kretanja također može uzrokovati stvaranje krvnih ugrušaka i blokirati protok krvi.

Većina ljudi koji dožive prijelom zdjelice ponovno hodaju nakon nekoliko mjeseci. Oporavak će biti brži ako je prijelom manje težak i ako je osoba mlađa i u formi ili ako ima zdrave aktivne mišiće. Ponekad veliki prijelom zdjelice može dugoročno utjecati na pokretljivost. Liječnik će možda preporučiti tehniku koja se naziva stimulacija kostiju kako bi se ubrzalo zacjeljivanje kostiju. Stimulacija kosti koristi slabu električnu struju ili impulsne zvučne valove niskog intenziteta. Ako prijelom sporo zarasta, liječnik može preporučiti i prijenosnu jedinicu koja se može svakodnevno koristiti kod kuće. U elektroničkoj stimulaciji kostiju liječnik stavlja malu elektrodu - ravne diskove koji se lijepe za kožu i provode električnu energiju na kožu u blizini prijeloma zdjelice. Ova tehnika ubrzava proces ozdravljenja stimulirajući tijelo na proizvodnju proteina koji počinju popravljati stanice na mjestu ozljede. U ultrazvučnoj stimulaciji kostiju, liječnik nanosi gel na kožu koji pomaže u provođenju ultrazvučnih valova, koje proizvodi mali stroj. Zvučni valovi potiču tijelo da inkorporira kalcij u kost, pomažući u obnovi koštane mase, kao i potičući proizvodnju određenih kemikalija uključenih u proces ozdravljenja (Tile i sur., 2015).

4.2. Rizik i komplikacije kod prijeloma zdjelice

Komplikacije se mogu pojaviti pri bilo kojoj operaciji, bez obzira koliko mala bila. Prijelomi zdjelice mogu postati opasni po život kada oštećenje okolnih krvnih žila i ligamenata uzrokuje veliki gubitak krvi. Ove vrste hitnih slučajeva zahtijevaju operaciju za zaustavljanje krvarenja i popravak prijeloma. Iako se blagi prijelomi zdjelice, poput onih uzrokovanih spoticanjem i padom ili udarom povezanim sa sportom, mogu izliječiti bez poteškoća, teški prijelomi uzrokuju više problema. Neke su moguće komplikacije samo smetnje, dok su druge iznimno opasne. U svakom slučaju, povećavaju vrijeme oporavka i zdravstvene troškove (Bukvić i sur., 2016).

Neki od najčešćih rizika i komplikacija povezanih s operacijom prijeloma zdjelice uključuju (Bukvić i sur., 2016):

- Infekcije su mnogo veći rizik za veće i kontaminirane traumatske rane. Sve operacije i prijelomi podložni su infekcijama, ali prijelomi zdjelice iznimno su jaki kada kost probije kožu. Doza antibiotika dan prije operacije pomaže u smanjenju ovog rizika. Infekcija se može prepoznati ukoliko dođe do boli, crvenila ili curenja iz rane.
- Ozljede krvnih žila ili živaca mogu se pojaviti nakon operacije prijeloma zdjelice.

- Nakon operacije mogu se razviti krvni ugrušci u nogama. Ako se ne liječe, krvni ugrušci mogu puknuti i otići u pluća. To može uzrokovati ozbiljne probleme s krvarenjem pa čak i smrt. Nepoštivanje lijekova za razrjeđivanje krvi može imati fatalne posljedice. Uvijek je moguće da kost možda neće zacijeliti te će biti potrebna dodatna operacija. To je obično povezano s nepoštivanjem onoga što se pacijentu nalaže, dijabetesom ili upotrebom nikotina.
- Spolna disfunkcija komplikacija je operacije prijeloma zdjelice zbog prirode ovih ozljeda. 30% pacijenata doživi neki oblik spolne disfunkcije, poput problema s erekcijom kod muškaraca i dispareunije kod žena.
- Problemi s odmaranjem u krevetu. Odmor u krevetu često je dio plana liječenja, ali dugotrajno ležanje stvara potencijal za probleme. Duboka venska tromboza, plućna embolija i upala pluća samo su neki od problema koji se mogu pojaviti, a svi mogu biti opasni po život.
- Problemi s lijekovima. Oni koji dožive prijelome zdjelice često uzimaju različite lijekove tijekom liječenja. Svi lijekovi izloženi su riziku od alergijskih reakcija, a mnogi mogu utjecati na probavni sustav, što može uzrokovati iznimnu nelagodu.
- Najveća dugoročna komplikacija slomljene zdjelice je razvoj artritisa. Glavni razlog zašto liječnici operiraju ove prijelome je taj što iz prošlog iskustva znaju da ako prijelome ostave u lošem položaju, iako će često zacijeliti, artritis može uslijediti u roku od pet godina. To je uglavnom zbog količine oštećenja na zglobnim površinama u vrijeme ozljede. To znači da čak i ako se dijelovi savršeno slože, hrskavica (meko tkivo) na površini zgloba je neoštećena. U nekim slučajevima kost je zgnječena i jednostavno se ne spaja pravilno ili kost izgubi dotok krvi i odumre u sljedeće dvije godine.
- Teškoće i problemi kod mokrenja. To znači da će pacijentu biti potreban urinarni kateter (cijev za odvod mokraće iz mokraćnog mjehura) nekoliko dana nakon operacije, sve dok ne bude mogao koristiti krevet ili WC.
- Krvarenje koje se može dogoditi tijekom ili nakon operacije.
- Ostale anestetičke komplikacije. To se može dogoditi tijekom ili nakon bilo koje velike operacije. To uključuje probleme s crijevima i srcem. Obično su uzrokovani stresom od operacije koji pogoršava već postojeće stanje, za koje se može, ali i ne mora znati.

5. Preoperativna zdravstvena njega

Prilikom svakog prijeloma pa tako i zdjelice, planira se cjelokupna njega za ozlijeđenu osobu. Bolesnik mora biti upućen u cjelokupan tretman skrbi te znati kada će se i kako određena procedura provoditi. Preoperativna zdravstvena njega to jest priprema bolesnika započinje kada se utvrdi da se s nastalom ozljedom više nema što čekati te da svaka minuta otežava stanje bolesnika. U preoperativnoj pripremi najvažnije je prikupiti sve potrebne podatke koji su izuzetno važni kako bi se provela kvalitetna i potpuna prijeoperacijska priprema (Stojić, 2018).

Podaci koji se prikupljaju razlikuju se prema ozljedama i bolestima. Pri nastalom prijelomu zdjelice nužno je odraditi laboratorijske i dijagnostičke pretrage koje se provode u vremenu pripreme za sam postupak operacije, a koji nisu stariji od 10-15 dana. U preoperativnoj pripremi sudjeluje niz stručnjaka medicine i medicinskih sestara, a sama procedura pripreme obuhvaća sljedeće (Fučkar, 1995):

- provođenje sestrinske anamneze
- upitnik o zdravstvenom stanju
- uzimanje uzoraka krvi za laboratorijsku pretragu
- uzimanje urina za mikrobiološku pretragu
- provođenje radioloških pretraga
- pregled anesteziologa
- primjena propisane terapije
- dobivanje pristanka za provođenje operativnog zahvata
- fizička priprema bolesnika
- psihička priprema bolesnika
- davanje svih potrebnih uputa
- razgovor o mogućim nuspojavama i komplikacijama
- edukacija.

Preoperativna obrada bolesnika razlikuje se ovisno o dobi, zahvatu i zdravstvenom stanju. Kod hitnih zahvata preoperativna priprema ide nešto brže jer je stanje bolesnika narušeno te se uz razgovor s internistom izvršava daljnja procedura i postupak pripreme (Stojić, 2018).

Zdravstvena njega bolesnika s prijelomom zdjelice pri prikupljanju sve potrebne dokumentacija obuhvaća i sestrinsku dokumentaciju koja je od izuzetne važnosti za cjelokupno liječenje i skrb jer je medicinska sestra prva osoba do bolesnikove postelje. Sestrinska anamneza je postupak prikupljanja relevantnih podataka s ciljem pružanja kompletne zdravstvene skrbi tijekom hospitalizacije. Svi prikupljeni podaci dobiveni su od strane ozlijeđene osobe, odnosno bolesnika primarnim putem ili njegove obitelji i pratnje. Medicinska sestra potrebne podatke najvećim dijelom dobiva putem fizikalnog pregleda. Dobivena sestrinska anamneza omogućava medicinskim sestrama lakši uvid u stanje, bolju brigu i mogućnost pružanja zdravstvene njege. Sestrinska dokumentacija obuhvaća sljedeće (Fučkar, 1995):

- opće podatke pacijenta
- dijagnozu
- kontakt
- situacijske podatke o prijemu i snalaženju bolesnika u prostoru
- nutritivno-metabolički status
- eliminaciju
- tjelesnu aktivnost
- odmor i spavanje
- kognitivno-percepcijski status
- samopercepciju
- seksualnost
- suočavanje sa stresom
- vrijednosti i vjerovanje
- fizikalni pregled.

Drugim riječima, dokumentacija o sestrinstvu je evidencija o sestrijskoj skrbi koju kvalificirane medicinske sestre ili drugi njegovatelji planiraju i isporučuju pojedinim bolesnim osobama pod nadzorom kvalificirane medicinske sestre. Sadrži informacije u skladu sa koracima procesa zdravstvene njege. Dokumentacija o sestrinstvu glavni je izvor kliničkih informacija koji zadovoljava pravne i profesionalne zahtjeve, znanje medicinskih sestara o sestrijskoj dokumentaciji i jedna je od najznačajnijih sastavnica u sestrijskoj skrbi. Kvalitetna sestrinska dokumentacija ima glavnu ulogu u pružanju kvalitetnih usluga

zdravstvene njege podržavajući bolju komunikaciju između različitih članova tima za njegu kako bi se olakšao kontinuitet skrbi i sigurnost bolesnika (Fučkar, 1995).

Svaka ozljeda i odlazak u bolnicu bolesnoj osobi predstavlja nelagodu, a dodatan strah javlja se prilikom saznanja o potrebi provođenja operativnog zahvata. Upravo iz tih razloga prijeoperacijska priprema bolesnika je od izuzetne važnosti kako za bolesnika tako i za medicinsku sestru. Razgovorom s bolesnom osobom medicinska sestra dobiva potrebne informacije u kakvom je stanju osoba te joj na taj način ujedno i više ili manje pomaže prebroditi strah. Osim pružanja potrebnih informacija, komunikacijom se stvara dodatna sigurnost i povjerenje od strane bolesnika. Ona treba biti pozitivna, dobro osmišljena i spontana kako bi bolesnik osjećao privrženost i empatiju (Stojić, 2018).

Preoperativna priprema bolesnika osim smanjivanja uobičajenog straha od bolnice i hospitalizacije, pomaže osobi da se suoči sa strahom anestezije i tjeskobom koja često izaziva nelagodu i strah od smrti. Upravo iz tih razloga fizička i psihička priprema su važni segmenti u obavljanju prakse medicinskih sestara u pripremanju za samu operaciju. Dobro iznesene informacije i podrška od strane medicinskih djelatnika djeluje smirujuće na ozlijeđenu osobu i na taj način operativni zahvat biva uvelike olakšan, a postoperativni period i oporavak se skraćuju (Fučkar, 1995).

Uz pružanje informacija i kvalitetnu komunikaciju, jedna od najvažnijih komponenti u skrbi ozlijeđene i bolesne osobe jest edukacija. Edukacija u preoperativnom periodu pomaže da se smanje komplikacije koju mogu nastati prije, za vrijeme ili nakon operativnog zahvata. Sama edukacija provodi se ovisno o bolesnikovoj dobi, naobrazbi, vjerskim uvjerenjima, socioekonomskom statusu i drugo. Vrsta edukacije usmjerena je na važnost i način provođenja određenih vježbi za pravilno disanje, iskašljavanje, pokretanje, okretanje u postelji, sjedenje i slično, ali i primjenu određenih lijekova i ponašanja u zajednici. Pravilno disanje i iskašljavanje bitni su kako ne bi došlo do upale pluća. Također uz pravilno disanje i iskašljavanje smanjuje se iskašljavanje bronhalnog sekreta, potiče bolja mobilnost ekstremiteta, a isto tako stvara se bolja ventilacija i oksigenacija tkiva i krvi (Fučkar, 1995).

Priprema bolesnika za operativni zahvat jedna je od izuzetnih važnih stvari u procesu skrbi i liječenja te zahtijeva pravodobno postupanje. Ona se provedi putem dva segmenta, a to su dan prije operacije i na sam dan operacije. Oba segmenta su od dosta velike važnosti za bolesnika i pomažu kako bi cjelokupan proces prošao u najboljoj mogućoj mjeri.

6. Postoperativna zdravstvena njega

Kao i preoperativna zdravstvena njega, od izuzetne važnosti za bolesnika je i postoperativna. Zdravstvena njega bolesniku predstavlja sigurnost i potporu te ju je bitno izvršiti na najbolji mogući način kako bi bolesnik stekao osjećaj vrijednosti i sigurnost. Sama postoperativna zdravstvena njega započinje nakon operacije kada se bolesnik nakon buđenja premješta na kirurški odjel gdje kreće skrb to jest zbrinjavanje sve do trenutka kada se stanje stabilizira te je moguć otpust i kućna njega (Keser, 2016).

Dolaskom bolesnika na odjel bolnice, medicinska sestra provjerava dokumentaciju, upisuje sve potrebne podatke u sestrinsku dokumentaciju te evaluira zdravstvenu njegu koja se provela tijekom samog operativnog zahvata. Sama zdravstvena njega odnosno plan zdravstvene njege ovisi o vrsti operacije, vrsti prijeloma i stanju bolesnika.

Osim dokumentacije o samoj operaciji i provedenim zahvatima, upisuje se i vrsta te količina anestezije, stanje vitalnih znakova, lokacija operativne rane, postavljeni kateteri i drenovi, postavljene kanile, primjenjivani lijekovi i infuzijske otopine, količina izgubljene krvi, nadoknada krvnih pripravaka, komplikacije koje su nastupile tijekom zahvata, komplikacije nakon operacije, sva skrb tijekom operacije te svi ostali podaci koji su potrebni za daljnji tijek provođenja zdravstvene njege bolesnika (Keser, 2016).

Bolesnika se na odjelu smješta u sobu gdje se u idućim danima prate njegove vitalne funkcije i stanje. Osim vitalnih funkcija od bitne važnosti je pratiti respiratornu funkciju zbog učinka anestezije, provođenja intubacije, provođenja umjetne ventilacije i slično jer postoji mogućnost nastanka hipoventilacije, hipoksemije i hiperkapnije. Bolesnika se također potiče na vježbe disanja te ga se educira o skrbi, oporavku, ponašanju zbog operativnog zahvata, utjecaju lijekova, aktivnosti i drugo. Također, u postoperativnoj fazi, vrlo je bitno pratiti polje operativne rane i zavoje kako ne bi došlo do jakog krvarenja, infekcije, pucanja šavova i ostalih posljedica (Keser, 2016).

Bolesnik se nakon buđenja iz anestezije često zna osjećati smušeno i dezorijentirano te je potrebno intervenirati kako ne bi došlo do neželjenih situacija poput iznenadnog pada, skidanja zavoja, uklanjanja postavljene intranile i ostalo. Uz skrb za bolesnika provjerava se i stanje boli preko skale za bol. Utvrđivanjem boli, za smanjivanje iste, daju se analgetici u suradnji s liječnikom.

Sva skrb i provedene intervencije upisuju se u sestrinsku dokumentaciju kako ne bi došlo do neke zabune ili zaborava. Vrlo je važno bolesnika educirati i pojasniti mu svaki postupak i bit istoga kako bi se osjećao sigurno i na taj način sudjelovao u cjelokupnoj njezi. Postoperativna zdravstvena njega može poboljšati postoperativne kliničke rezultate i kvalitetu života bolesnika te ostvariti brži i kvalitetniji oporavak (Janušić, 2016).

7. Otpust iz bolnice

Nakon svih provedenih procedura liječenja i zdravstvene skrbi za bolesnika, dolazi vrijeme otpusta s bolničkog odjela. Bolesnik se otpušta na kućnu skrb kada mu je zdravstveno stanje tako da bolnička skrb vezana uz nastali prijelom nije potrebna te da ostatak oporavka može obaviti negdje drugdje. Bolnički odjel uz svu dokumentaciju prilaže i otpusno pismo. Pri otpustu bolesnik mora razumjeti svoju ozljedu i bolest, kako primjenjivati lijekove, kako se ponašati, što napraviti prilikom pojave boli, koje vježbe bi trebao provoditi, a koje ne i slično. Najvažnija stvar pri otpustu je poznavanje svih procedura to jest uspješno provedena edukacija bolesnika i njegove obitelji ili skrbnika (Barberi, Mielli, 2018).

Cjelokupan otpust iz bolnice je podosta složen proces jer zahtijeva pomno planiranje kako u daljnjem procesu ne bi došlo do narušavanja zdravlja i povrede. Otpust prije vremena ili pak otpust u okruženje koje loše utječe na bolesnika odnosno ozlijeđenu osobu može uzrokovati ponovnu hospitalizaciju. Mnogo je čimbenika koji utječu na veći rizik za povratak u bolnicu što rezultira pomno odrađenoj njezi i razvojem usluga. Usluge kao takve zadržavaju bolesnika dovoljno dugo na odjelu dok ne postane potpuno stabilan, pružaju veću potporu i podršku ozlijeđenima i njihovim obiteljima, prate bolesnika tijekom kućne skrbi, bolje educiraju i slično (Barberi, Mielli, 2018).

U svakoj fazi procesa bolesnik ima pravo sudjelovati, a najbitnije od svega je pravodobno pripremiti bolesnika na njegov otpust kako bi u potpunosti znao funkcionirati. Planiranje otpusta započinje u ranoj fazi boravka bolesnika na odjelu kako bi se na vrijeme educirao o svim potrebnim stvarima kao i dobio podršku.

Otpust iz bolnice zahtijeva određivanje najprikladnijeg plana za daljnju njegu uzimajući u obzir funkcionalno, medicinsko, socijalno, psihičko stanje bolesnika i njegove potrebe. Osim navedenog, prati se kognitivni status, aktivnost bolesnika, situacija u kući, dobivene informacije, dostupnost informacijama, mogućnost usluge trajne njege, mogućnost potrebnog prijevoza, formalna skrb, podrška okoline i drugo. Ukoliko je bolesnik s prijelomom zdjelice starije dobi, prati se ima li određenu osobu koja će za njega skrbiti. U slučaju da je bolesnik sam, šalje se u određene ustanove koje bi mu mogle pomoći u trenutnoj situaciji (Mesar i sur., 2020).

Sve informacije o otpustu moraju biti provedene usmeno, ali i pismeno. Prilikom iznošenja informacija medicinska sestra mora procijeniti kakvo je razumijevanje primljene poruke te

ukoliko je ono slabije pomoći u shvaćanju istoga. Za vrijeme otpusta, bolesniku je potrebno dostaviti dokumente koji sadrže upute koje razumije i materijale za daljnju edukaciju. Svi dobiveni dokumenti trebaju biti dovoljni kratki i usmjereni na konkretne informacije bitne pacijentu i njegovoj obitelji što dalje nakon otpusta (Barberi, Mielli, 2018).

Uloga medicinske sestre je od velike važnosti jer je prva osoba do bolesnika i najveća zdravstvena potpora nastala tijekom hospitalizacije. Medicinska sestra pridonosi unaprjeđenju kvalitete zdravstvene njege.

U planiranju otpusta glavni cilj je osigurati zdravlje i sigurnost bolesnika. Ono je jedno od osnovnih standarda kvalitete i pomaže kako bi se prevenirali neželjeni događaji i ponovne hospitalizacije nakon provedenog otpusta. Ključan segment u planu otpusta je kontinuirana zdravstvena njega i trenutačno zdravstveno stanje. Upravo zato medicinska sestra svemu tome pridonosi jer provodi brojne intervencije, educira, uočava promjene, sudjeluje u brojnim postupcima i prva je osoba do bolesnika (Mesar i sur., 2020).

8. Rehabilitacija

Nakon svake ozljede pa tako i prijeloma zdjelice, potrebno je liječenje, zdravstvena njega i rehabilitacija. Nesreća može uzrokovati bol, invalidnost, a u najgorem slučaju smrt. Upravo zato kako bi se sve to spriječilo i pomoglo bolesnoj osobi, takva situacija zahtijeva brzu medicinsku pomoć što rezultira brzim i pravilnim zacjeljivanjem rane i poravnanjem kosti.

Prijelomi zdjelice rijetki su i obično se događaju tijekom nesreća pri velikoj brzini (poput sudara automobila ili motocikla) ili padova s velike visine. Prijelomi zdjelice mogu se pojaviti i spontano ili nakon manjih padova u osoba s bolestima koje oslabljuju kosti, poput osteoporoze. Teške ozljede zdjelice uključuju nekoliko prekida i mogu biti opasne po život (Moroz, 2017).

Rehabilitacija počinje što je prije moguće nakon operacije prijeloma zdjelice, često u roku od jednog do nekoliko dana. Početni ciljevi su pomoći ljudima zadržati razinu snage koju su imali prije prijeloma, smanjiti nastalu bol, izbjeći sve moguće komplikacije, omogućiti što raniji oporavak te pomoći bolesniku da se uključi u zajednicu. Konačni to jest glavni cilj jest vratiti bolesniku sposobnost hodanja onako kako je mogao prije nastalog prijeloma (Mesar i sur., 2020).

Rehabilitacijski postupci započinju se što je prije moguće, ponekad unutar nekoliko sati od operacije do nekoliko dana i mjeseci. Najčešće rehabilitacija slijedi nakon postavljanja dijagnoze te se provodi kontinuirano s posebnim režimom i intenzitetom.

Stabilni prijelomi mogu se liječiti konzervativno odnosno nekirurški pa rehabilitacijski program kreće odmah. Takav program uključuje (Đurđević, 2016):

- statičke (izometrijske) vježbe jačanja okolnih mišića kuka, uključujući glutealne i kvadricepsne mišiće
- raspon vježbi pokreta na drugim zglobovima, uključujući vježbe koljena, gležnja i stopala
- održavanje aktivnosti gornjih udova
- tehnike mekih tkiva poput masaže i trenja mišića
- hidroterapiju za povećanje raspona pokreta
- hidroterapiju za smanjivanje grčeva mišića.

Rehabilitacija kod stabilnih prijeloma djeluje brže na oporavak. Sam postupak rehabilitacije traje 4-8 tjedana. U tom vremenu osoba se vraća aktivnostima podnošenja težine, polagano hoda, penje se uz stepenice sa pomagalima, fizički jača i drugo.

Kod težih (nestabilnih) prijeloma zdjelice rehabilitacija traje puno duže. Glavni cilj je ozlijeđenu osobu osposobiti da u što kraćem vremenu vrati funkciju zdjelice kako bi oporavak slijedio uspješnije. Rehabilitacija težih prijeloma odvija se u nekoliko faza (Moroz, 2017):

- 1. Faza – traje od 1 do 2 tjedna. U njoj rehabilitacija obuhvaća ciroterapiju, vježbe uzdizanja, vježbe smirenja, jednostavni niz vježbi kretnja u svim neoštećenim zglobovima, vježbe za jačanje okolnih mišića, nježne masaže zategnutih mišića, smanjivanje boli, vježbe svladavanje panike i slično.
- 2. Faza – traje od 3 do 6 tjedana. U njoj ozlijeđeni bolesnik može polagano i djelomično nositi težinu pod nadzorom fizioterapeuta. 2. faza rehabilitacije uključuje postupno jačanje zdjelice i mišića, raspon vježbi pokreta zdjelice, djelomično nošenje težine, ponovno učenje i vježbanje hodanja uz pomagala, jačanje gornjih udova, kardiovaskularnu aktivnost, tehnike i vježbe mekih tkiva, masaže, kontrolu boli i otekline, vježbe za kretanje uz stepenice i slično.
- 3. Faza – traje od 7 do 12 tjedana. U ovoj fazi rehabilitacije osoba polagano postaje nosiva i može hodati na veće udaljenosti uz malu bol. Fizioterapeuti i ostali stručnjaci pomažu osobi kako bi se nesmetano vratila poslu i prijašnjim svakodnevnim aktivnostima. Program rehabilitacije uključuje specifične i funkcionalne aktivnosti koje pomažu osobi da se vrate svom načinu života prije ozljede kao i hobijima.

Osim svega navedenog, rehabilitacija pomaže ozlijeđenim osobama s prijelomom zdjelice da se nauče nositi s trenutnom situacijom, kako koristiti određena pomagala, koje vježbe provoditi te kako spriječiti moguću bol. Tijekom rehabilitacije i fizikalne terapije pomaže se vratiti normalan opseg kretanja, snagu, ukloniti bol na najveću moguću mjeru, vratiti fleksibilnosti, smanjiti otekline, poboljšati i vratiti normalan hod, odnosno drugim riječima vratiti sve prijašnje funkcije (Tidy, 2020).

9. Prikaz slučaja pacijenta s prijelomom zdjelice

Pacijent N.N. dovežen je u Objedinjeni hitni bolnički prijem Opće županijske bolnice Vinkovci u ranim jutarnjim satima 15. 8. 2021. nakon što je skočio s trećeg kata zgrade. Ranije toga dana dobio je vijest o smrti svoga oca koji je već duže vrijeme bio težak bolesnik. Po prijemu pacijent je u kontaktu, bolnost javlja u abdomenu, desnoj nozi i lijevoj strani zdjelice, a lijeva noga je kraća i u vanjskoj rotaciji. Isprva je bio zaprimljen u jedinicu intenzivnog liječenja (JIL) zbog općeg lošeg stanja i sumnje na rupturu bubrega nakon očitnog CT nalaza. Toga dana obavljena je operacija lijevog bubrega. Nakon hemodinamske stabilnosti pacijenta u JIL-u po dogovoru s liječnicima premješten je 21. 8. 2021. u JIL KBC-a Sestre milosrdnice na odjel traumatologije radi daljnje stabilizacije politraume, frakture zdjelice i kralježnice. Glavna dijagnoza jest S32.8 – Prijelom drugih i nespecifičnih dijelova lumbalne kralježnice i zdjelice. Ondje boravi do 30. 8. 2021. nakon čega je vraćen u Opću županijsku bolnicu Vinkovci.

Zaprima se na odjel traumatologije 30. 8. 2021. gdje nastavlja svoje daljnje liječenje. Pri prijemu pacijent je orijentiran u vremenu i prostoru, hemodinamski stabilan, vitalni parametri uredni: afebrilan; tjelesna temperatura iznosi 36,5 °C, RR 125/85 mmHg, puls 80/min, ritmičan, dobro punjen, disanje 15/min, normalno, SpO2 98%, GUK 5,3 mmol. Medicinske dijagnoze su: politrauma, X80 Namjerno ozljeđivanje skokom s visokog mjesta, S22.0 Fraktura trupa Th 12 kralješka, S32.8 Fraktura zdjelice tip "open book" (Fractura pelveos multifragmentaris); ozljeda zdjelice tipa C, S32.1 Multifragmentarna dislokacija fraktura lijeve strane sakruma, S 32.0 Fraktura transverzalnih nastavaka lijeve strane lumbalnih kralješaka.

Prikupljanjem anamneze doznajemo da se N.N. rođen 3. 2. 1975. g. bacio s trećeg kata svoje zgrade nakon primanja obavijesti o smrti svoga oca. Živio je u istoj zgradi sa svojim roditeljima. Navodi kako se nije mogao nositi s tom činjenicom i bez razmišljanja pokušao je izvršiti suicid. Ne zna što ga je navelo na to. Trenutno je nezaposlen. Nakon pada, majka ga je zatekla kako leži na podu potbuške u nesvijesti te je pozvala hitnu pomoć. Kada je zaprimljen na odjel traumatologije navodi samo bolnost u donjem dijelu leđa i zdjelici. Prisilno je nepokretan, može pokretati samo gornje ekstremitete i glava je pokreta u svim smjerovima. Dugogodišnji je liječeni psihijatrijski pacijent, više od 30 godina. U početku zbog ovisnosti o psihoaktivnim supstancama, a kasnije je otkrivena shizofrenija. Pridržavao se dosadašnje terapije i redovito odlazio na kontrole kod psihijatra. Zadnja kontrola bila je prije

8 mjeseci. Tijekom boravka u bolnici pridržava se svih uputa liječnika i medicinskih sestara. Konzumiranje alkohola, cigareta i droga negira. Navodi kako opojne supstance nije konzumirao otkako se počeo liječiti i odlaziti na psihoterapije. Alergije također negira.

Prije hospitalizacije prehrana je bila raznovrsna, obroke mu je najčešće pripremala majka. Imao je tri glavna obroka. Najčešće je za doručak jeo sendvič i jednu šalicu crne kave, za ručak meso (svinjetina, piletina), uz to prilog (krumpir, riža, bijeli kruh) te ponekad sezonske salate, a za večeru je najčešće jeo ostatke ručka. Dnevno unese oko 2000 kcal. Od pića najčešće konzumira vodu, ponekad Cedevit. Pije 2 L tekućine dnevno. Tijekom hospitalizacije apetit je normalan, obroke pojede cijele. Nema zubnu protezu, niti poteškoća s gutanjem. Nije povraćao. Sluznica usne šupljine je uredna, bez oštećenja. Na Norton skali za procjenu rizika od dekubitusa ostvario je 12 bodova.

Prije hospitalizacije eliminacija stolice i mokrenje je bilo uredno. Stolicu je imao jednom dnevno, a mokrio je 4 -5 puta na dan. Na odjel je zaprimljen s urinarnim kateterom, prati mu se diureza svakoga dana koja iznosi 1500 ml/dan. Ne koristi diuretike. Urin je crvene boje. Negira bolove ili nelagodu. Stolicu obavlja u krevetu, postavljena je pelena zbog nemogućnosti ustajanja iz kreveta. Stolica je normalne konzistencije, smeđe boje, bez promjena, eliminaciju stolice vrši svaki drugi dan. Znojenje je normalno.

Kod kuće sve aktivnosti svakodnevnog života mogao je obavljati samostalno. Imao je dovoljno energije, rijetko kada je osjećao povećan umor. Volio je ići u kafić na kave s prijateljem. Nakon što je ostao bez posla, hobi mu je šetanje svoga psa. Trenutno ovisi o pomoći druge osobe. Zbog operacije zdjelice propisano je strogo mirovanje od strane liječnika. Stupnjevi samostalnosti (0 – 4): hranjenje – 1, kupanje – 4, eliminacija – 4, promjena položaja – 4, oblačenje – 4.

Tijekom noći spava, nema poteškoća s nesanicom. Spava 7 do 8 sati tijekom noći. Prije spavanja voli gledati serije, navodi kako ga to opušta. Uobičajeno spava na desnom ili lijevom boku, no zbog trenutne situacije leži na leđima. Na pitanje otežava li mu to spavanje navodi kako se kroz ovaj period boravka u bolnici navikao, te da mu ne smeta spavanje na leđima. Najčešće se pokriva plahom, spava u običnoj pamučnoj majici. Kod kuće ne prakticira dnevne odmore, ali sada spava pola sata do sat iza ručka. Ne mjesečari, nema noćnih mora niti konzumira tablete za spavanje.

Nema poteškoća sa sluhom, ne nosi slušni aparat. Nakon ozljeda nije došlo do pogoršanja sluha. Vid je također očuvan, ne nosi naočale ni kontaktne leće. Smatra kako nema promjena u sjećanju, ne zaboravlja stvari. Najčešće sam donosi odluke, ako mu zatreba pomoć uvijek se obraćao svome ocu kojeg više nema kraj sebe. Najjednostavniji put učenja mu je čitanje teksta i vizualni prikazom slika/ videa. Bol je prisutna u lumbalnom dijelu leđa, sakrumu i zdjelici, na VAS skali procjena boli 0 – 10 iznosi 10. Ordinirani lijek koji kontinuirano prima je Tramadol 300 mg. Na Glasgow koma skali ostvaruje 15 bodova.

Do sada nije gubio nadu u život, no nakon smrti oca, sve se mijenja. Navodi kako nije imao vidnih ni slušnih halucinacija koje bi ga navele na skok sa zgrade. Navodi: „samo sam htio ponovo vidjeti svoga tatu“. Smatra da trenutno ne može utjecati na tijek događaja, ali nada se najboljem. Jedina osoba koja ima razumijevanja za njega je prijatelj. Osjeća se tužno i potišteno, teško se nosi s trenutnom situacijom. Smatra da je pogriješio sa svojim nedavnim postupcima i želi se ispričati majci.

Živi u obiteljskom stanu. Ondje je stanovao sa svojim roditeljima. Zbog nezaposlenosti bio je primoran ostati s njima. Prije smrti svoga oca bili su jako povezani te ga je njegova smrt dovela do trenutne situacije. Navodi: „nisam razmišljao, to je za mene bio kraj svega. Moj život je izgubio smisao“. S majkom je u dobrim odnosima no nisu previše povezani. Navodi kako s njom ne može komunicirati na jednak način kao s ocem. Ima jednog prijatelja koji je uvijek uz njega od malih nogu, navodi na ne zna što bi bez njega.

N.N. nije oženjen niti ima djevojku. Navodi kako je prije 7 godina imao dugu vezu koja mu je ostavila velike posljedice. Nakon propale veze nije imao seksualnih odnosa s drugim partnericama, niti mu to predstavlja problem.

U teškim trenucima oslanja se na svog prijatelja i trenutno na majku. Navodi kako mu je ovo najteži period života. Nada se da će se uskoro oporaviti i vratiti na svoje "noge". Bol za ocem će uvijek biti prisutna, ali nada se kako će naučiti živjeti s tim.

Želja mu je pronaći posao kako bi sada mogao uzdržavati sebe i majku. Katolik je, do sada mu vjera nije toliko bitna u životu, no nakon teških stvari koje su se dogodile počinje se moliti i navodi kako mu to olakšava trenutno stanje. Nema ograničenja tijekom medicinsko-tehničkih postupaka tijekom hospitalizacije.

Sestrinski problemi prema prioritetima ljudskih potreba:

1. Bol
2. Smanjena mogućnost brige o sebi (osobna higijena)
3. Visok rizik za dekubitus
4. Anksioznost

9.1. Sestrinske dijagnoze u procesu zdravstvene njege

Tablica 1. Plan zdravstvene njege - bol

Bol u/s operacijskim zahvatom ŠSO procjenom na VAS skali (0-10) sa 10.			
Datum	Cilj	Intervencije	Evaluacija
30. 8. 2021.	Tijekom hospitalizacije pacijent će razinu boli procjenjivati s 4 na VAS skali (0-10).	<p>Medicinska sestra će:</p> <ol style="list-style-type: none"> 1. svaka četiri sata procjenjivati razinu boli pomoći VAS skale (0-10) kod pacijenta u bolesničkoj sobi, 2. prepoznavati znakove boli (grimase, pritisak rukom na mjesto boli, blijeda i znojna koža) prilikom svakog obilaska pacijenta, 3. promijeniti položaj u krevetu prilikom pojave boli tako što će podići uzglavlje do 60° 4. obavijestiti liječnika o razini boli koju pacijent osjeća, 5. primijeniti ordiniranu terapiju Tramadol 300 mg prema potrebi, 	Cilj nije postignut. Tijekom dana bol prema procjeni pacijenta na VAS skali (0-10) nije bila niža od 7 bodova.
31. 8. 2021.	- -	<ol style="list-style-type: none"> 1.,2.,3.,4.,5., 6. ukloniti pritisak sa bolnog područja tako što će postaviti jastuke ispod potkoljenica 	Cilj djelomično postignut. Tijekom dana bol prema procjeni pacijenta na VAS skali (0-10) nije bila niža od 7 bodova.

1. 9. 2021.	- -	1.,2.,3.,4.,5.,	Cilj nije postignut. Tijekom dana bol prema procjeni pacijenta na VAS skali (0-10) nije bila niža od 6 bodova.
2. 9. 2021.	- -	1.2.,3.,4.,	Cilj je djelomično postignut. Tijekom dana bol prema procjeni pacijenta na VAS skali (0-10) nije bila niža od 5 bodova.
3. 9. 2021.	- -	1.,2.,3.,4.	Cilj postignut. Razina bola se snizila. Pacijent je razinu boli na VAS skali (0-10) procijenio s 4. 3.9.2021. Ana Burić

Tablica 2. Plan zdravstvene njege - SMBS (osobna higijena)

SMBS (osobna higijena) u/s smanjenom pokretljivošću ŠSO nemogućnošću da pacijent samostalno opere donje ekstremitete, leđa i kosu			
Datum	Cilj	Intervencije	Evaluacija
30. 8. 2021.	Tijekom hospitalizacije pacijent će sudjelovati u provođenju osobne higijene sukladno stupnju samostalnosti: Pacijent će se samostalno umiti, oprati zube i oprati gornji dio tijela. Medicinska sestra će oprati donji dio tijela, leđa i kosu.	Medicinska sestra će: 1. svakog jutra prilikom obavljanja zdravstvene njege procjenjivati samostalnost pacijenta 2. osigurati privatnost u bolesničkoj sobi pomoću paravana prije obavljanja osobne higijene 3. osigurati zadovoljavajuću temperaturu vode prema procjeni pacijenta prije obavljanja osobne higijene 4. prirediti pacijentu posudu sa vodom i ručnik da se samostalno umije, opere zube i opere gornji dio tijela 5. oprati i posušiti pacijentu donje ekstremitete, leđa 6. promatrati izgled i boju kože tijekom obavljanja jutarnje i večernje zdravstvene njege	Cilj nije postignut. Pacijent nije mogao samostalno oprati gornji dio tijela.
31. 8. 2021.	- -	1.,2.,3.,4.,5.,6.,	Cilj nije postignut. Pacijent nije samostalno mogao oprati gornji dio tijela.
1. 9. 2021.	- -	1.,2.,3.,4.,5.,6. 7. oprati pacijentu kosu u bolesničkom krevetu dva	Cilj djelomično postignut. Pacijent je uspio umiti lice i oprati zube.

2. 9. 2021.	- -	puta tjedno 1.,2.,3.,4.,5.,7.	Cilj postignut. Pacijent je samostalno obavio osobnu higijenu prema stupnju samostalnosti. 2.9.2021. Ana Burić
-------------	------	----------------------------------	---

Tablica 3. Plan zdravstvene njege - VR za dekubitus

VR za dekubitus u/s smanjenom pokretljivošću			
Datum	Cilj	Intervencije	Evaluacija
30. 8. 2021.	Tijekom hospitalizacije pacijent neće dobiti dekubitus.	<p>Medicinska sestra će:</p> <ol style="list-style-type: none"> 1. procjenjivati svaka dva dana prema Norton skali rizik za nastanak dekubitusa 2. osigurati i postaviti na krevet pacijenta antidekubitalni madrac 3. provoditi aktivne vježbe gornjih ekstremiteta u 10 i 17 sati svakoga dana u bolesničkom krevetu 4. umasirati mlijeko za tijelo na predelekciona mjesta za nastanak dekubitusa (lopatice, leđa, sakrum, pete...) nakon obavljanja jutarnje i večernje njege 5. pratiti vlažnost kože prilikom svakog obilaska pacijenta 	Cilj postignut. Pacijent nije dobio dekubitus.
31. 8. 2021.	- -	<ol style="list-style-type: none"> 3.,4.,5., 6. postaviti vatirane kolutove ispod svake pacijentove pete 7. postaviti jastuk ispod potkoljenica 	Cilj postignut. Pacijent nije dobio dekubitus.

1. 9. 2021.	- -	1.,3.,4.,5.,6.,	Cilj postignut. Pacijent nije dobio dekubitus.
2.9.2021.	- -	3.,4.,5.,6.,	Cilj postignut. Pacijent nije dobio dekubitus.
3. 9. 2021.	- -	1.,3.,4.,5.,6.	Cilj postignut. Pacijent nije dobio dekubitus. 3.9.2021. Ana Burić

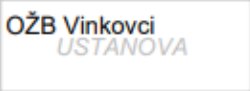

Tablica 4. Plan zdravstvene njege - anksioznost

Anksioznost u/s gubitka bliske osobe ŠSO razdražljivošću			
Datum	Cilj	Intervencije	Evaluacija
30. 8. 2021.	Do kraja hospitalizacije pacijent će biti manje razdražljiv.	<p>Medicinska sestra će:</p> <ol style="list-style-type: none"> 1. stvoriti profesionalan empatijski odnos, pacijentu će pokazati razumijevanje njegovih osjećaja, 2. stvoriti osjećaj sigurnosti tako da će biti dostupna za otvorenu komunikaciju nekoliko puta tijekom dana 3. opažati neverbalne izraze anksioznosti (smanjena komunikativnost, razdražljivost...) 	Cilj nije postignut. Pacijent i dalje osjeća jednaku razinu razdražljivosti.
31. 8. 2021.	- -	<ol style="list-style-type: none"> 1.,2.,3., 4. potaknuti pacijenta da izrazi svoje osjećaje kroz neformalan razgovor 5. omogućiti duži ostanak posjeta majke i prijatelja tijekom posjeta pacijentu 	Cilj nije postignut. Pacijent i dalje osjeća jednaku razinu razdražljivosti.
1. 9. 2021.	- -	<ol style="list-style-type: none"> 1.,2.,3.,4.,5., 6. omogućiti dolazak svećenika u svrhu razgovora s pacijentom 	Cilj djelomično postignut. Pacijent osjeća sniženu razinu razdražljivosti.

2. 9. 2021.	- -	1.,2.,3.,4.,5.,	Cilj djelomično postignut. Pacijent osjeća sniženu razinu razdražljivosti.
3. 9. 2021.	- -	1.,2.,3.,4.	Cilj postignut. Pacijent osjeća smanjenu razinu razdražljivosti. 3.9.2021. Ana Burić

9.2. Otpusno pismo zdravstvene njege

Tablica 5. Otpusno pismo zdravstvene njege

				13		
OTPUSNO PISMO ZDRAVSTVENE NJEGE						
Pacijent N.N.	Datum rođenja 14. 06. 1979.	Adresa A. Marulića 25 Tel.: 0008711682	Grad/gradsko područje Vinkovci			
Zakonski određen skrbnik /	Srodstvo /	Adresa skrbnika /	Tel.: /			
Datum prijama 30.9.2021.	Vrijeme otpusta (datum, sat) 3. 9. 2021.	Klinika/Odjel Odjel traume i ortopedije				
Medicinska dijagnoza kod otpusta S32.8 Prijelom drugih i nespecifičnih dijelova lumbalne kralježnice i zdjelice			Izabrani obiteljski liječnik Dr. Nikolić Šifra: 928248			
SOCIJALNI STATUS						
Živi sam DA <input type="checkbox"/> NE <input checked="" type="checkbox"/>	Socijalno stanje	Tko mu može pružiti pomoć po otpustu iz bolnice	U skrb su do prijama u bolnicu bili uključeni			
Živi sa: Majkom	Korisnik socijalne pomoći <input type="checkbox"/> Da <input checked="" type="checkbox"/> Ne	<input type="checkbox"/> Suprug-a <input checked="" type="checkbox"/> Roditelj <input type="checkbox"/> Djeca <input type="checkbox"/> Brat-sestra <input checked="" type="checkbox"/> Prijatelj <input type="checkbox"/> Susjed-a <input type="checkbox"/> Nitko	<input checked="" type="checkbox"/> Članovi obitelji <input type="checkbox"/> Zdravstvena njega u kući..... <input type="checkbox"/> Neprofitna organizacija <input type="checkbox"/> Dostava hrane iz.... <input type="checkbox"/> Zdravstvena njega koju sam plaća <input type="checkbox"/> Kućna pomoćnica <input type="checkbox"/> Nitko, nije trebalo			
U kojem segmentu njege, značajne osobe ne mogu pomoći: <input type="checkbox"/> Kod specijalnih postupaka (stoma, nazogastrična sonda, peritonealna dijaliza...) <input checked="" type="checkbox"/> U opskrbi rane, prevoj i kontrola <input checked="" type="checkbox"/> Kod prevencija komplikacija dugotrajnog ležanja <input type="checkbox"/> Kod osobne higijene inkontinentnog pacijenta <input checked="" type="checkbox"/> Kod kupanja, tuširanja <input type="checkbox"/> Drugo:						
PROVEDENA ZDRAVSTVENA NJEGA U BOLNICI/POSTUPCI						
Tijekom cijele hospitalizacije pacijentu primjenjivani su nefarmakološki (smanjenje pritiska na mjesto boli i promjena položaja) i ordinirani farmakološki postupci ublažavanja boli. Bio je ovisan o pomoći medicinske sestre prilikom obavljanja zdravstvene njege donjeg dijela tijela, leđa i kose (stupanj samostalnosti 3). Medicinska sestra je osigurala sav potreban pribor i asistirala pacijentu prilikom obavljanja zdravstvene njege uz to izvršavala svakodnevnu procjenu samostalnosti. Također je svakodnevno procjenjivala rizik za nastanak dekubitusa, osigurala je antidekubitalan nadmadrac, postavljala pacijenta u adekvatan položaj, koristila i druga pomagala, jastuke, vativane kolute za pete. Med. sestra je smanjila stupanj anksioznosti tako što je pacijentu omogućila posjet majke i prijatelja, kontinuirani pružala ugodan razgovor podrške i ohrabriranja.						
Koliko je pacijent informiran i educiran u bolnici o svom novonastalom zdravstvenom stanju Informiran: <input type="checkbox"/> Potpuno <input checked="" type="checkbox"/> Djelomično <input type="checkbox"/> Nikako <input type="checkbox"/> Značajne osobe P Pacijentu date pisane upute c: /		Nakon novonastalog zdravstvenog stanja, po otpustu iz bolnice, što pacijent zna i može uraditi sam u procesu samozbrinjavanja Pacijent zna samostalno primjeniti ordinirani analgetik za otklanjanje boli. Može samostalno oprati gornji dio tijela, zube i umiti se. Provoditi aktivne vježbe u krevetu radi sprečavanje komplikacija dugotrajnog ležanja.				
UTVRĐIVANJE POTREBA ZA KONTINUIRANOM ZDRAVSTVENOM NJEGOM U KUĆI						
<input checked="" type="checkbox"/> Pacijent treba, po otpustu iz bolnice, zdravstvenu njegu u kući <input checked="" type="checkbox"/> Informacije patronažnoj MS <input type="checkbox"/> Informacije MS druge klinike/odjela ili stacionarne ustanove /		Vremensko razdoblje - nužnost prvih postupaka ZNJ u kući <input type="checkbox"/> VRLO HITNO-na dan otpusta <input checked="" type="checkbox"/> HITNO-prvi dan po otpustu <input type="checkbox"/> Drugi dan po otpustu <input type="checkbox"/> Treći dan po otpustu <input type="checkbox"/> Tjedan dana po otpustu				
Fizičko stanje	Mentalno stanje	Aktivnost	Pokretljivost	Inkontinencija	Prehrana	Tekućina
<input type="checkbox"/> Dobro <input type="checkbox"/> Srednje <input checked="" type="checkbox"/> Slabo <input type="checkbox"/> Vrlo loše	<input checked="" type="checkbox"/> Pri svijesti <input type="checkbox"/> Apatičan, pasivan <input type="checkbox"/> Konfuzan <input type="checkbox"/> Stuporozan	<input type="checkbox"/> Pokretan <input type="checkbox"/> Hoda uz pomoć <input type="checkbox"/> Vezan na kolica <input checked="" type="checkbox"/> Vezan na krevet	<input type="checkbox"/> Puna <input type="checkbox"/> Ograničena <input checked="" type="checkbox"/> Vrlo ograničena <input type="checkbox"/> Nepokretan	<input checked="" type="checkbox"/> Nije <input type="checkbox"/> Povremeno <input type="checkbox"/> Urin <input type="checkbox"/> Kompletno	<input checked="" type="checkbox"/> Dobro <input type="checkbox"/> Osrednje <input type="checkbox"/> Slabo <input type="checkbox"/> Ne jede	<input checked="" type="checkbox"/> Dobro <input type="checkbox"/> Osrednje <input type="checkbox"/> Slabo <input type="checkbox"/> Ne pije
Dekubitus DA <input type="checkbox"/> NE <input type="checkbox"/>	Druge rane DA <input type="checkbox"/> NE <input type="checkbox"/>		Specijalne potrebe			
Lokalizacija: / Stupanj: / Veličina: / Sekrecija: / Procjena rizika po Braden skali: 21	Tip rane: opraćivne rane Lokalizacija: desni kuk, donji dio trbuha, medijalni dio abdomena Veličina: 15x5cm, 10x5cm, 25x5cm Starost rane: 5 dana Sekrecija: bez sekrecije krvi, gnoja Kratak opis: rane su urednog izgleda, bez patoloških promjena i znakova infekcije		<input type="checkbox"/> Stoma <input type="checkbox"/> Kanila <input type="checkbox"/> Nazogastrična sonda <input type="checkbox"/> Peritonejska dijaliza <input type="checkbox"/> Kronična hemodijaliza <input type="checkbox"/> Trajna epiduralna analgezija <input type="checkbox"/> Urinarni kateter <input type="checkbox"/> CVK <input type="checkbox"/> Drugo			

SESTRINSKE DIJAGNOZE PRI OTPUSTU IZ BOLNICE

Opis pacijentovih problema, uzroka, simptoma

Bol u/s operacijskim zahvatom ŠSO procjenom na VAS skali (0-5) sa 5.
 SMBS (osobna higijena) u/s smanjenom pokretljivošću ŠSO nemogućnošću da pacijent samostalno opere donje ekstremitete, leđa i kosu
 VR za dekubitus u/s smanjenom pokretljivošću
 Anksioznost u/s gubitka bliske osobe ŠSO razdražljivošću

Kategorija pacijenta

I.	II.	III.	IV.
<input type="checkbox"/>	<input type="checkbox"/>	<input checked="" type="checkbox"/>	<input type="checkbox"/>

PREPORUKE ZDRAVSTVENE NJEGE

Preporučeni plan postupaka u ZNJK/koľiko puta u tjednu

Tijekom oporavka u domu pacijenta preporuča se daljna primjena ordiniranog analgetika.
 Pomoć pri obavljanju njege donjeg dijela ekstremiteta i asistecija pri njezi gornjeg dijela tijela kako je educiran prije otpusta iz bolnice.
 Preporuča se nastavak provođenja aktivnih vježbi u krevetu kako bi se priječio nastanak komplikacija dugotrajnog ležanja te upotreba antidekubitalnog madraca.

POTREBNI MATERIJALI/POMAGALA ZA ZDRAVSTVENU NJEGU

- Prevoj, toaleta rane
 - Inkontinencija
 - Retencija urina
 - Klizma
 - Njega stome
 - Njega kanile
 - Hranjenje na sondu
 - Toaleta CVK
 - Hranjenje na sondu
- Drugo: /

Opis preporučenog materijala/opreme

Sterilne rukavice, sterilne gaze, Octenisept, leukoplast, antidekubitalni madrac, pelene, vrećice za urin, rukavice, dezinfekcijsko sredstvo.

POTREBNA TERAPIJA/LIJEKOVI KOD KUĆE

Popis propisanih lijekova, dnevna doza, način uzimanja

Pogledati liječničko otpusno pismo.

Mogućnost uzimanja/primjene lijekova

- Pacijent može sam redovito uzimati lijekove
- Potrebna kontrola kod uzimanja lijekova
- Pacijentu treba druga osoba davati lijekove
- Potrebna primjena parenteralne terapije

DRUGI ZDRAVSTVENI RADNICI KOJI SU, UZ LIJEČNIKA, UKLJUČENI U LIJEČENJE U BOLNICI

- Fizioterapeut
- Dijetetičar
- Psiholog
- Logoped
- Drugi:

Daljnji tretman

- DA
- NE

Kada po otpustu iz bolnice

Kome zdravstvena njega u kući

PACIJENTOVO DOŽIVLJAVANJE OTPUSTA (i njegovih značajnih osoba)

Pri otpustu pacijent je smiren, bez znakova razdražljivosti. Zadovoljan je pruženom njegovom tijekom hospitalizacije. Navodi kako je sretan što će se napokon vratiti u svoj dom.

Datum: 3. 9. 2021.....

Potpis VMS odjela: Ana Burić.....

Telefon: 098/963-3256.....

10. Zaključak

Zdjelica je koštani prsten na razini kuka, sastavljen od nekoliko odvojenih kostiju. Prijelom zdjelice je lom bilo koje od tih kostiju. Neki prijelomi zdjelice uključuju lomljenje više od jedne kosti, a oni su osobito ozbiljni jer je veća vjerojatnost da će kosti iskliznuti iz linije.

Većina prijeloma zdjelice uzrokovana je nekom vrstom traumatskog, visokoenergetskog događaja, poput sudara automobila. Budući da je zdjelica u blizini velikih krvnih žila i organa, prijelomi zdjelice mogu uzrokovati opsežna krvarenja i druge ozljede koje zahtijevaju hitno liječenje. U nekim slučajevima događaj manjeg utjecaja poput manjeg pada može biti dovoljan da izazove prijelom zdjelice kod starije osobe koja ima slabije kosti.

Kako bi liječnik dijagnosticirao prijelom kuka može koristiti X-zrake za procjenu mjesta i težine slomljene zdjelice kosti. To pomaže liječnicima i pacijentima da donesu informiranu odluku o liječenju. CT se često naručuje kako bi se pomoglo u planiranju liječenja i operacije. CT-om se može stvoriti 3D slika ozljede slomljene zdjelice kosti koja liječnicima daje specifična znanja o veličini i mjestu slomljene kosti. Kod starijih se pacijenata s bolovima u zdjelici i normalnim rendgenskim snimkama ili CT-om, ponekad propisuje MR za dijagnosticiranje prijeloma zbog slabe kosti ili osteoporoze.

Liječenje prijeloma zdjelice varira ovisno o težini ozljede. Liječenje može biti kućno uz mirovanje i lijekove ili je pak potrebna operacija, a to ovisi o stabilnosti, o tome je li prijelom pomaknut i o tome jesu li drugi organi ozlijeđeni. Vanjska fiksacija je korisna za stabilizaciju djelomično stabilnih prijeloma, no nije korisna i za potpuno nestabilne prijelome. U tom se slučaju koristi unutarnja fiksacija koja jedina daje zadovoljavajuće rezultate.

Dakle, nestabilan prijelom zdjelice zahtijeva operaciju za rekonstrukciju zdjelice i vraćanje stabilnosti kako bi pacijenti mogli nastaviti s svakodnevnim aktivnostima. Nakon operacije prijeloma zdjelice, pacijentima nije dopušteno podnijeti težinu niti hodati šest do deset tjedana. Fizikalnom terapijom naučit će se prije nego što napuste bolnicu koristiti štake ili hodalicu. Potrebno je da pacijenti slušaju sve što im liječnici nalažu kako bi oporavak bio što uspješniji budući da nakon operacije svakako može doći do brojnih komplikacija. Komplikacije se mogu odnositi na razne infekcije, bolove, ozljede živaca, spolne disfunkcije, probleme kod mokrenja, upalu pluća i drugo.

U cjelokupnoj skrbi za osobu s prijelomom zdjelice sudjeluje niz stručnjaka, a glavnu ulogu ima medicinska sestra. Ona kao dio medicinskog tima svakodnevno komunicira s bolesnikom te stvara poseban odnos. Ima veliku ulogu u edukaciji i provođenju zdravstvene njege. U suradnji s ostalim medicinskim kadrom uočava sve poteškoće i stanja bolesnika te ga savjetuje i educira kako normalno nastaviti sa životom. Osim prepoznavanja sestrinskih dijagnozi, prepoznavanja bolesnikovog stanja, znanja i ponašanja, odabire najprikladnije intervencije prilagođene osobi te evaluira sve postignuto.

Najbitnije od svega je pružiti osobi s prijelomom zdjelice potporu i uz razne savjete joj pomoći da se prilagodi nastaloj situaciji to jest ozljedi. Uloga medicinske sestre je od izuzetne važnosti za bolesnika, a glavni cilj je edukacijom prepoznati znakove i simptome, u što većoj mjeri spriječiti i liječiti osobu, poboljšati zdravstveno stanje i kompletan vijek života. Sve to u svrhu smanjivanja smrtnosti i poboljšanja tijeka života.

Literatura

1. Aumuller, G., Aust, G., Engele, J., Kirsch, J. i sur. (2018). *Anatomija, Duale Reihe*. Zagreb: Medicinska naklada d.o.o.
2. Barberi, S., Mielli, L. (2018). *Rehabilitation and Discharge*. Dostupno na: <https://www.ncbi.nlm.nih.gov/books/NBK543828/> [07. kolovoza 2021.]
3. Bukvić, N., Lovrić, Z., Trninić, Z. (2016). Traumatologija. Dostupno na: https://bib.irb.hr/datoteka/848253.Trauma_final-1.pdf [29. srpnja 2021.]
4. Đurđević, D. (2016). *Ozljede zdjelice – izbor i metode liječenja*. Zagreb: Fizikalna i rehabilitacijska medicina, Vol. 28 No. 1-2, str. 111-119. Dostupno na: <https://hrcak.srce.hr/163397> [31. srpnja 2021.]
5. Fučkar, G. (1995). *Proces zdravstvene njege*. Zagreb: Medicinski fakultet Sveučilišta u Zagrebu
6. Graf, K. W., (2020). *Unstable Pelvic Fractures Treatment & Management*. Medscape. Dostupno na: <https://emedicine.medscape.com/article/1247426-treatment> [01. kolovoza 2021.]
7. Hacking, C. (2021). *Tile classification of pelvic fractures*. Radiopaedia. Dostupno na: <https://radiopaedia.org/articles/tile-classification-of-pelvic-fractures> [02. kolovoza 2021.]
8. Ivić, L. (2018). *Zdravstvena njega bolesnika s prijelomom kuka*. Završni rad. Zadar: Sveučilište u Zadru, Odjel za zdravstvene studije, Sveučilišni preddiplomski studij sestriinstva. Dostupno na: <https://repositorij.unizd.hr/islandora/object/unizd%3A3011/datastream/PDF/view> [02. kolovoza 2021.]
9. Janušić, R. (2016). *Zdravstvena njega bolesnika s prijelomom kuka*. Završni rad. Varaždin: Sveučilište Sjever, Odjel za Biomedicinske znanosti. Dostupno na: <https://zir.nsk.hr/islandora/object/unin:1143/preview> [03. kolovoza 2021.]
10. Keros, P., Pećina, M., Ivanić-Košuta, M. (1999). *Temelji anatomije čovjeka*. Zagreb: Medicinska biblioteka
11. Keser, D. (2016). *Rane poslijeoperacijske respiracijske komplikacije*. Dostupno na: <https://prezi.com/onvqyht-zeoj/rane-poslijeoperacijske-respiracijske-komplikacije/> [03. kolovoza 2021.]
12. Medical library, Doctorlib (2019). Atlas of Anatomy. Dostupno na: <https://doctorlib.info/medical/anatomy/12.html> [20. kolovoza 2021.]

13. Mesar, M., Mrkonjić, R., Starčević, A. (2020). Zdravstvena njega kirurških bolesnika s procesom zdravstvene njege. Bjelovar: Veleučilište u Bjelovaru. Dostupno na: https://vub.hr/images/uploads/5972/zdravstvena_njega_kirurških_bolesnika_s_procesom_zdravstvene_njege.pdf [07. kolovoza 2021.]
14. Moroz, A. (2017). *Rehabilitation After a Hip Fracture*. Dostupno na: <https://www.msmanuals.com/en-nz/home/fundamentals/rehabilitation/rehabilitation-after-a-hip-fracture> [06. kolovoza 2021.]
15. Pelajić, S. (2017). *Prijelomi zdjelice*. Diplomski rad. Zagreb; Sveučilište u Zagrebu, Medicinski fakultet. Dostupno na: <https://repozitorij.mef.unizg.hr/islandora/object/mef%3A1608/datastream/PDF/view> [29. srpnja 2021.]
16. Stojić, M. (2018). *Sestrinska dokumentacija – uloga i važnost*. Završni rad. Split: Sveučilište u Splitu, Sveučilišni odjel zdravstvenih studija, Preddiplomski sveučilišni studij sestrinstvo. Dostupno na: <https://repo.ozs.unist.hr/islandora/object/ozs%3A565/datastream/PDF/view> [06. kolovoza 2021.]
17. Tidy, C. (2020). *Pelvic Fractures*. Dostupno na: <https://patient.info/bones-joints-muscles/pelvic-fractures-leaflet> [01. kolovoza 2021.]
18. Tile, M., Helfat D. L., Kellam, J. F., Vrahas, M. (2015). *Fractures of the Pelvis and Acetabulum*. Principles and Methods of Management
19. Traumatol, C., J. (2019). *Epidemiology of pelvic fracture in adults: Our experience at a tertiary hospital*. US National Library of Medicine. National Institute of Health. Dostupno na: <https://www.ncbi.nlm.nih.gov/pmc/articles/PMC6543256/> [06. kolovoza 2021.]

Popis slika

Slika 1. Muška zdjelica	4
Slika 2. Ženska zdjelica.....	4
Slika 3. Raspodjela prijeloma zdjelice prema klasifikaciji Young i Burgess	7
Slika 4. Tileova podjela - tip A	9
Slika 5. Tileova podjela - tip B1	10
Slika 6. Tileova podjela - tip B2	10
Slika 7. Tileova podjela - tip B3	11
Slika 8. Procjena stabilnosti prijeloma zdjelice	15
Slika 9. RTG snimak zdjelice.....	17
Slika 10. Prikaz zdjelice putem CT snimke	18
Slika 11. Magnetska rezonanca zdjelice.....	19

Popis tablica

Tablica 1. Plan zdravstvene njege - bol.....	37
Tablica 2. Plan zdravstvene njege - SMBS (osobna higijena)	39
Tablica 3. Plan zdravstvene njege - VR za dekubitus	41
Tablica 4. Plan zdravstvene njege - anksioznost.....	43
Tablica 5. Otpusno pismo zdravstvene njege.....	45