

Zbrinjavanje dišnog puta u izvanbolničkoj hitnoj službi

Brenko, Svetlana

Undergraduate thesis / Završni rad

2021

Degree Grantor / Ustanova koja je dodijelila akademski / stručni stupanj: **University of Pula / Sveučilište Jurja Dobrile u Puli**

Permanent link / Trajna poveznica: <https://um.nsk.hr/um:nbn:hr:137:750363>

Rights / Prava: [In copyright](#)/[Zaštićeno autorskim pravom.](#)

Download date / Datum preuzimanja: **2025-02-05**



Repository / Repozitorij:

[Digital Repository Juraj Dobrila University of Pula](#)



Sveučilište Jurja Dobrile u Puli
Medicinski fakultet u Puli
Preddiplomski stručni studij Sestrinstvo

SVETLANA BRENKO

ZBRINJAVANJE DIŠNOG PUTA U IZVANBOLNIČKOJ HITNOJ SLUŽBI

Završni rad

Pula, rujan 2021.

Sveučilište Jurja Dobrile u Puli
Medicinski fakultet u Puli
Preddiplomski stručni studij Sestrinstvo

,

SVETLANA BRENKO

ZBRINJAVANJE DIŠNOG PUTA U IZVANBOLNIČKOJ HITNOJ SLUŽBI

Završni rad

JMBAG: 0303078532, izvanredni student

Studijski smjer: Sestrinstvo

Predmet: Zdravstvena njega u jedinici intenzivnog liječenja

Znanstveno područje: Biomedicina i zdravstvo

Znanstveno polje: Kliničke medicinske znanosti

Znanstvena grana: Sestrinstvo

Mentor: Nataša Zaccai, dipl.med.techn.

Pula, rujan 2021.



IZJAVA O AKADEMSKOJ ČESTITOSTI

Ja, dolje potpisani SVETLANA BRENKO, kandidat za prvostupnika SESTEINSTVA ovime izjavljujem da je ovaj Završni rad rezultat isključivo mogega vlastitog rada, da se temelji na mojim istraživanjima te da se oslanja na objavljenu literaturu kao što to pokazuju korištene bilješke i bibliografija. Izjavljujem da niti jedan dio Završnog rada nije napisan na nedozvoljeni način, odnosno da je prepisan iz kojega necitiranog rada, te da ikoji dio rada krši bilo čija autorska prava. Izjavljujem, također, da nijedan dio rada nije iskorišten za koji drugi rad pri bilo kojoj drugoj visokoškolskoj, znanstvenoj ili radnoj ustanovi.

Student

Brenko

U Puli, 17.09.2021.



IZJAVA O KORIŠTENJU AUTORSKOG DJELA

Ja, SVETLANA BRENKO dajem odobrenje Sveučilištu Jurja Dobrile u Puli, kao nositelju prava iskorištavanja, da moj Završni rad pod nazivom ZBRINJAVANJE DIŠNOG PUTA U IZVANBOLNICKOJ HITNOJ SLUŽBI koristi na način da gore navedeno autorsko djelo, kao cjeloviti tekst trajno objavi u javnoj internetskoj bazi Sveučilišne knjižnice Sveučilišta Jurja Dobrile u Puli te kopira u javnu internetsku bazu završnih radova Nacionalne i sveučilišne knjižnice (stavljanje na raspolaganje javnosti), sve u skladu s Zakonom o autorskom pravu i drugim srodnim pravima i dobrom akademskom praksom, a radi promicanja otvorenoga, slobodnoga pristupa znanstvenim informacijama.

Za korištenje autorskog djela na gore navedeni način ne potražujem naknadu.

U Puli, 17.09.2021.

Potpis

Brenko

Mentor rada: Nataša Zaccai, dipl.med.tech.

Završni rad je obranjen dana 28.09.2021. na Sveučilištu Jurja Dobrile u Puli, pred povjerenstvom u sastavu:

1. dr. sc. Mladen Jašić, pred.
2. Antić Gordana, dr.med.spec.
3. Nataša Zaccai, dipl.med.techn.

Nastavni zavod za hitnu medicinu Istarske županije

Zagrebačka 30, 52100 Pula

Etičko povjerenstvo NZHMIŽ

Svetlana Brenko, ms

Poštovana,

Odobrava se zamolba za korištenje podataka iz arhive NZHMIŽ u svrhu potrebe izrade završnog rada pri Sveučilišti Jurja Dobrića u Puli.

U Puli, 15.06.2020.

URBROJ: 01-1254/20

Čemerik Tatjana, dr. med, spec
hitne medicine



Zahvale

Zahvaljujem mentorici Nataša Zaccai, dipl.med.techn. na savjetima i strpljenju tijekom izrade ovog završnog rada. Posebno se želim zahvaliti svojoj obitelji, kolegicama i kolegama NZHMIŽ i prijateljima na razumijevanju i pomoći tijekom studiranja. Također se želim zahvaliti voditeljici studija Dijana Majstorović, mag.med.techn. koja nam je bila uvijek na raspolaganju, te svim profesorima i predavačima studija Sestrinstva u Puli. Na kraju ali jednako važno se želim zahvaliti mojim dragim kolegicama i kolegama s kojima sam dijelila studentske dane nekada više a nekada manje lijepe s porukom: „Bili smo jedna divna generacija pomagali si međusobno i bodrili jedni druge, ponosna sam što sam baš sa vama studirala!“

SADRŽAJ

1. DIŠNI SUSTAV	1
2. BOLESTI I STANJA KOJA MOGU DOVESTI DO RESPIRATORNE INSUFICIJENCIJE	4
2.1. Kronična opstruktivna plućna bolest - KOPB.....	4
2.3. Akutni respiratorni distres sindrom - ARDS	5
2.4. Astma	6
2.5. Anafilaksija	6
2.6. Traume glave.....	7
2.6.1. Intrakranijalni hematoma	7
2.6.2. Intrakranijalno krvarenje	7
2.6.3. Hipoksija.....	8
3. ZBRINJAVANJE DIŠNOG PUTA U IZVANBOLNIČKOJ HITNOJ SLUŽBI	10
3.1. Zabacivanje glave.....	11
3.2. Potiskivanje donje čeljusti prema naprijed.....	12
3.3. Umjetno disanje upotrebom džepne maske	12
4. SUPRAGLOTIČNA POMAGALA ZA ZBRINJAVANJE DIŠNOG PUTA	13
4.1. Orofaringealni tubus	13
4.2. Nazofaringealni tubus	14
4.3. I-gel	15
4.4. Laringealni tubus	17
5. INTUBACIJA	19
5.1. Endotrahealna intubacija.....	19
5.2. Nazotrahealna intubacija.....	21
6. KONIKOTOMIJA	22
7. PODACI O ZBRINJAVANJU DIŠNOG PUTA IZ ARHIVE NASTAVNOG ZAVODA ZA HITNU MEDICINU ISTARSKE ŽUPANIJE	24
ZAKLJUČAK	28

Popis kratica	29
Literatura.....	30
Popis slika.....	31
Popis tablica.....	32
Popis grafova	32
SAŽETAK	33
ABSTRACT.....	34

UVOD

Postoje brojna medicinska stanja koja su vrlo specifična po svom uzroku i tijeku, te mogu kod različitih osoba rezultirati različitim kliničkim slikama. Kod pristupanja pacijentu vrlo je važno biti usmjeren na hitna stanja, odnosno ozljede i bolesti koje su opasne po život i koje mogu rezultirati trajnim oštećenjima/invaliditetom.

Ugroženost dišnog puta ili prestanak disanja stanje je koje može imati brojne uzroke, te iziskuje hitnu medicinsku pomoć.

Zbrinjavanje dišnog puta može se izvesti jednostavnim postupcima poput zabacivanja glave i podizanja donje čeljusti prema naprijed i gore, postavljanjem supraglotičkih pomagala, a za definitivno i najsigurnije zbrinjavanje dišnog puta potrebno je intubirati pacijenta. Ako niti jednim od navedenih postupaka nije uspješno zbrinut dišni put, potrebno je napraviti konikotomiju.

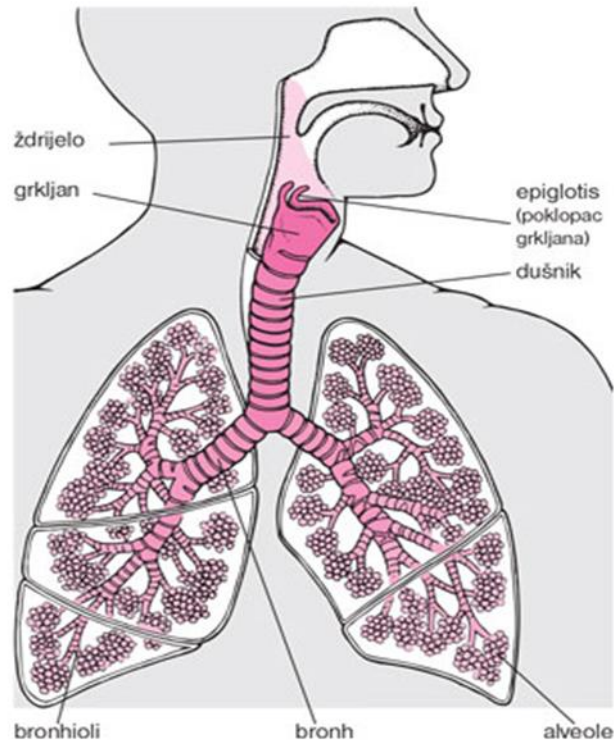
Endotrahealna intubacija (ET) je postupak razdvajanja dišnog puta od probavnog, te ujedno i najsigurnija tehnika zbrinjavanja. Navedenom tehnikom sprječavamo rizik od aspiracije i omogućujemo kvalitetnu ventilaciju pacijenta.

Izvanbolnička hitna medicinska služba često ima neadekvatne i nesigurne uvjete rada u kojima se djelatnici moraju prilagoditi uvjetima i pronaći adekvatne načine za pružanje hitne i neodgodive pomoći, a cilj ovog rada je da se opišu mogućnosti zbrinjavanja dišnog puta.

Ovim radom želimo prikazati koji su najčešći načini zbrinjavanja dišnog puta u Nastavnom Zavodu za hitnu medicinu Istarske županije, te koliko često se zbrinjava dišni put i na koji način.

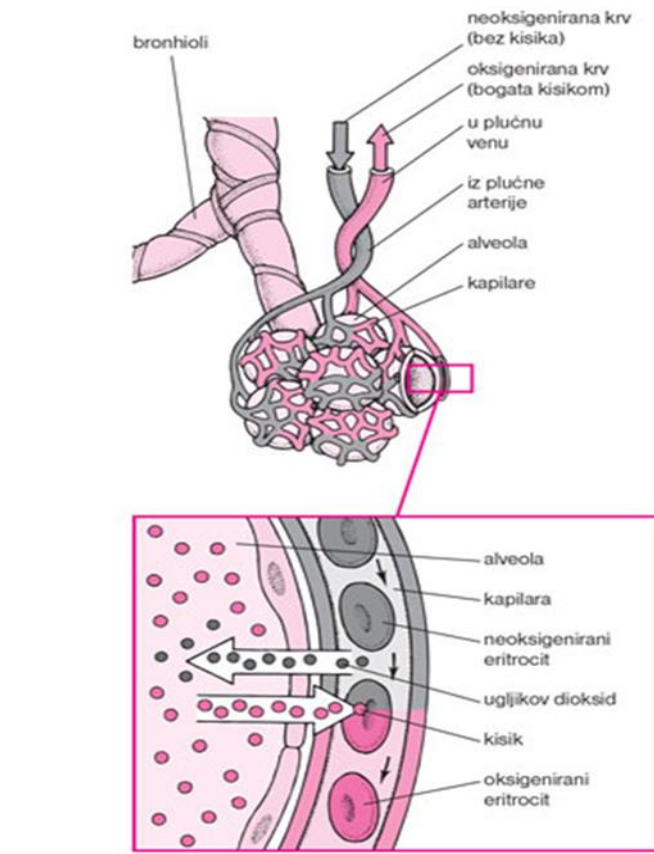
1. DIŠNI SUSTAV

Dišni putovi dio su kompleksnog sustava disanja koji se sastoji od gornjih dišnih puteva u koji spadaju usta, nos i grkljan, te donjih dišnih puteva: dušnika, bronha i pluća. U plućima se kisik iz zraka koji udišemo izmjenjuje s ugljikovim dioksidom kojeg izdišemo. Gornji dišni put osigurava prolaz za zrak koji se udiše i izlazi iz pluća, zagrijava, vlaži i filtrira zrak, te sudjeluje u kašlju, gutanju i govoru, a u njemu se nalazi i osjetilo njuha.. Složena mišićna struktura gornjeg dišnog puta koja kod ljudi proizvodi govor i gutanje također modulira protok zraka tijekom cijelog respiratornog ciklusa, ali je osjetljiva na neke funkcionalne probleme koji mogu ugroziti disanje. Čak i kod zdravih osoba dolazi do urušavanja gornjih dišnih putova i povećanog otpora gornjih dišnih putova tijekom spavanja. Znatno dio ljudi pati od opstruktivne apneje u snu kod koje je kolaps gornjih dišnih putova toliko velik da je disanje ugroženo do te mjere da je potrebno buđenje iz sna da bi se uspostavila odgovarajuća ventilacija što dovodi do poremećaja spavanja i hipoksije (MSD priručnik, Placebo, HR., 2014). Pluća su najveći dio dišnog sustava i sastoje se od dva plućna krila koja su podijeljena su u odsječke (*lobus*): tri su u desnom, a dva u lijevom plućnom krilu. Plućna krila opskrbljuje najveći dišni put – traheja ili dušnik koji se grana u dva manja dišna puta ili glavne bronhe. Bronhi se granaju u najmanje dišne putove (*bronhiole*). Na kraju svakog bronhiola nalaze se alveole tj. šupljine ispunjene zrakom koje nalikuju grozdovima. Plućna krila sadrže milijune alveola koje su okružene gustom mrežom kapilara. Kroz njihove opne vrši se izmjena kisika i ugljikovog dioksida, iz alveola u krv i obrnuto. Pluća su zaštićena prsnom kosti (*sternum*), rebrima i kralježnicom. Međurebreni mišići sudjeluju u pokretanju prsnog koša. Najbitniji mišić za disanje je ošit (*dijafragma*) koji odvaja pluća od organa trbušne šupljine (*abdomena*). Svojim stezanjem povećava veličinu prsne šupljine i tako širi pluća.



Slika 1. Dišni sustav, Izvor: <http://www.msd-prirucnici.placebo.hr/msd-za-pacijente/bolesti-pluca-i-disnih-putova/biologija-pluca-i-disnih-putova>

Disanje je najvažniji životni proces koji se odvija u ljudskom organizmu, podsvjesno je i kontrolirano dijelom mozga (pons i produžena moždina) u kojem se nalazi centar za disanje. Mali osjetni organi u aorti, kao i mozak, imaju mogućnost osjeta razine kisika i ugljikovog dioksida, npr. ako je razina ugljikovog dioksida previsoka, mozak ubrzava disanje, a ako je razina snižena, mozak usporava disanje. Normalna frekvencija disanja je 12 udisaja u minuti. Najčešći simptomi koji ukazuju na bolest dišnog sustava jesu: kašalj, gubitak daha, dispneja, zvukovi pri disanju, bol u prsima, nemogućnost dubokog udisaja, iskašljavanje krvi, plavičasta boja kože i sluznica (*cijanoza*), batičasti prsti i na kraju zatajenje disanja. Neki od navedenih simptoma mogu ukazivati i na druga stanja, npr. bol u prsištu može ukazivati na bolesti srca ili želuca i crijeva (MSD priručnik, Placebo, HR., 2014).



Slika 2. Izmjena kisika i ugljikova dioksida, Izvor: <http://www.msd-prirucnici.placebo.hr/msd-za-pacijente/bolesti-pluca-i-disnih-putova/biologija-pluca-i-disnih-putova>

2. BOLESTI I STANJA KOJA MOGU DOVESTI DO RESPIRATORNE INSUFICIJENCIJE

Akutne infekcije dišnog sustava (ARI) su najčešće bolesti dišnog sustava. Od ARI češće obolijevaju djeca, zbog građe i položaja dišnog sustava. ARI se prenose dišnim i kapljičnim putem.

Klinički se ARI očituju različitim simptomima i težinom bolesti od blagih simptoma do onih težih (Kuzman, 2011). Blage infekcije dišnog sustava uzrokovane virusom lako se mogu zakomplicirati, kao što je to npr. u slučaju influence. Influenca ili gripa predstavlja akutnu bolest dišnog sustava uzrokovanu virusom influence. Virus se neprestano mijenja, a antigenske promjene odgovorne su za epidemije koje se pojavljuju svake godine obično zimi, ali i u ostalim godišnjim dobima. Influenca se manifestira općim simptomima kao što su grlobolja, temperatura, suhi kašalj, dok se respiratorni simptomi javljaju nakon dan ili dva. Spada u skupinu težih bolesti stoga što je sklona komplikacijama koje mogu biti uzrokovane virusom ili sekundarnim bakterijskim infekcijama (Kuzman, 2011).

2.1. Kronična opstruktivna plućna bolest - KOPB

KOPB ili kronična opstruktivna plućna bolest, dovodi do trajnog suženja dišnih puteva uzrokovanog emfizemom ili kroničnim bronhitisom. (<http://www.msd-prirucnici.placebo.hr/msd-za-pacijente/bolesti-pluca-i-disnih-putova/opstruktivne-bolesti-disnih-putova/kronicna-opstruktivna-plucna-bolest>). Simptomi ove bolesti prvo se javljaju tijekom fizičkih aktivnosti, a kasnije, progresijom bolesti i u stanju mirovanja. KOPB predstavlja oznaku za kronični bronhitis i emfizem, bolesnik može bolovati od jedne ili druge bolesti, a u brojnim slučajevima i od obje.

Jedan od glavnih uzroka nastajanja bolesti jest pušenje. Stopa umiranja izraženija je kod pušača nego kod nepušača. Kod osoba oboljelih od astme neadekvatno liječenje može dovesti do nastanka KOPB-i. Ostali uzroci su: naslijeđena bolest, zagađeni zrak i okoliš, a u djece su to respiratorne infekcije.

Simptomi su često blagi i mogu proći nezapaženo u početku. Postupno se javlja kašalj, hroptanje i otežano disanje. Simptomi emfizema najčešće se javljaju prije 50. godine života, a znatno ranije kod bolesnika s cističnom fibrozom. Oboljeli otežano dišu, u početku je kašalj blag, te se može zamijeniti s pušačkim kašljem.

Kako bolest napreduje javljaju se teška zaduha, kašljanje i iskašljavanje velike količine sluzi, hriptanje, stalne infekcije, natečeni zglobovi te plavkasta boja kože. Kada je bolest na vrhuncu bolesnicima su potrebna pomagala za disanje te stalna njega.

Komplikacije KOPB-a koje mogu dovesti do životne ugroženosti su:

- Akutno zatajenje disanja,
- Poremećaj stanja svijesti,
- Plućno srce.

2.3. Akutni respiratorni distress sindrom – ARDS

Kod akutnog respiratornog distress sindroma (ARDS) dolazi do brzo progredirajuće dispneje, tahipneje i hipoksemije. Dijagnosticira se na temelju kriterija koji uključuju akutni početak, duboku hipoksemiju, bilateralne plućne infiltrate te odsutnost hipertenzije lijevog atrija. Smatra se da se ARDS javlja kada plućna ili izvanplućna ozljeda uzrokuje oslobađanje upalnih medijatora, poticanjem nakupljanja neutrofila u mikrocirkulaciji pluća. Oštećenja nastala na vaskularnom endotelu i alveolarnom epitelu dovode do plućnog edema, stvaranja hijalinske membrane, smanjene popustljivosti pluća i otežane izmjene zraka.

Većina slučajeva ARDS-a povezuje se s upalom pluća ili sepsom. Procjenjuje se da 7,1% svih pacijenata primljenih na odjel intenzivne njege i 16,1% svih pacijenata na mehaničkoj ventilaciji razvije akutnu ozljedu pluća ili sindrom akutnog respiratornog distresa.

U bolnicama je smrtnost povezana s ovim stanjima između 34 i 55%, a većina smrtnih slučajeva posljedica je zatajenja više organa. Sindrom akutnog respiratornog distresa često se mora razlikovati od kongestivnog srčanog zatajenja, koje obično ima znakove preopterećenja tekućinom, te od upale pluća. Liječenje ARDS-a podržava i uključuje mehaničku ventilaciju, profilaksu za akutni ulkus i vensku tromboemboliju, nutritivnu potporu i liječenje osnovne bolesti. Mali disajni volumen, visoki pozitivni tlak na kraju izdisaja, te konzervativna terapija tekućinom mogu pospješiti ishode. Pacijenti koji prežive ARDS izloženi su riziku od smanjene funkcionalne sposobnosti, mentalnih bolesti i smanjene kvalitete života. Stalna skrb liječnika primarne zdravstvene zaštite i prevencija imaju važnu ulogu u liječenju navedenih pacijenata (AARON SAGUIL, 2012.).

2.4. Astma

Astma je kronična upala dišnih puteva uzrokovana različitim podražajima koji uzrokuju djelomičnu ili potpunu reverzibilnu bronhopstrukciju. Ne postoji određena životna dob za nastanak astme, ona se može javiti u bilo kojoj dobi, a često zahvaća pedijatrijsku populaciju. Akutno pogoršanje stanja nazivamo akutnom egzacerbacijom astme. Bolesnici s blagom, povremenom ili blagom trajnom astmom između napadaja su asimptomatski. Pacijenti s težom kliničkom slikom ili egzacerbacijom žale se na gušenje, stezanje u prsima, kašalj i piskanje; dok kod drugih kašalj može biti jedini simptom bolesti. Kod takvih pacijenata često može doći do respiratorne insuficijencije, te u pravilu imaju neki oblik poremećaja svijesti. Egzacerbacija može biti praćena cijanozom, paradoksalnim pulsom s padom tlaka, saturacijom ispod 90% i hiperinflacijom pluća. Na RTG–u pluća rjeđe se vidi pneumotoraks i pneumomediastinum. Također, može biti prisutna bol u trbuhu ili prsima. (NHS.,UK.,asthma-attack, 2021.) (<http://www.msd-prirucnici.placebo.hr/msd-prirucnik/pulmologija/astma>)

2.5. Anafilaksija

Anafilaksija je teška, životno ugrožavajuća, generalizirana ili sustavna hipersenzitivna reakcija. Javlja se kod prethodno senzibiliziranih osoba kada dođu u dodir sa senzibilizirajućim antigenom.

Najčešće alergene tvari (antigeni) jesu:

- Hrana kao što su; orasi, mlijeko, riba, školjke, jaja i nešto voća,
- lijekovi – uključujući neke antibiotike i nesteroidne protuupalne lijekove (NSAID),
- ubodi insekata – osobito ubodi osa i pčela,
- opća anestezija,
- kontrastna sredstva – boje koje se koriste u nekim medicinskim testovima kako bi pomogle određenim dijelovima našeg tijela da se bolje vide na snimkama,
- lateks – vrsta gume koja se nalazi u nekim gumenim rukavicama i prezervativima.

Najčešći simptomi ove bolesti jesu:

- osjećaj ošamućenosti ili nesvjestice,
- poteškoće s disanjem poput brzog, plitkog disanja,

- teško disanje,
- ubrzan rad srca,
- ljepljiva koža,
- zbunjenost i tjeskoba,
- urušavanje ili gubitak svijesti.

Ako dođe do gore navedenih simptoma potrebno je djelovati brzo. Prvi lijek izbora je adrenalin koji se daje intramuskularno u anterolateralni dio bedra. Osoba se mora postaviti u ležeći položaj, potrebno je ukloniti alergen ako je moguće (npr. iglica od uboda insekata), te postaviti venski put zbog aplikacije daljnje terapije.

2.6. Traume glave

Traume glave predstavljaju poremećaje izazvane tjelesnom ozljedom koje dovode do trajnog ili privremenog oštećenja mozga, te samim time ugrožavaju disanje. Više je vrsta ovakvih trauma. Ovisno o ozbiljnosti, variraju od blažih do teških. U navedene traume spadaju prijelom lubanje, potres mozga, kontuzija mozga i subarahnoidalno i intrakranijalno krvarenje. (NHS, 2019.)

Općenito, ozljede glave dijele se u dvije kategorije ovisno o uzroku. Mogu biti ozljede glave kao posljedica udarca u glavu ili ozljede glave uslijed trešnje kod male djece. Ozljede glave uzrokovane udarcem u glavu obično povezujemo s prometnim nesrećama, padovima, tučama te sportskim nesrećama. Ozljede glave uzrokovane trešnjom najčešće su prisutne u dojenčadi i male djece, ali mogu se pojaviti u svakoj dobi.

Trauma glave može rezultirati hematomom, hemoragijom i hipoksijom.

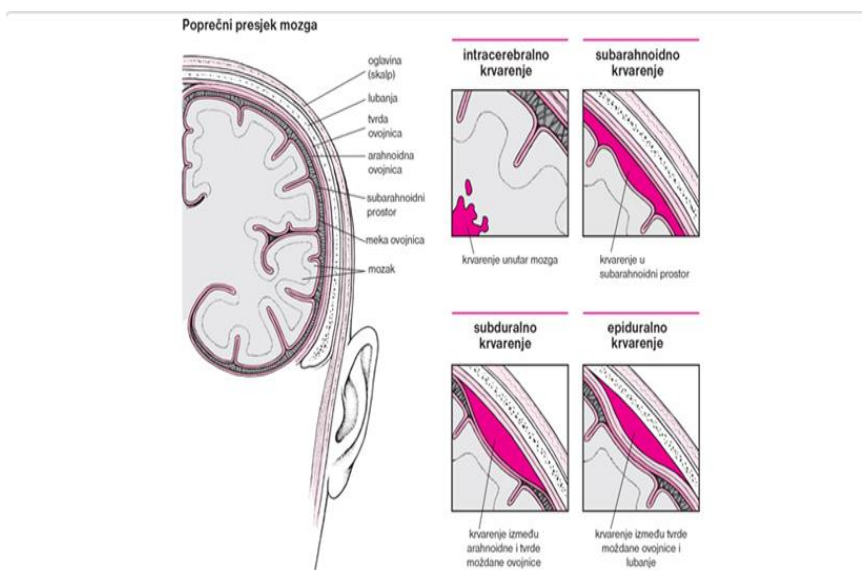
2.6.1. Intrakranijalni hematom

Hematom je nakupljanje ili zgrušavanje krvi izvan krvnih žila. Može biti vrlo ozbiljno ako se pojavi unutar mozga. Krvarenje može dovesti do povećanja pritiska unutar lubanje, zbog toga nerijetko za posljedicu ima gubitak svijesti ili trajno oštećenje mozga.

2.6.2. Intrakranijalno krvarenje

Intrakranijalno krvarenje je krvarenje u prostoru oko mozga, a može biti subduralno, subarahnoidalno krvarenje ili intracerebralno krvarenje.

- Subduralno krvarenje je krvarenje iz krnih žila u vanjskoj ovojnici mozga (*dura*) i rijetko je posljedica ozljede glave.
- Subarahnoidalno krvarenje-SAH nastaje naglo, obično zbog puknuća aneurizme, te često uzrokuju naglo nastalu glavobolju i povraćanje.
- Intracerebralno krvarenje je krvarenje koje se dogodilo unutar mozga, te ovisno o količini krvi, povećava intrakranijalni tlak.
- Epiduralno krvarenje je krvarenje između tvrde moždane ovojnice i lubanje. Uzrok ovakvog krvarenja, osim udarca, može biti i arteriovenska malformacija koja je obično urođena, a prepoznaje se tek prilikom javljanja simptoma. Krvarenje može izazvati smrt ili nesvjesticu. Najčešće pogađa osobe u dobi od 12 do 19 godine (Placebo, 2014.).



Slika 3. Mjesto krvarenja u mozgu, Izvor: <http://www.msd-prirucnici.placebo.hr/msd-za-pacijente/bolesti-mozga-i-zivcanog-sustava/mozdani-udar-i-srodni-poremecaji/intrakranijsko-krvarenje>

2.6.3. Hipoksija

Hipoksija je stanje u kojem je smanjena količina kisika u stanicama i tkivu što dovodi do poremećaja u funkcioniranju organskih sustava, organa i stanica. (Medikor, 2017.)

Hipoksemija je medicinski naziv za smanjenje razine kisika u krvi.

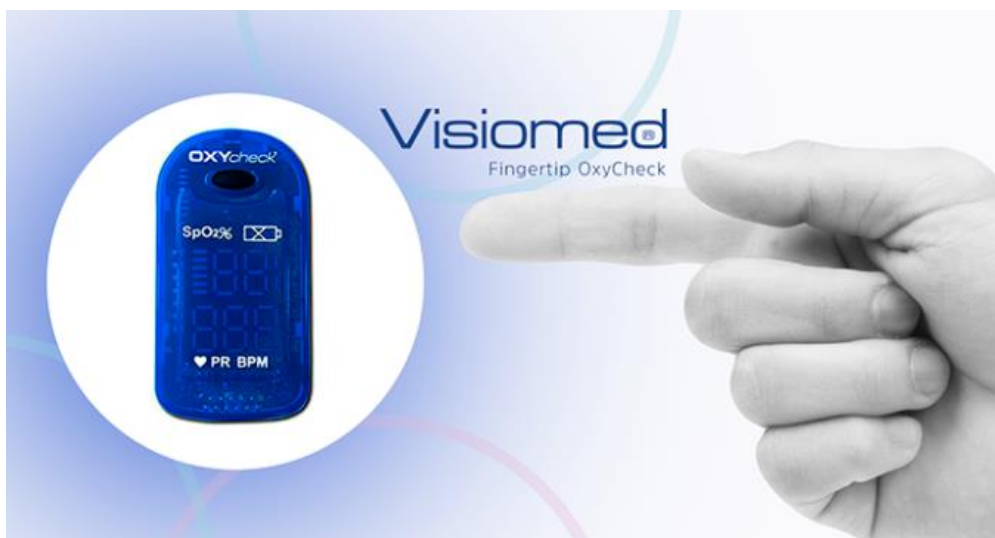Stupnjevi hipoksemije su:

- Referentna vrijednost $pO_2 = 9,3 - 13,3$ kPa (70 – 100 mm Hg),
- Blaga hipoksemija $pO_2 = 7,3 - 9,2$ kPa (55 – 70 mm Hg),

- Teška hipoksemija $pO_2 = 5,3 - 7,2$ kPa (40 – 55 mm Hg),
- Vrlo teška hipoksemija $pO_2 < 5,3$ kPa (<40 mm Hg) (Medikor, 2017.).

Stanja koja uzrokuju hipoksemiju su različita, a neka od njih su: kronične plućne bolesti (astma i KOPB, cistična i druge fibroze, oštećenje stanica pluća u sazrijevanju), poremećaji cirkulacije, popuštanje srca i ostali čimbenici. Prvi simptomi smanjene razine kisika u organizmu su: umor, slabost, osjećaj hladnoće, slabljenje pamćenja i koncentracije, lupanje srca, bolovi u mišićima, bljedilo, vrtoglavica, razdražljivost, česte infekcije.

Mjerenje zasićenja krvi kisikom obavlja se pulsni oksimetrom koji količinu kisika u krvi označava u postocima (Medikor, 2017.).



Slika 4. Pulsni oksimetar , Izvor: <https://medikor.hr/wp/disanje-kisik-i-pulsna-oksimetrija/>

3. ZBRINJAVANJE DIŠNOG PUTA U IZVANBOLNIČKOJ HITNOJ SLUŽBI

Kod svih pacijenata bez svijesti potrebno je adekvatno zbrinuti dišni put. S vremenom je porast incidencije hipoksije tijekom zbrinjavanja dišnog puta doveo do razvoja učinkovitih varijanti i novijih tehnika čime je napravljen značajan iskorak u zbrinjavanju dišnih putova.

Zbrinjavanje hitnih medicinskih stanja specifično je za svakog pojedinca, ali ipak postoje smjernice i strukturirani redoslijed kojim se provodi pregled da bi se utvrdilo stanje pojedinca, te potrebna medicinska skrb.

U početnom dijelu pregleda izvodi se procjena prilikom koje je potrebno utvrditi da li je mjesto zbrinjavanja sigurno, te opći dojam o bolesniku.

Možemo reći da je prvi pregled najzahtjevniji i najbitniji. Potrebno je utvrditi sve znakove ugroženosti dišnog puta, a procjena mora biti brza i točna.

Najčešće se koristi ABCDE pristup koji zahtjeva provjeru:

- A – dišni put (*Airway*),
- B – disanje (*Breathing*),
- C – cirkulacija (*Circulation*),
- D – kratki neurološki pregled (*Disability*),
- E – izloženost (*Exposure*).

Za procjenu dišnog sustava potrebno je utvrditi i tražiti vidljive znakove opstrukcije koji uključuje povraćeni sadržaj, opekline, zube, strana tijela, krv ili čađu. Također, treba provjeriti postoje li zvukovi u dišnim putovima poput: hrkanja, krkljanja, stridora, zvižduka, hroptanja ili postoji odsutnost znakova disanja. Postupak zbrinjavanja dišnog puta provodi se postavljanjem pacijenta u pravilan položaj, zabacivanjem glave i podizanjem donje čeljusti (Bošan, 2012.).

Pomagala koja uvijek imamo u pripremi jesu:

- orofaringealni tubus,
- nazofaringealni tubus,
- i-gel,
- laringealni tubus,
- endotrahealni tubus,
- set za konikotomiju.

Potrebno je učiniti pregled, palpaciju, perkusiju, auskultaciju prsnog koša, te procjenu kože bolesnika (postoje li znakovi bljedila ili cijanoza), pratiti pokrete prsnog koša, te procijeniti napore i brzinu disanja što podrazumijeva:

- uvlačenje interkostalnih prostora,
- uvlačenje juguluma,
- izgovaranje rečenice bez prekida,
- paradoksalno disanje,
- nedovoljno širenje prsnog koša.

Zatim, provjerava se položaj traheje i poslušati prsište te zatraži od bolesnika da duboko diše i izdiše na usta. Ovom metodom možemo provjeriti:

- je li ulazak zraka usporen ili normalan,
- je li ulazak zraka jednak s obje strane,
- čuju li se zvižduci pri disanju.

Metodu koristimo tako da disanje slušamo s obje strane prsnog koša:

- iznad bradavica u srednjoj klavikularnoj liniji
- u srednjoj aksilarnoj liniji
- sa stražnje strane prsišta točnije ispod lopatice.

Ako disanje nije čujno, jedan od uzroka može biti prisutnost tekućine ili krvi u plućima. Zbog takvog stanja potrebno je perkutirati prsni koš.

Ukoliko ne postoje znakovi disanja potrebno je odmah započeti kardiopulmonalnu reanimaciju (KPR). U tom slučaju možemo primijeniti:

- neinvazivnu mehaničku ventilaciju (NIMV),
- asistirano umjetno disanje,
- invazivnu mehaničku ventilaciju (IMV) (Bošan, 2012.).

3.1. Zabacivanje glave

Vrlo česti postupak koji se provodi u izvanbolničkoj hitnoj službi jest zabacivanje glave i podizanje donje čeljusti. Ova metoda omogućava otvaranje dišnih putova i to je osnovni postupak koji se provodi. Koristi se u stanjima koja ugrožavaju disanje, a to su najčešće poremećaj svijesti i besvjesno stanje. U takvih pacijenata opstrukcija dišnih puteva se javlja zbog gubitka mišićnog tonusa, zapadanja jezika, mekih česti ždrijela i opuštanja donje čeljusti. Ova metoda omogućuje podizanje jezika i čeljusti čime otvaramo dišni put. Metoda se ne smije

primjenjivati u slučaju ozljeda glave ili sumnje na nju. Posebno treba obratiti pažnju ako se ovaj postupak primjenjuje na djeci, osobito dojenčadi i djeci do godinu dana. Kod dojenčeta glava se stavlja u neutralni položaj, zbog mogućnosti ozljede i zatvaranja dišnih putova, a kod starije djece treba više zabaciti glavu u tzv. položaj njušenja (Bošan, 2012.).

3.2. Potiskivanje donje čeljusti prema naprijed

Pacijenti koji ne odgovaraju na podražaje uglavnom ne mogu održavati prohodnost dišnog puta, stoga je bitno osigurati dišni put. Postupak potiskivanja donje čeljusti prema naprijed i gore primjenjuje se kod pacijenata kod kojih postoji sumnja na ozljedu glave, vrata ili kralježnice. Postiže se potiskivanjem donje čeljusti prema naprijed, čime se jezik povlači prema naprijed. Time se dišni putovi otvaraju, a pokretanje glave ili vrata je ograničeno.

3.3. Umjetno disanje upotrebom džepne maske

Većina džepnih maski ima jednosmjernu valvulu i filter koji omogućava zaštitu pacijenta i davatelja umjetnog disanja. Na masku je moguće priključiti kisik. Tijekom provođenja postupka umjetnog disanja treba važno je pratiti da li se prsni koš odiže, te postoji li kakav otpor pri upuhavanju.

4. SUPRAGLOTIČNA POMAGALA ZA ZBRINJAVANJE DIŠNOG PUTA

Supraglotična pomagala se koriste za otvaranje i zbrinjavanje dišnog puta. Koriste se kod osoba koje nemaju očuvane zaštitne reflekse jer u suprotnom mogu dovesti do povraćanja i laringospazma.

4.1. Orofaringealni tubus

Orofaringealni tubus (OFT) sprječava zapadanje jezika i zatvaranje dišnog puta. Postoje dvije vrste OFT-a, a to su Guedel i Berman, drugačijeg su dizajna, ali istog izgleda. Napravljeni su od čvrste plastike ili rjeđe od gume, a mogu sadržavati i metalne dijelove. (Ćoralić, 2017.)

OFT postoji u više veličina, te je potrebno odabrati onu pravu. Veličina tubusa određuje se udaljenošću između sjekutića i kuta donje čeljusti. Postoji više veličina označene brojevima.

Postupak:

- Primijeniti mjere osobne zaštite,
- Postaviti se pored pacijentove glave,
- Provjeriti prisutnost stranog tijela u usnoj šupljini koje treba ukloniti,
- Pravilno izmjeriti i odrediti veličinu orofaringealnog tubusa,
- Okrenuti tubus prema nepcu, vrh tubusa prisloniti uz tvrdo nepce te lagano kliziti do mekog nepca, nježno ga zarotirati za 180 stupnjeva i potiskivati dok ne legne na ždrijelo.

Ukoliko tijekom postavljanja pacijent počne povraćati, kašljati ili se pojave drugi zaštitni refleksi treba prestati s postupkom postavljanja tubusa. OFT se vadi bez okretanja povlačenjem prema bradi.

Posebnosti kod djece: postoje razne pedijatrijske veličine OFT-a, a postavlja se direktno bez okretanja.



Slika 5. Orofaringealni tubus,

Izvor: https://image.makewebeasy.net/makeweb/0/rank6ZM3Y/Others/gudel01_1.jpg

4.2. Nazofaringealni tubus

Nazofaringealni tubus (NFT) je mekana gumena ili plastična cijev koja se postavlja kroz nos i stražnji dio ždrijela, kod pacijenata koji nisu u dubokoj nesvijesti, a nije moguće postaviti OFT. (Nazofaringealni Tubus, 2014.) Duljina i promjer nazofaringealne cijevi su različiti te se prilagođavaju i anatomskim varijacijama. Pri postavljanju uključujemo orijentacijski pregled gdje se procjenjuje koja je nosnica prohodna te postoje li kakve deformacije. Duljinu tubusa određujemo od vrha nosa do vrha uške, a debljinu na osnovu malog prsta. Tubus se po mogućnosti podmazuje vodotopivim gelom. Glavu pacijenta postavljamo u neutralan položaj. Da bi se nosnica što više otvorila, podižemo vrh nosa. Kosu stranu NFT-a okrenemo prema septumu, da bi tubus mogli polako i oprezno uvesti paralelno sa svodom nosne šupljine do stražnje strane ždrijela i dalje do hipofarinksa. Potrebno je obratiti pažnju da pri postavljanju ne oštetimo sluznicu, grubo uvođenje tubusa može izazvati epistaksu. U slučaju nepravilnog postavljanja tubusa postoji opasnosti da tubus probije sitastu opnu i stvori komunikaciju s lubanjskom šupljinom.

Kontraindikacija za postavljanje nazofaringealnog tubusa su ozljede lica te traume glave sa sumnjom na prijelom baze lubanje. Međutim, ako su dišni putovi

zatvoreni, tada je zbrinjavanje dišnog puta pomoću NFT-a svakako važnije od mogućeg rizika provlačenja tubusa kroz prijelom baze lubanje.



Slika 6. Nazofaringealni tubus, Izvor: <https://www.kvantum-tim.hr/jednokratni-nazofaringealni-tubus.ht>

4.3. I-gel

Istraživanja su pokazala da postoji sve veća primjena ovog pomagala jer je jednostavan za postavljanje i ne zahtijeva vizualizaciju glasnica. (Juričan, 2018.) , a manji je rizik od napuhavanja želuca. Izrađen je od materijala sličnog gelu (po čemu je i dobio naziv), mekan je i proziran i ne zahtijeva napuhavanje balončića zrakom. Sastoji se od konektora za samošireći balon, srednjeg proširenog dijela kroz koji prolazi kanalić za aspiraciju želučanog sadržaja i lumena dišnog kanala pojačanog u gornjem dijelu zbog onemogućavanja opstrukcije lumena ugrizom. (Priručnik za medicinske sestre - medicinske tehničare, izvanbolnička hitna medicinska služba., 2018.) Ovo pomagalo, kao i druga subglotična pomagala mogu primijeniti samostalno medicinske sestre/tehničari koji su prošli edukaciju Hrvatskog zavoda za hitnu medicinu.

I-gel pomagalo u usporedbi s maskom bolje izolira dišni put, smanjuje rizik od aspiracije, ventilacija je pouzdanija, a u odnosu na ET tubus lakše se postavlja. Nedostatak mu je rizik od inflacije želuca i samim time mogućnost aspiracije želučanog sadržaja u dišne putove, te potreba za repozicioniranjem pomagala

zbog održanja dišnog puta. Moguće komplikacije koje mogu nastati pri plasiranju su ozljede orofaringealne i trahealne sluznice, te jednjaka, uz mogući razvoj edema (Marko Jukić, 2017.).

Kontraindikacije primjenu I-gela jesu očuvan refleks gutanja, bolesti jednjaka, konzumacija kaustičnih supstancija i opstrukcija gornjeg dišnog puta, stranim tijelom ili edemom.

Za odrasle osobe koriste se veličine 3, 4 i 5 ovisno o težini (kg) dok se za djecu koriste veličine od br. 1, 1.5, 2, 2.5.

Kroz pravilno postavljen I-gel može se postaviti i endotrahealni tubus veličine 6, 7 i 8 ovisno o veličini I-gela. Važno je napomenuti da se odmah nakon postavljanja I-gela treba provjeriti je li dobro postavljen i je li ventilacija učinkovita. (Marko Jukić, 2017.)

Provjera se radi auskultacijom s obje strane u srednjoj aksilarnoj liniji i gledanjem odizanja prsnog koša prilikom upuha.

Postupak:

- Primjena mjera osobne zaštite,
- Postaviti se pored pacijentove glave,
- Odrediti veličinu I-gela,
- Provjeriti ima li kakvo strano tijelo u usnoj šupljini, te po potrebi ukloniti,
- Na gornji dio I-gela nanijeti mazivo,
- Lagano otvoriti usta i nježno gurati I-gel po tvrdom nepcu do prestanka otpora kad donji dio sjeda u ulaz jednjaka, a balončić na larinks,
- ODMAH provjeriti učinkovitost ventilacije.



Slika 7. I-gel,

Izvor: <https://www.vivomed.com/product/first-aid/resuscitation/i-gel-supraglottic-airway>

4.4. Laringealni tubus

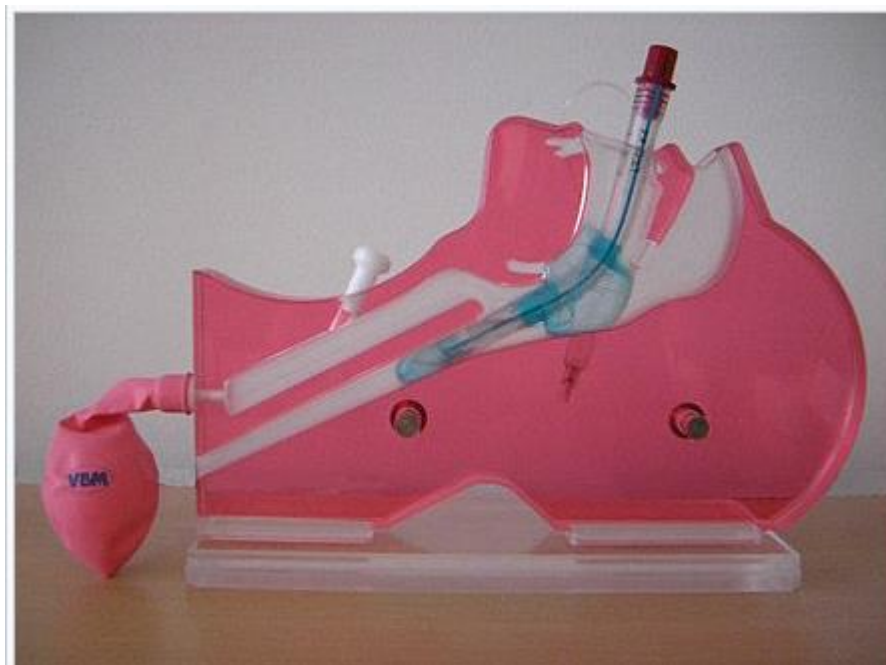Laringealni tubus je silikonska cijev koja može biti jednolumenska ili dvolumenska, s dva balončića. Dvolumenski ima užu drenažnu cijev za plasiranje NG sonde od najviše 16 Ch ili aspiracijskog katetera. (Marko Jukić, 2017.) Laringealni tubusi dolaze u veličinama od 3 do 5, a uz njih dolazi i šprica na kojoj je bojom označena količina zraka kojom se napuhavaju oba balončića.

Postavljanje tubusa:

- Radi provjere ispravnosti napuhuju se, te ispuhuju oba balončića, pa tubus premaže vodotopivim mazivom.
- Ravni dio tubusa se postavlja prema tvrdom nepcu, tubus polagano gura prema dolje držeći se sredine usta. Tubus je pozicioniran kada je oznaka za zube u razini sjekutića. Ako postoji otpor prilikom postavljanja tubusa treba pokušati s postraničnim uvođenjem tubusa.
- Kada je tubus postavljen napušu se oba balončića obujmom zraka koji je označen na štrcaljki, te će na taj način tubus biti fiksiran u ždrijelu..
- Ventilaciju pluća provjeravamo obaveznom auskultacijom pluća s obje strane, te praćenjem podizanja prsnog koša. Ukoliko ventilacija nije

zadovoljavajuća, treba ispuhati balončice te pokušati repositionirati tubus. (Marko Jukić, 2017.).

Kroz laringealni tubus je isto moguće postaviti endotrahealni tubus kao i kod l-gela.



Slika 8. Laringealni tubus, Izvor: Larynxtubus – Wikipedia

5. INTUBACIJA

5.1. Endotrahealna intubacija

Endotrahealna intubacija (ETI) je imperativ u osiguravanju dišnog puta, ujedno i najsigurniji postupak zbrinjavanja jer razdvaja dišni put od probavnog. Endotrahealni tubus sprečava aspiraciju želučanog sadržaja ili sline, te omogućuje kvalitetnu ventilaciju pacijenta uz potpuni nadzor nad disanjem i dišnim putovima (DRDRAMUS, 2021).

Veličina tubusa procjenjuje se individualno prema dobi i veličini grla pacijenta. ET se postavlja pomoću vodilice i laringoskopa, dok se u novije vrijeme koristi i videolaringoskop.

Ako je postupak dobro izveden, tj. ako je tubus pravilno postavljen, manualna ventilacija omogućit će podizanje prsnog koša, u oba plućna krila prolazit će zrak, čut će se disajni fenomeni bez kloktanja u epigastriju. Najpouzdanija provjera jest kapnografija. Kod hemodinamski stabilnog bolesnika, ako se ne pokaže prisutnost CO₂, pretpostavlja se da je ET u jednjaku. U ovom slučaju mora se izvaditi tubus i ponoviti postupak intubacije (Priručnik za medicinske sestre - medicinske tehničare, izvanbolnička hitna medicinska služba., 2018.).

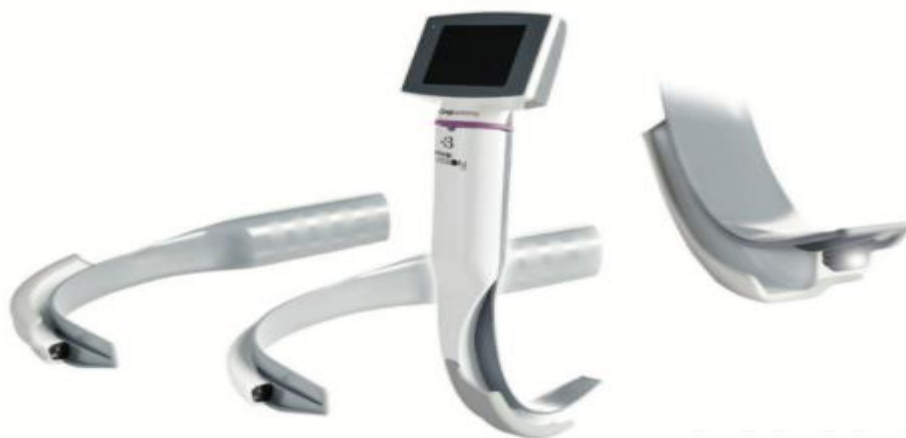ETI predstavlja složen postupak koji zahtjeva stručnost i pripremljenost medicinskog osoblja, osobito kod djece gdje je postupak još složeniji zbog anatomske specifičnosti dišnog puta. ETI se najčešće koristi u slučaju kada je potrebno otvaranje dišnog puta da bi pacijent mogao primiti određene lijekove ili anesteziju; kod bolesti, stanja ili ozljeda gdje pacijent ne može samostalno disati.

U izvanbolničkim uvjetima intubacija se najčešće izvodi tijekom KPR-e. Važno je ne prekidati vanjsku masažu srca osim kada se tubusom prelazi preko glasnica i to u maksimalnom trajanju od 5 sekundi, dok sam postupak intubacije ne bi trebao trajati duže od 30 sekundi. Izuzetno je važno nakon intubacije provjeriti je li tubus na mjestu i to auskultacijom pluća obostrano te promatranjem podizanja prsnog koša. (Priručnik za medicinske sestre - medicinske tehničare, izvanbolnička hitna medicinska služba., 2018.) ETI izvodi liječnik dok medicinska sestra priprema potreban pribor i asistira prilikom intubacije.

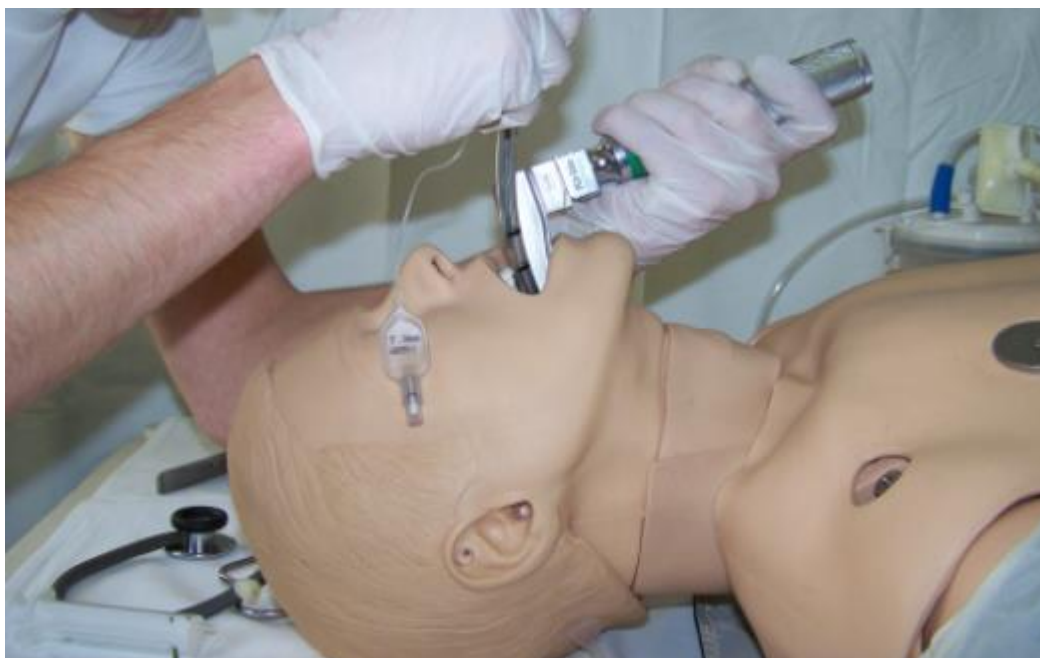Priprema pribora:

- Zaštitna oprema,

- Laringoskop sa špatulama određenih veličina ili videolaringoskop (važno je uvijek provjeriti ispravnost),
- Endotrahealni tubusi određene veličine, te za broj veći i manji tubus (važno je provjeriti ispravnost balončića),
- Samošireći balon sa spremnikom,
- Antimikrobni filter,
- Boca s kisikom,
- Magillova kliješta,
- Vodilica,
- Vodotopivo mazivo,
- Šprica od najmanje 10 ml za napuhavanje balončića,
- Stetoskop,
- Pribor za zaštitu od ugriza i učvršćivanje postavljenog tubusa,
- Alternativno pomagalo u slučaju neuspješne intubacije npr. I-gel.



Slika 9. Videolaringoskop, Izvor: <https://www.liveactionsafety.com/king-vision-video-laryngoscope-complete-kit/>



Slika 10. Vježbanje endotrahealne intubacije na lutki, Izvor: <https://hitnapomoc.net/endotrahealna-intubacija/>

Kod ETI-e djece važno je odrediti veličinu tubusa s time da se za dojenče do 1 godine koristi 4 – 4,5 mm unutarnjeg promjera, a nakon prve godine se izračunava prema formulama za veličinu tubusa i za dubinu postavljanja tubusa.

Formula za veličinu tubusa: $ID (mm) = 3,5 + (dob/4)$.

Formula za dubinu postavljanja tubusa: $dob/2+12$ (u cm) ili $3x$ unutarnji promjer/ID (mm).

Kod odabira špatule laringoskopa za dojenčad i novorođenčad odabiru se ravne špatule (Priručnik za medicinske sestre - medicinske tehničare, izvanbolnička hitna medicinska služba., 2018.).

5.2. Nazotrahealna intubacija

Nazotrahealna intubacija se ne razlikuje mnogo od endotrahealne intubacije. Ova metoda ima prednost jer se ne manipulira s glavom što je bitno kod ozljeda vratne kralježnice. Tubus se smješta kroz nosnu šupljinu sve do grkljana. Ovaj pristup je kompleksan i ne preporučuje se kod djece te se zbog anatomije dišnog sustava primjenjuje samo u iznimnim slučajevima (Priručnik za medicinske sestre - medicinske tehničare, izvanbolnička hitna medicinska služba., 2018.).

6. KONIKOTOMIJA

Konikotomija ili krikotiroidotomija je zadnji u nizu postupaka za hitno zbrinjavanje dišnog puta. Izvodi se kod teške opstrukcije larinksa npr. edemom larinksa kod anafilaksije ili teške traume, ozljede lica i slično gdje drugi načini zbrinjavanja nisu bili uspješni ili zbog samih ozljeda nisu niti pokušani.

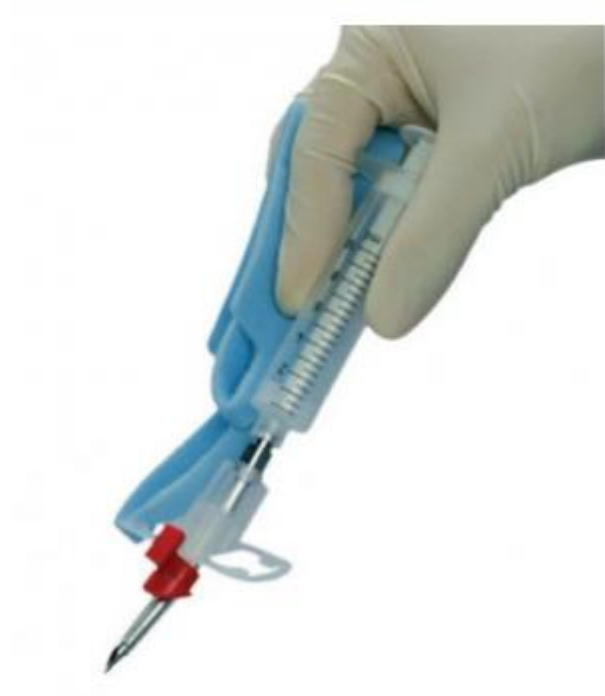Indikacije za ovaj pristup dišnom putu su ozbiljne traume glave i vrata uz masivno krvarenje ili povraćanje, edem u području lica, ždrijela i gornjeg dišnog puta, laringo-hipofaringealna opstrukcija zbog obostrane paralize glasnica, laringealni tumor, kongenitalne malformacije kada nije moguća ni ventilacija ni intubacija. Nema apsolutnih kontraindikacija za ovaj postupak, međutim kod laceracija larinksa i traheje ili retrakcije traheje u medijastinum, indicirana je traheotomija radi fiksacije traheje. Krikotireotomija je kontraindicirana kod djece. Postoji nekoliko tehnika za zbrinjavanje dišnog puta ovom metodom, a to su: standardna kirurška tehnika, hitni kirurški postupak i perkutana tehnika. Moguće rane komplikacije su: krvarenje, laceracija tireoidne i krikoidne hrskavice ili trahealnih prstena, laceracija stražnje stijenke traheje i proboj jednjaka, postavljanje kanile u pretrahealni prostor. Kasne komplikacije koje mogu nastati su subglotična stenoza i poremećaji govora. Konikotomija je samo hitni pristup dišnom putu, te se nakon 72 h mora zamijeniti traheotomijom (Šimunjak & Šimunjak, 2018.).

Konikotomiju izvodi liječnik, a medicinska sestra priprema pribor i asistira.

Važno je, tijekom izvođenja konikotomije pokušavati oksigenirati pacijenta kroz gornje dišne putove. HMS Nastavnog zavoda IŽ u svojoj opremi ima set za konikotomiju koji se zove Quick Trach.

Set za konikotomiju sastavljen je od plastičnog tubusa promjera 4 mm s debljom iglom, šprice, konektora za samošireći balon i trake za pričvršćivanje tubusa.

Nakon postavljanja tubusa potrebno je odmah provjeriti ventilaciju auskultacijom pluća obostrano i pratiti odizanje prsnog koša.



Slika 11. Set za konikotomiju, Izvor: <https://www.kvantum-tim.hr/komplet-za-konikotomiju.html>

7. PODACI O ZBRINJAVANJU DIŠNOG PUTA IZ ARHIVE NASTAVNOG ZAVODA ZA HITNU MEDICINU ISTARSKÉ ŽUPANIJE

Iz arhive Nastavnog zavoda za hitnu medicinu Istarske županije izvađeni su podaci o zbrinjavanju dišnog puta za što je dobivena i dozvola etičkog povjerenstva NZHMIŽ. Izvađeni su podaci za dvogodišnje razdoblje, od 01.01.2019. do 31.12.2020.

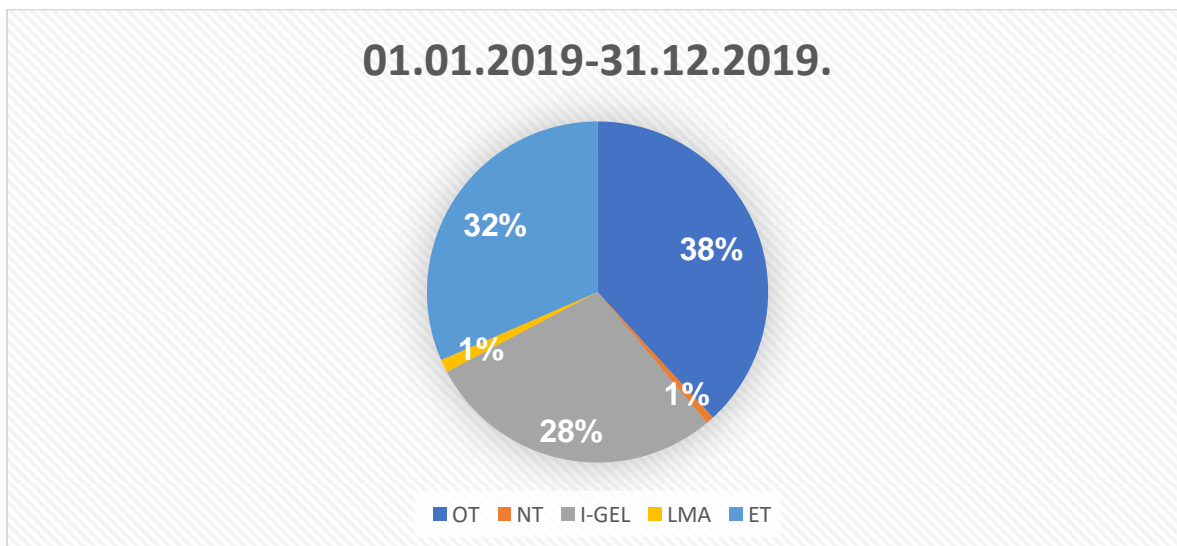
Tablica 1. Brojčani prikaz načina zbrinjavanja dišnog puta u NZHMIŽ

<i>NZHMIŽ.</i>	<i>01.01.2019- 31.12.2019.</i>	<i>01.01.2020.- 31.12.2020.</i>	<i>UKUPNO</i>
<i>OT</i>	<i>155</i>	<i>152</i>	<i>307</i>
<i>NT</i>	<i>3</i>	<i>9</i>	<i>12</i>
<i>I-GEL</i>	<i>115</i>	<i>76</i>	<i>191</i>
<i>LMA</i>	<i>5</i>	<i>5</i>	<i>10</i>
<i>ET</i>	<i>128</i>	<i>121</i>	<i>249</i>
<i>UKUPNI BROJ</i>	<i>406</i>	<i>363</i>	<i>769</i>

U tablici su prikazani podaci o načinu zbrinjavanju dišnog puta, odnosno kojim pomagalima su timovi hitne medicinske službe NZHMIŽ zbrinjavali dišni put u dvogodišnjem razdoblju, od 01.01.2019. do 31.12.2020.

- OT- orofaringealni tubus,
- NT- nazotrahealni tubus,
- I-gel,
- LMA- laringealna maska,
- ET- endotrahealni tubus.

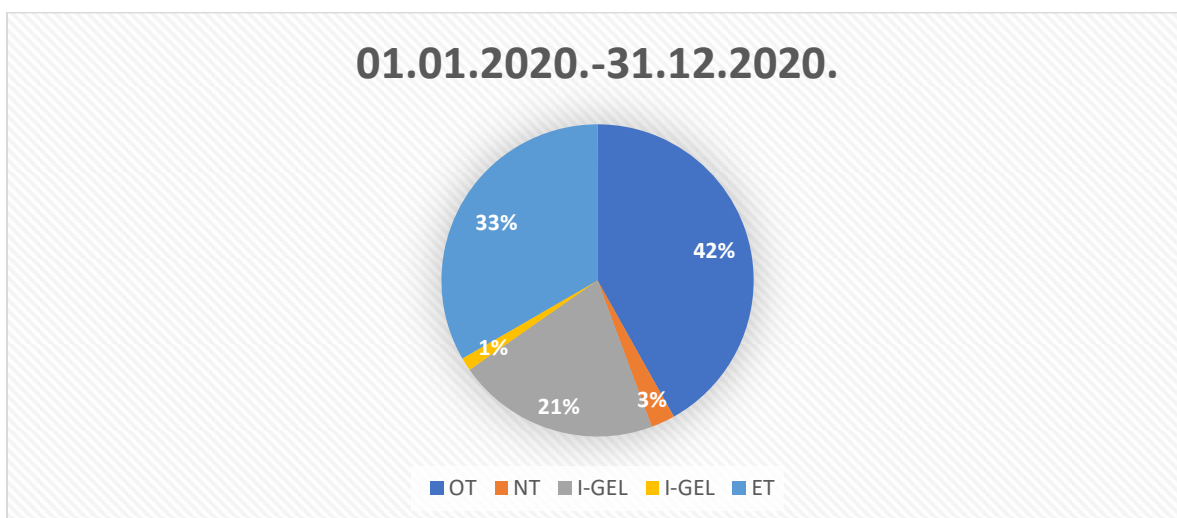
Graf. br. 1. – Učestalost korištenja pomagala za zbrinjavanje dišnog puta u NZHMIŽ u 2019. g.



Prema podacima za 2019. godinu ukupni broj zbrinjavanja dišnog puta na području Istarske Županije iznosi 406.

- OFT - N=155 (38%)
- NFT - N=3 (1%)
- LMA - N=5 (1%)
- I-gel - N=115 (28%)
- ET - N=128 (32%)

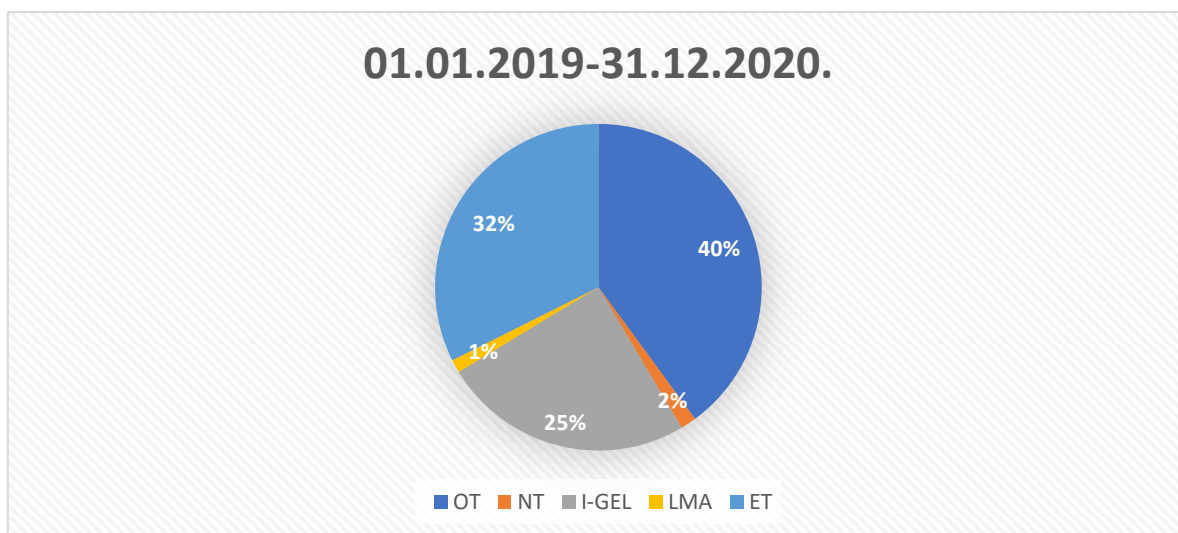
Graf. br. 2. - Učestalost korištenja pomagala za zbrinjavanje dišnog puta u NZHMIŽ 2020 g.



Prema podacima za 2020. godinu ukupni broj zbrinjavanja dišnog puta na području Istarske Županije iznosi 363.

- OFT - N=158 (42%)
- NFT - N=9 (3%)
- LMA - N=5 (1%)
- I-gel - N=76 (21%)
- ET - N=121 (33%)

Graf br.3. - Učestalost korištenja pomagala za zbrinjavanje dišnog puta u NZHMIŽ 2019. – 2020. g.



Prema podacima za dvogodišnje razdoblje 2019.-2020. ukupni broj zbrinjavanja dišnog puta na području Istarske Županije iznosi 769.

- OFT - N=307 (40%)
- NFT- N=12 (2%)
- LMA - N=10 (1%)
- I-gel - N=191 (25%)
- ET - N=249 (32%)

ZAKLJUČAK

Disanje predstavlja jedan od najvažnijih fizioloških procesa u tijelu. Ugrožen dišni put, odnosno proces disanja, stanje je koje zahtijeva promptno i adekvatno zbrinjavanje izvanbolničke hitne medicinske službe. Brza procjena stanja bolesnika te pravovremeno djelovanje preduvjet su uspješnosti održavanja života.

Iz rezultata našeg istraživanja možemo zaključiti da je u dvogodišnjem razdoblju na području Istarske županije za zbrinjavanje dišnog puta najčešće korišteno pomagalo OFT, a odmah iza njega slijedi ET.

Ako usporedimo broj upotrebe I-gel-a i ET-a možemo zaključiti da se više puta pacijenta intubiralo, zbog činjenice da sastav tima 1, koji djeluje kroz cijelu godinu, čine liječnik, medicinska sestra/tehničar i vozač. Tim 2 kojeg čine dve medicinske sestre/tehničara, a prema kompetencijama oni ne smiju samostalno intubirati pacijenta.

Pomagalo koje je najmanje korišteno u ove svrhe je laringealna maska te NFT.

Endotrahealna intubacija je najsigurniji postupak definitivnog zbrinjavanja dišnog puta. Međutim, u izvanbolničkim uvjetima ju je puno teže izvoditi, te se često primjenjuju pomagala koja se brže i lakše postavljaju.

U HMS-i izuzetno je važan timski rad i kontinuirana edukacija svih članova tima; liječnika, medicinske sestre/tehničara i/ili vozača kako bi postupci hitnog zbrinjavanja postali rutina, a samim time uspješnost zbrinjavanja bila na visokoj razini.

Osim poznavanja svog djelokruga rada, vrlo važne i vrijedne karakteristike djelatnika HMS jesu: empatija, požrtvovnost, snalažljivost u iznenadnim situacijama, brzina i spretnost u rješavanju problema te psihofizička spremnost. NZHMIŽ je prepoznat kao jedan od zavoda u Republici Hrvatskoj koji kontinuirano ulaže velike napore i sredstva u opremu i edukaciju svih svojih djelatnika na svim područjima, od komunikacijskih vještina preko stručnih usavršavanja do održavanja fizičke spremnosti. Zahvaljujući navedenim naporima vidljiva je visoka razina kvalitete pruženih usluga na području Istarske županije

Popis kratica

1. ET – endotrahealni tubus
2. ARI – akutna respiratorna infekcija
3. KOPB – kronična opstruktivna plućna bolest
4. KPR – kardiopulmonalna reanimacija
5. OFT – orofaringealni tubus
6. ETI - endotrahealna intubacija
7. NFT – nazofaringealni tubus
8. CO₂ – ugljikov dioksid
9. HMS – Hitna medicinska služba
10. NZHMIŽ – Nastavni zavod za hitnu medicinu Istarske županije

Literatura

Antić, Gordana i sur.: *Izvanbolnička hitna medicinska služba*, Zagreb, 2018

Bošan, Ingrid, Majhen, Radmila: *Smjernice za rad izvanbolničke medicinske službe*, Zagreb, 2012.

Ćoralić, S.: *Izvanbolničko zbrinjavanje dišnoga puta*, 2017. (Diplomski rad).

Preuzeto s <https://urn.nsk.hr/urn:nbn:hr:105:326296>

Juričan, Jurica: *Zbrinjavanje dišnog puta tijekom kardiopulmonalne reanimacije u izvanbolničkim uvjetima* (Diplomski rad), Osijek, 2018.

Kuzman, Ilija: *Infekcije dišnog sustava: najčešće bolesti čovjeka*, Medicus, 2005.

Kuzman, Ilija: *Influenca: klinička slika bolesti i komplikacije*, Medicu, 2011.

MALDINI, B., GORANOVIĆ, T. i ŠIMUNJAK, B. (2018). Zbrinjavanje dišnog puta: jučer, danas, sutra. *Acta medica Croatica*, 72 (Suplement 1), 7-12. Preuzeto s <https://hrcak.srce.hr/209060>

Marko Jukić, Mladen Carev, Nenad Karanović, Mihajlo Lojpur :*Anesteziologija i intenzivna medicina za studente medicine, dentalne medicine i zdravstvene studije*, Katedra za anesteziologiju i intenzivnu medicinu Split, 2017

Šimunjak, Tena, Goranović, Tatjana; Šimunjak, Boris: *Cricothyrotomy – urgent access to the airway, when and how*, *Acta medica Croatica*, 2018

<https://pubmed.ncbi.nlm.nih.gov/10027063/>

<http://www.msd-prirucnici.placebo.hr/msd-za-pacijente/bolesti-pluca-i-disnih-putova/biologija-pluca-i-disnih-putova>

<https://hitnapomoc.net/orofaringealni-tubus/>

<https://hr.drderamus.com/endotracheal-intubation-10641>

<http://www.msd-prirucnici.placebo.hr/msd-prirucnik/kriticna-stanja/kardiorespiratorni-zastoj/oslobadjanje-i-nadzor-disnih-putova>

<https://www.aafp.org/afp/2012/0215/p352.html>

<https://www.nhs.uk/conditions/anaphylaxis/>

<https://medik.rs/bolesti/traume-glave-39>

Popis slika

1. Slika 1. – Dišni sustav
2. Slika 2. – Izmjena kisika i ugljikovog dioksida
3. Slika 3. – Pulsni oksimetar
4. Slika 4. – Mjesto krvarenja u mozgu
5. Slika 5. – Orofaringealni tubus
6. Slika 6. – Nazofaringealni tubus
7. Slika 7. – I-gel
8. Slika 8. – Laringealni tubus
9. Slika 9. – Videolaringoskop
10. Slika 10. – Vježbanje endotrahealne intubacije na lutki
11. Slika 11. – Set za konikotomiju

Popis tablica

Tablica 1. – Brojčani prikaz načina zbrinjavanja dišnog puta u NZHMIŽ

Popis grafova

1. Graf 1. – Učestalost korištenja pomagala za zbrinjavanje dišnog puta u NZHMIŽ 2019. g.
2. Graf 2. – Učestalost korištenja pomagala za zbrinjavanje dišnog puta u NZHMIŽ u 2020. g.
3. Graf 3. – Učestalost korištenja pomagala za zbrinjavanje dišnog puta u NZHMIŽ 2019. - 2020. g.

SAŽETAK

Dvije osnove za život su disanje i krvotok. Postoje razne bolesti i hitna stanja koje mogu ugroziti dišni put i iznimno je važno rano ih prepoznati i na vrijeme otkloniti uzrok kako bi se proces disanja mogao nesmetano odvijati.

Zbrinjavanje dišnog puta prvi je u nizu postupaka koji su od presudne važnosti za preživljavanje pacijenata. Prilikom zbrinjavanja pacijenata u izvanbolničkoj hitnoj službi uvijek je presudno vrijeme te se, stoga, uvijek treba voditi određenim protokolima i smjernicama. Pristup koji se koristi prilikom dolaska do hitnog pacijenta je ABCDE pristup.

U radu je fokus na primjeni raznih tehnika za zbrinjavanje ovisno o faktorima koji su uzrokovali ugroženost dišnog puta i mogućnost primjene u odnosu na stanje pacijenta.

Postupci zbrinjavanja dišnog puta u izvanbolničkoj hitnoj službi izvode se jednostavnim zahvatima, kao što je zabacivanje glave, do korištenja raznih pomagala, kao što su supraglotička pomagala i tubusi.

U Nastavnom zavodu za hitnu medicinu Istarske županije (NZHMIŽ) tijekom 2019. i 2020. godine najviše se koristio postupak postavljanja orofaringealnog tubusa, a najmanje postavljanje laringealne maske.

Ključne riječi: disanje, krvotok, tehnike zbrinjavanja, zbrinjavanje dišnog puta.

ABSTRACT

The two basics for life are respiration and blood circulation. There are various diseases and emergencies that can endanger the respiratory tract and it is extremely important to recognize them early and eliminate the cause in time so that the breathing process can proceed smoothly.

Respiratory care is the first care in a series of procedures that are critical for patient's survival. When caring for patients in an outpatient emergency department, time is always crucial and therefore certain protocols and guidelines should always be followed. The approach used when arriving at an emergency patient is the ABCDE approach.

In work focus is on the application of various care techniques depending on the factors that caused airway obstruction and the possibility of application in relation to the patient's condition.

Ways to take care of the airway in an outpatient emergency department range from the simplest such as tilting the head to using various aids such as supraglottic aids and tubes.

In the Teaching Institute for Emergency Medicine of the County of Istria (NZHMIŽ) during 2019 and 2020, the Oropharyngeal Tube method was used most frequently, while the Laryngeal Mask method was the least used.

Key words: airway care, blood flow, care techniques, respiration