

# Prijelom zapešća i prstiju šake

---

Ćelam, Manuela

Undergraduate thesis / Završni rad

2021

Degree Grantor / Ustanova koja je dodijelila akademski / stručni stupanj: **University of Pula / Sveučilište Jurja Dobrile u Puli**

Permanent link / Trajna poveznica: <https://um.nsk.hr/um:nbn:hr:137:751170>

Rights / Prava: [In copyright](#)/[Zaštićeno autorskim pravom.](#)

Download date / Datum preuzimanja: **2025-02-03**



Repository / Repozitorij:

[Digital Repository Juraj Dobrila University of Pula](#)



Sveučilište Jurja Dobrile u Puli  
Medicinski fakultet Pula  
Stručni preddiplomski studij Sestrinstvo

Manuela Čelam

**PRIJELOM ZAPEŠĆA I PRSTIJU ŠAKE**

Završni rad

Pula, 2021. godina

Sveučilište Jurja Dobrile u Puli  
Medicinski fakultet Pula  
Stručni preddiplomski studij Sestrinstvo

Manuela Čelam

**PRIJELOM ZAPEŠĆA I PRSTIJU ŠAKE**

Završni rad

**JMBAG: 0303078511, redovni student**

**Studijski smjer: Stručni preddiplomski studij Sestrinstvo**

**Predmet: Kirurgija, traumatologija i ortopedija**

**Znanstveno područje: Biomedicina i znanost**

**Znanstveno polje: Kliničke medicinske znanosti**

**Znanstvena grana: Sestrinstvo**

**Mentor: Mr. sc. Andrej Angelini dr. med.**

Pula, 2021. godina



### IZJAVA O AKADEMSKOJ ČESTITOSTI

Ja, dolje potpisana MANUELA ČELAM, kandidat za prvostupnika SESTRINSTVA ovime izjavljujem da je ovaj Završni rad rezultat isključivo mogega vlastitog rada, da se temelji na mojim istraživanjima te da se oslanja na objavljenu literaturu kao što to pokazuju korištene bilješke i bibliografija. Izjavljujem da niti jedan dio Završnog rada nije napisan na nedozvoljeni način, odnosno da je prepisan iz kojega necitiranog rada, te da ikoji dio rada krši bilo čija autorska prava. Izjavljujem, također, da nijedan dio rada nije iskorišten za koji drugi rad pri bilo kojoj drugoj visokoškolskoj, znanstvenoj ili radnoj ustanovi.

Student

Čelam Manuela

U Puli, 15.svibnja.2021. godine



### IZJAVA O KORIŠTENJU AUTORSKOG DJELA

Ja, MANUELA ČELAM dajem odobrenje Sveučilištu Jurja Dobrile u Puli, kao nositeljuM prava iskorištavanja, da moj Završni rad pod nazivom

---

PRIJELOM ZAPEŠĆA I PRSTIJU ŠAKE

---

koristi na način da gore navedeno autorsko djelo, kao cjeloviti tekst trajno objavi u javnoj internetskoj bazi Sveučilišne knjižnice Sveučilišta Jurja Dobrile u Puli te kopira u javnu internetsku bazu završnih radova Nacionalne i sveučilišne knjižnice (stavljanje na raspolaganje javnosti), sve u skladu s Zakonom o autorskom pravu i drugim srodnim pravima i dobrom akademskom praksom, a radi promicanja otvorenoga, slobodnoga pristupa znanstvenim informacijama.

Za korištenje autorskog djela na gore navedeni način ne potražujem naknadu.

U Puli, 15. svibnja.2021. godine

Potpis

Čelam Manuela

ETIČKO POVJERENSTVO  
OPĆA BOLNICA PULA

Pula, 12.svibnja 2021.  
KLASA:641-01/21-01/01  
URBROJ *262(01-59. 19-18) 1-21-26*

**Manuela Čelam,med.tech**  
**Krležina 19**  
**521000 Pula**

PREDMET: Zahtjev za provedbu istraživanja

Etičko povjerenstvo je na sjednici održanoj 12.veljače 2021. razmatralo zamolbu **Manuele Čelam,med.tech.** studentice treće godine preddiplomskog stručnog studija Sestrinstva na Sveučilištu Jurja Dobrile, za odobrenje istraživanja u svrhu izrade završnog rada naziva: „**Prijelom zapešća i prstiju šake**“ pod mentorstvom mr.sc. Angelini Andreja,dr.med. Analiziralo bi se evidentirane povrede S62 u vremenskom razdoblju od 2000. do 2021. godine.

Etičko povjerenstvo je odobrilo provedbu navedenog istraživanja.

Predsjednik Etičkog povjerenstva  
Dr.Boris Grdinić

*Boris Grdinić, dr.med.  
spec. opće kirurgije  
022/21-5*

Dostaviti:

- ① Manuele Čelam,med.tech
2. Ivici Šajinu, dr.med, članu Etičkog povjerenstva
3. Nadi Tadić, dipl.med.tech.,članici Etičkog povjerenstva
4. Nedi Milanov, dipl.iur, članici Etičkog povjerenstva
5. Pročelniku Službe za kirurgiju
6. Ravnateljici
7. Arhivi

## Zahvale

Zahvaljujem se svojem mentoru mr.sc Andreju Angeliniu na posvećenom vremenu i strpljenju tijekom izrade završnog rada. Također se od srca zahvaljujem svojoj obitelji, osobito ocu Mariu, majci Kristini i sestri Nataliji. Hvala mome suprugu Adrianu i prijateljima na iznimnoj podršci i razumijevanju tijekom cijelog školovanja.

## Sadržaj

<b>1. UVOD</b> .....	1
<b>2. OBRADA TEME</b> .....	2
<b>3. CILJ ISTRAŽIVANJA</b> .....	18
<b>4. ISPITANICI I METODE</b> .....	19
4.1.    Ispitanici .....	19
4.2.    Metode prikupljanja podataka .....	19
<b>5. REZULTATI</b> .....	20
5.1.    S62 Prijelom u području ručnog zgloba i šake .....	21
5.2.    S62.2 Prijelom prve kosti zapešća (metakarpalne kosti) .....	22
5.3.    S62.3 Prijelom ostalih kostiju zapešća .....	23
5.4.    S62.4 Višestruki prijelom kostiju zapešća .....	24
5.5.    S62.5 Prijelom palca .....	25
5.6.    S62.6 Prijelom ostalih prstiju .....	26
5.7.    S62.7 Višestruki prijelom prstiju .....	27
5.8.    S62.8 Prijelom drugih i nespecificiranih dijelova ručnog zgloba i šake .....	28
5.9.    Vrsta liječenja kod prijeloma zapešća i prstiju šake .....	29
<b>6. RASPRAVA</b> .....	30
<b>7. ZAKLJUČAK</b> .....	32
<b>8. LITERATURA</b> .....	33
Popis slika .....	35
Popis tablica .....	36
<b>SAŽETAK</b> .....	37



## Popis korištenih kratica

DIP – donji (distalni) zglobovi prstiju

IP – unutar članka (intrafalangealna)

PIP – gornji (proksimalni) zglobovi prstiju

MR – magnetska rezonanca

CT – kompjutorizirana tomografija

## 1. UVOD

Šaka je najudaljeniji dio ekstremiteta. Sastoji se od 27 kostiju. Kostii šake dijelimo na kosti pešća (ossa carpi), kosti zapešća (ossa metacarpalia) i članke prstiju (phalanges). Naša ruka se sastoji od izvođenja 7 manevara što je šaci dovoljno za izvođenje skoro svakog pokreta (1).

Prijelom kosti označava prekid kontinuiteta koštanog tkiva. Prijelome dijelimo prema obliku, vrsti sile, uzroku, broju, prema djelovanju sile i pomicanju ulomka. Prijelomi kosti zapešća mogu se podijeliti na prijelome: baze, tijela i glave, a nastaju zbog djelovanja direktnog udarca (4,11).

Simptomi i znakovi prijeloma zapešća i prstiju šake su bol, oteklina, patološka pokretljivost, deformitet, krepitacije.

Prijelomi se liječe u većini slučajeva konzervativno ali ponekad zahtijevaju i kirurški intervenciju.

Najčešće komplikacije kod prijeloma su ukočenost, odgođeno zarastanje, artroza i pogrešno spajanje kosti. Infekcija i problemi sa zarastanjem mogu se javiti kod bilo kojeg prijeloma, a ne samo kod prijeloma zapešća i prstiju šake. Najbolji način sprječavanja komplikacija je što ranije poticanje na ponovnu pokretljivost i uspostavu funkcije šake (4,9).

## 2. OBRADA TEME

### 2.1. Prijelom zapešća i prstiju šake

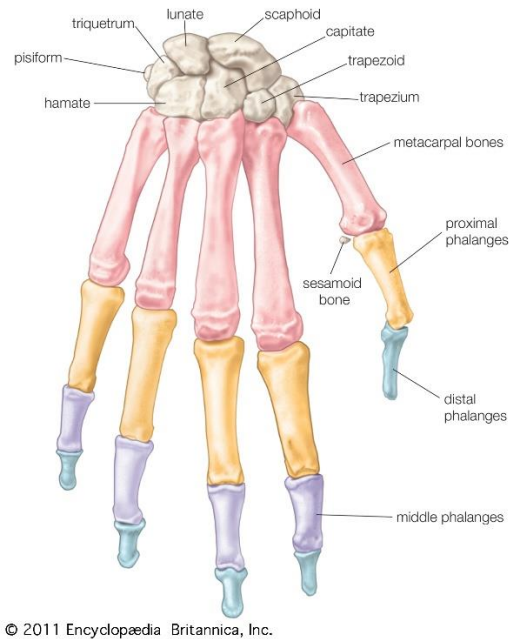
#### 2.1.1. Građa kostiju

Kosti su građene od anorganskih i organskih tvari. Organski dio kosti sastoji se od osteocita i kolagene fibrile, dok je anorganski dio sastavljen od kalcija-fosfata, karbonata i drugih različitih soli koje su odgovorne za čvrstoću kosti. Kosti također imaju krvne žile koje su odgovorne za opskrbu kisikom i hranjivim tvarima, ali isto tako eliminiraju štetne i nepotrebne tvari. Među njima sastavni dio su i živci koji omogućuju osjet boli i pritiska. Kosti dijelimo na tri glavne skupine: 1. dugačke, 2. kratke i 3. plosnate (11).

#### 2.1.2. Kosti šake

Kosti šake su najudaljeniji dio gornjih ekstremiteta. Funkcija šake nužna je za svakodnevno funkcioniranje čovjeka. Šaka se sastoji od 27 kostiju, 36 ligamenata povezanih zglobovima koji se pokreću uz pomoć 19 ekstrinzičnih i 19 ekstrinzičnih mišića (1).

„Šaku dijelimo na kosti pešća (*ossa carpi*), kosti zapešća (*ossa metacarpalia*) i članke prstiju (*phalanges digitorum manus*)“ (1). Sastoji se od 27 kostiju od toga je 8 karpalnih, 5 metakarpalnih i 14 falangi. Kosti zapešća sastoje se od 5 kostiju. Njih označavamo sa rimskim brojevima od I-V. Svaka kost sastoji se od proksimalnog kraja odnosno baze (*basis ossa metacarpalis*), središnjeg dijela ili trupa (*corpus ossis metacarpalis*) i distalnog dijela odnosno glave (*caput ossis metacarpalis*). Svaka baza metakarpalnih kostiju ima plohu koja se spaja sa karpalnim kostima. Tako se I metakarpalna kost spaja sa trapeznom kosti, II se spaja sa trapeznom, trapezoidnom i glavičastom kosti, III kost zapešća se spaja s glavičastom kosti, IV s kukastom te glavičastom kosti i na kraju V kost ima plohu koja se spaja sa kukastom kosti (1,8). Svaki prst sastoji se od 3 članka, osim palca on ima dva članka. Palac ima distalni i proksimalni članak, dok ostali imaju proksimalni, srednji i distalni članak. Palac ili pollex, kažiprst indeks, prstenjak *digitus anularis*, srednji prst *digitus medius* i mali prst ili *digitus minimus* (8).



Slika 1 Prikaz kostiju šake

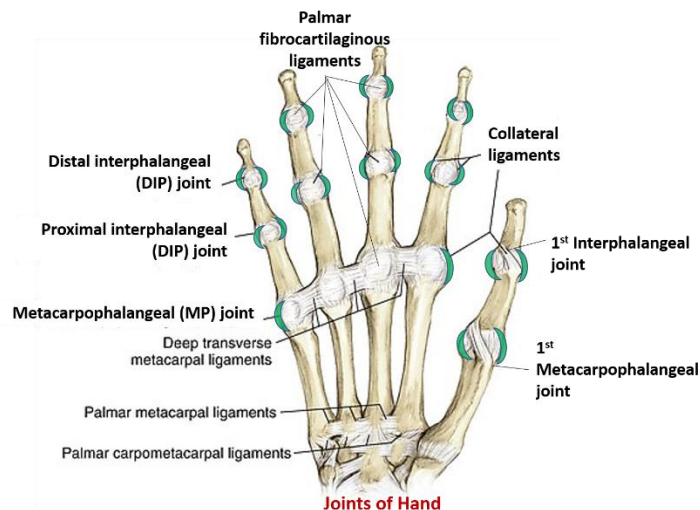
Izvor: <https://www.britannica.com/science/wrist-anatomy>

### 2.1.3. Zglobovi

Zglobovi spajaju dvije kosti koje se sastaju na jednom mjestu. Zglobovi omogućavaju gibljivost šake, ali istovremeno pružaju stabilnost prilikom obavljanja određenih radnji. Zglobove možemo podijeliti na pomične i nepomične zglobove. Prema vrstama razlikujemo: oblike zglobnih ploha (hrskavični, vezivni i sinovijalni zglobovi) te prema opsegu gibanja (kutni, ravni, jajoliki, obrtni, kuglasti i sedlasti). Ligamenti omogućavaju zglobovima pokretljivost, stabilnost i fleksibilnost. (11)

Zglobove u šaci dijelimo na:

- a. „zglobove kostiju pešća (zglobovi kostiju proksimalnog reda, distalnog reda te srednji zglob pešća)
- b. zglobovi kostiju zapešća (zglobovi kostiju pešća sa kostima zapešća, međusobno zglobovi zapešća te zglobovi kostiju zapešća sa falangama prstiju)
- c. zglobovi članaka prstiju (PIP i DIP)“ (8)



Slika 2 Prikaz zglobova šake

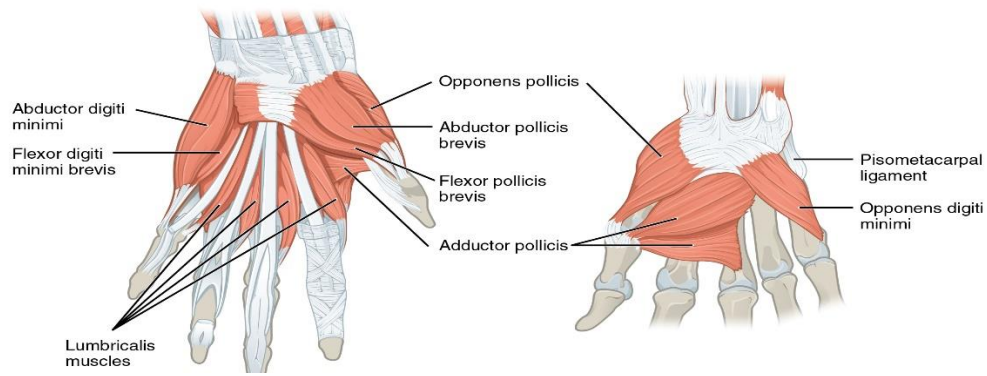
Izvor: <https://anatomyqa.com/joints-of-upper-limb-important-questions/>

#### 2.1.4. Mišići

Dijelimo ih na podlaktične i kratke mišiće šake. U podlaktične mišiće se ubrajaju oni koji pokreću podlakticu, pešće i prste. Mišići se također mogu podijeliti na dubinske i površinske. Površinski mišići omogućavaju fleksiju srednjih članaka drugog do petog prsta, a dubinski mišići omogućavaju fleksiju palca i distalnih članaka petog do drugog prsta (1).

Podjela kratkih mišića (mišići tenara i hipotenara te mišići središta šake):

- a. „četiri mišića tenara, palčanog uzvišenja (koji pokreću palac): m. abductor pollicis brevis, m. opponens pollicis, m. flexor pollicis brevis i m. adductor pollicis
- b. tri mišića u sredini šake su: mm. lumbicales, mm. interossei palmares i mm. interossei dorsales
- c. četiri mišića hipotenara, uzvisine malog prsta (mišići koji pokreću mali prst) su: m. palmaris brevis, m. abductor digiti minimi, m. flexor digiti minimi brevis i m. opponens digiti minimi“ (7).



Slika 3 Prikaz mišića šake

Izvor: <https://open.oregonstate.education/aandp/chapter/11-4-identify-the-skeletal-muscles-and-give-their-origins-insertions-actions-and-innervations/>

### 2.1.5. Biomehanika šake

Najjednostavnije objašnjeno šaka se sastoji od stabilnog zgloba i minimalno dva prsta koja su u mogućnosti dotaknuti jedan drugi nasuprot. Ukoliko oba prsta imaju sposobnost kretanja postoji mogućnost izvođenja hvatanja sa ta dva prsta. Kada govorimo o biomehaničkom kretanju, ruka ima 7 manevara koji čine većinu funkcija ruke (6).

7 manevara kod normalne funkcionalne šake:

- a. Precizni pincetov hvat ili još poznat kao terminalni pinch uključuje fleksiju interfalangealnog (IP) zgloba palca i distalnog interfalangealnog (DIP) zgloba kažiprsta. Ta funkcija nam omogućava da jagodicama palca i kažiprsta podižemo male predmete kao što su olovka, ključevi (6).

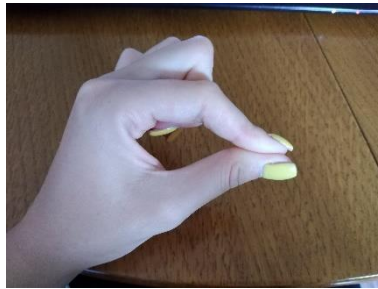

Slika 4 Terminalni pincetov hvat

Izvor: Autor

- b. Druga funkcija je suprotna od preciznog pincetovog hvata je još poznat subterminalni pincetov hvat. Ovaj pinch započinje u srži palca i kažiprsta koji su

spojeni s IP i DIP spojevima. Zbog te funkcije subterminalnog pinch-a povećana je generirana sila kroz opoziciju palca (6).




Slika 5 Subterminalni pincetov hvat  
Izvor: Autor

- c. Manevar sa ključem je situacija kada je palac adduciran na radijalan aspekt srednje falange kažiprsta. Ovaj manevar zahtjeva stabilan oslonac s toga je u ovome slučaju taj oslonac kažiprst. Također zahtjeva određenu duljinu prsta i metacarpalni falangelani zglob radi sposobnosti odupiranja addukcije palca (6).



Slika 6 Manevar sa ključem  
Izvor: Autor

- d. „The chuck grip“ još poznat kao direktivni grip koji omogućava kažiprstu, srednjem prstu i placu da se spoje i prigrle cilindrični predmet. Prilikom ovog zahvata koristi se rotaciona i osna sila na predmet koji se koristi prilikom ovog zahvata (6).



Slika 7 "The chuck grip"

Izvor: Autor

- e. „The hook grip“ zahtjeva fleksiranje prsta na interfalangealnom spoju i ekstenziji na metacarpalnom falangelanom zglobu. Ovaj grip se koristi kada želimo podići aktovku ili kofer. Ne zahtjeva funkciju palca (6).



Slika 8 "The hook grip"  
Izvor: Autor

- f. U položaj hvatanja snagom, prsti su savijeni, a palac je savijen i suprotan u odnosu na ostale prste nešto slično hvatanju palice (6).



Slika 9 Položaj hvatanja snagom  
Izvor: Autor

- g. „Rasponski zahvat“ je kada se DIP spoji sa proksimalnim IP pa se zglobovi savijaju do 30 stupnjeva. Palac je palmarno abduciran pa se s toga stvara sila između palca i prstiju (6).



### 2.1.6. Prijelomi kostiju

Prijelomi se definiraju kao prekid kontinuiteta kosti pri kojem mogu biti oštećena meka tkiva ili hrskavice. Prijelomi nastaju zbog pritiska vanjske sile koja je jača od barijere kože i mekih tkiva (11).

#### 2.1.6.1. Sigurni znakovi prijeloma

Prilikom ispitivanja patološke gibljivosti trebali bi biti oprezni s obzirom da se mogu dodatno ozlijediti meka tkiva te povećati ili uzrokovati nastanak dodatnog bola. Ukoliko se pojavi takav znak potrebno je imobilizirati ozlijeđeni dio tijela. Fenomen krepitacija je druga pojava prilikom prijeloma. Krepitacije su pojava koje se mogu čuti ali i palpirati, ta pojava dovodi do „ribanja“ jednog dijela ulomak kosti od drugog. Kada dolazi do slučaja provjere krepitacija i provjere patološke gibljivosti može doći do dodatnih ozljeda mekih tkiva koja također mogu štetno djelovati na pacijenta (11).

#### 2.1.6.2. Nesigurni znakovi prijeloma

Sigurnih znakova prijeloma ima manje nego nesigurnih znakova prijeloma. Od nesigurnih znakova prijeloma ubrajamo: otekline, bol prilikom pritiska ozlijeđenog mjesta ili pokretanja ozlijeđenog mjesta, hematomi, grč mišića te smanjenja njihove funkcije ili potpuni pad njihove funkcije (11).

#### 2.1.6.3. Podjela prijeloma

„Prijelomi se dijele na nekoliko vrsta: prema uzroku, prema obliku, prema broju, prema djelovanju sile, prema pomicanju ulomaka, prema položaju ulomaka i prema vrsti sile.“

Prema uzroku mogu biti traumatski, spontani i stresni prijelomi. Traumatski prijelom nastaje prilikom djelovanja vanjske jače sile, spontani prijelom nastaje zbog povećane krhkosti kostiju koje su uzrokovane bolestima (karcinom, degenerativne bolesti kostiju). Dok stresni prijelomi nastaju zbog zamora kostiju uslijed njihovog dužeg naprezanja.

„Prema obliku prijelomi se dijele na linearne prijelome koji mogu biti poprečni i kosi. Komunitivni prijelomi su prijelomi gdje postoji veći broj ulomaka. Zatim postoje još prijelomi s defektom kada se otrgne dio kosti i prijelom tzv. zelene grančice kada je tijekom kosti samo djelomično prekinut“ (11).

Jednostruki i višestruki prijelomi su prijelomi prema broju. Također postoje indirektni i direktni prijelomi zbog djelovanja određene sile. Zbog različite vrste sile može doći do različitih prijeloma. „Uslijed udara, prijelome uslijed savijanja, spiralne prijelome, torzijske prijelome, kominucijske prijelome koji su uzrokovani djelovanjem izravne sile vrlo jakog intenziteta i impresijske prijelome koji nastaju ako sila izravno djeluje na ravne kosti i tom prilikom nastaju ograničeni prijelomi“ (11).

#### 2.1.7. Prijelom kostiju šake

##### 2.1.7.1. Uzroci prijeloma kostiju šake

Većina prijeloma šake rezultat je izravnog udarca, pada ili pucanja, ozljeda u sportu, nagnječenja, prometnih nesreća, padova sa visina (4). Običajni obrasci loma odražavaju se sekundarno na anatomiju i silu deformacije osjetljivih dijelova kostiju. Pri pregledu pacijenta važno je pogledati mjesto gdje je djelovala sila prilikom udarca. Pregledavamo kožu, traže se otekline ili hematomi, provjerava se funkcija tetiva, zglobova i ligamenata te važnosti stabilnosti neurocirkulacijskog sustava (4).

#### 2.1.8. Prijelom metakarpalnih kostiju

Možemo podijeliti na prijelom baze, osovine, glave i vrata. Razlikujemo otvorene i zatvorene prijelome te jednostavne i složene (5).

##### 2.1.8.1. Prijelom baze metakarpalne kosti

Nastaje kod aksijalnog opterećenja zgloba ruke u fleksiji zapešća i ekstenziji lakta. Eponimi „Baby Bennett fractures“ ili obrnuti Bennett prijelom je naziv koji se često koristi za opis intraartikularne baze malog prsta metakarpalnog prijeloma. S radiološkog aspekta peta metakarpalna baza je stabilan fragment ili Bennettov fragment, a stabiliziran je intermetakarpalnim ligamentom, koji ga povezuje sa metakarpalom bazom prstenjaka. Budući da se radi o intraartikularnom prijelomu preporučuje se kirurško fiksiranje za vraćanje zglobne površine na odgovarajuću poziciju kako bi se spriječio posttraumatski artritis (4).

##### 2.1.8.2. Prijelom metakarpalne osovine

Javljuju se izolirane, obično su stabilne posebno u središnjem dijelu prstiju, zahvaljujući metakarpalnim ligamentima. Stoga se često liječi konzervativno. Događaju se nakon udarca tupim predmetom, na primjer palicom, loptom, kacigom.

Prijelomi metakarpalne osovine manje su tolerantni na angulaciju. Angulacija je obično dorzalna i prihvatljiva je do 10 stupnjeva gradirajući prema 30 stupnjeva (4).

#### 2.1.8.3. Prijelom metakarpalne glave

Neuobičajeni je prijelom ali može uzrokovati ozbiljne probleme. Zglobna podudarnost važna je za optimalno metakarpofalangelanu funkciju zglobova, uključujući hvatanje i manipulaciju, kao i minimiziranje mogućnosti nastajanja artritisa. Alvuzivni prijelomi mogu uključivati i kolateralne ligamente što dovodi do nestabilnosti zgloba (4).

#### 2.1.8.4. Prijelom metakarpalnih vratova

Obično su rezultat djelovanja izravne aksijalne sile, uzrokujući neuspjeh deformacije volarnog korijena. Obično se naziva „boksачki lom“. Prihvatljiva angulacija kreće se od 10 do 40 stupnjeva (4).

#### 2.1.9. Mehanizam nastanka ozljede

„Prijelomi metakarpalnih kostiju najčešće nastaju zbog pada na ispruženu ruku ili stisnutu šaku, ali mogu biti i posljedica izravnog udarca, prisilne i nagle rotacije šake. U dječjoj dobi najčešće su posljedica padova i izravnih udaraca. Direktni udarac u dorzum šake najčešće uzrokuje transverzalne prijelome te ovisno o jačini udarca, različite stupnjeve komunikacije između ulomaka“ (2). Bennetov prijelom javlja se kod hiperekstenzije i ekstremne abdukcije. Kod njega može doći do prijeloma prednjeg dijela zglobne čahure što za posljedicu može imati subluksaciju zgloba, rjeđe luksaciju (2).

#### 3.1.10. Znakovi i simptomi

Najčešće dolazi do pojave otekline, ograničenosti pokreta, bolnosti, krepitacija ili deformacije šake. Kod Bennetovog prijeloma dolazi do pojave boli nestabilnosti zgloba i oslabljenog pincetovog hvata. Također se još javljaju otekline, deformacije i krepitacije oko baze palca (2).

#### 2.1.11. Dijagnostika prijeloma metakarpalne kosti

Konačna dijagnoza uvijek se postavlja dobivenih podataka na osnovi rendgenskog snimka. Ponekada u rijetkim slučajevima je potreban MR i CT (2).

### 2.1.12. Prijelom prstiju šake

Prijelomi falangi mogu se podijeliti na prijelomi baze, osovine i kondilarni prijelom. Slično prijelomima metakarpalnih kostiju i oni se liječe konzervativno zatvorenom redukcijom i imobilizacijom samo ukoliko je došlo do minimalnog pomicanja. Rijetkost je da prijelom falangi zahtjeva imobilizaciju dužu od tri tjedna. Ovisno o mjestu prijeloma falangi, kod proksimalnog i distalnog prijeloma falanga može biti nestabilna te zahtjeva operativnu fiksaciju. Mehanizam ozljede može predvidjeti karakteristike prijeloma. Kod pada na šaku tipični su transverzalni prijelomi, dok kod uvrtnja se mogu pojaviti torzije ili kutne deformacije što rezultira kosim ili spiralnim prijelomom (5).

### 3.1.11. Prijelom proksimalne i distalne osovine falange

Stabilni, izvan zglobni prijelomi se mogu liječiti konzervativno i imobilizacijom. Nestabilni ili pomaknuti prijelom liječi se kirurškim zahvatom (5).

#### 3.1.11.1. Intraartikularni prijelom: bazni i kondilarni tipovi prijeloma

Većina zglobnih prijeloma koji uključuju proksimalni interfalangealni (PIP) zglob i distalni interfalangealni (DIP) zglobova trebaju su liječiti operativno zbog sprječavanja posttraumatskog artritisa. Kirurškom fiksacijom trebalo bi se usmjeriti na smanjivanje zglobne površine, obnavljanje zglobne podudarnosti te rana poslije operacijska aktivnost zglobova (5).

#### 2.1.12.1. Mehanizam nastanka ozljede

Prijelom falangi nastaje djelovanjem izravne sile na određenom području prsta, ali prijelom se može dogoditi i djelovanjem neizravne sile. Oblik prijeloma određuje snaga i način na koji je djelovala vanjska sila (2).

#### 2.1.12.2. Znakovi i simptomi

Prijelom karakteriziraju bol, oteklina, patološka pokretljivost, nestabilnost i sama deformacija prsta. „Diferencijalnu dijagnozu čine dislokacije, rupturi ligamenata te laceracije i avulzije tetiva“ (2).

#### 2.1.12.3. Dijagnostika

RTG-om se postavlja konačna dijagnoza prijeloma falange.

#### 2.1.12.4. Komplikacije prijeloma falangi

Najčešće komplikacije koje se javljaju su angulacijske i rotacijske deformacije i poremećaj funkcije šake. Vrlo je važno nakon liječenja započeti sa što ranijom fizikalnom terapijom (2).

### 2.1.13. Opis prijeloma prstiju šake i zapešća

Kost	Lokalizacija prijelom	Oblici prijeloma	Dislokacija
Kosti zapešća	BAZA GLAVA TIJELO	Transverzalni Kosi Spiralni Kominutivni Avulzijski	Po: osovini, dužini, rotaciji
Proksimalna falanga			
Srednja falanga			
Distalna falanga			

Tablica 1 Prikaz prijeloma prstiju šake i kosti zapešća  
Izvor: Autor

Mehanizam ozljede može dati informacije o nastanku prijeloma. Detaljnim pregledom se pregledavaju meka tkiva kako bi se osigurali da nije došlo do otvorenog prijeloma jer se takvi prijelomi moraju tretirati brže od zatvorenog prijeloma. Ne manifestira se svaki prijelom tako da dovodi do deformacije šake. Prije nego se utvrdi konačna dijagnoza provodi se imobilizacija bez obzira da li je došlo do prijeloma ili nije. Korištenjem hladnih obloga reducira se bol bez ugrožavanja krvožilnog sustava (4).

### 2.1.14. Pretrage kod ozljede šake

„Ovisno o ozljedi i što nastojimo vidjeti, biramo između radiografije, kompjutorske tomografije, ultrazvuka, magnetske rezonance, fluoroskopije i artrografije“ (1).

Najčešći izbor pretrage kod ozljede šake je radiografija. S takvom pretragom najlakše je uočiti frakturu i njezinu lokalizaciju. „Standardne su snimke dorzopalmarne i lateralne projekcije šake.“ (1) Prilikom izbora standardne projekcije mogu se vidjeti frakture distalnog radijusa i ulne te također metakarpalnih kostiju i falangi. Ukoliko se frakture teže vide moguće je napraviti CT (kompjuterska tomografija) s kojim se također osim kostiju prikazuje meke strukture. Izborom CT-a kao pretrage utvrđivanja frakture ne utvrđuje se samo fraktura nego i opseg ozljede. Mogu se utvrditi sublukacijske i lukacijske ozljede ručnog zgloba te rupture velikih tetiva i hrskavičnih fragmenata (1).

#### 2.1.15. Metode liječenja prijeloma metakarpalnih kostiju i falangi

Postoje dvije vrste liječenja prijeloma a to su konzervativne i kirurške metode.

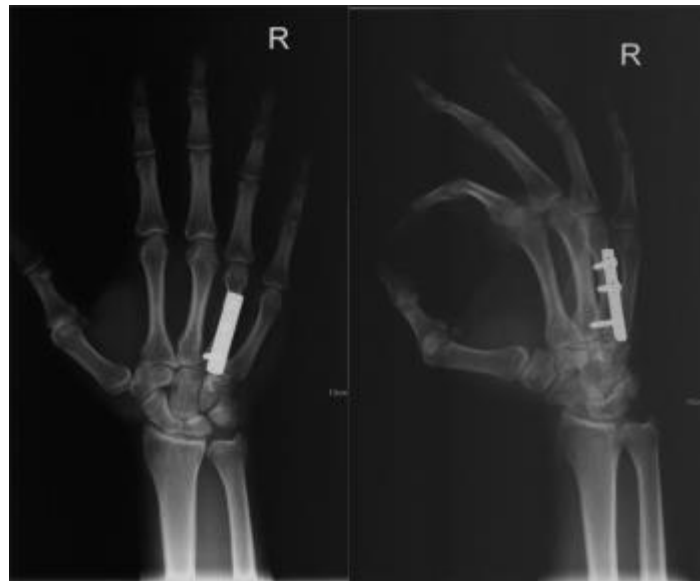##### 2.1.15.1. Konzervativno liječenje

Prema Bohleru postoje tri načela liječenja: repozicija, rehabilitacija i retencija. Imobilizacijom postizemo fiksiranje ozlijeđenog mjesta te mirovanjem tog dijela tijela pa se time smanjuje bol nastala ozljedom šake. Imobiliziraju se uvijek dva susjedan zgloba. Repozicija je česta pojava prilikom koje liječnik na mjestu prijeloma ulomka koji se pomjerio vraća ulomak u njegov optimalni položaj. Bitno je to napraviti u što kraćem vremenskom roku jer ako se ne napravi odmah dolazi do edema što otežava repoziciju ulomka. U konzervativno liječenje spada: „imobilizacija traumatiziranog uda kad nije došlo do pomaka ulomaka, manualna repozicija ulomaka i imobilizacija uda, kožna trakcija (ekstenzija) slomljene kosti, koštana trakcija (ekstenzija) slomljene kosti, kombinirani tipovi kožne i koštane trakcije“ (11). Negativne strane konzervativnog liječenja su duža hospitalizacija, češće radiološke pretrage te vremenska dužina nošenja gipsanog zavoja jer može doći do atrofije mišića te pojave dekubitusa i kontrakture zglobova (11).

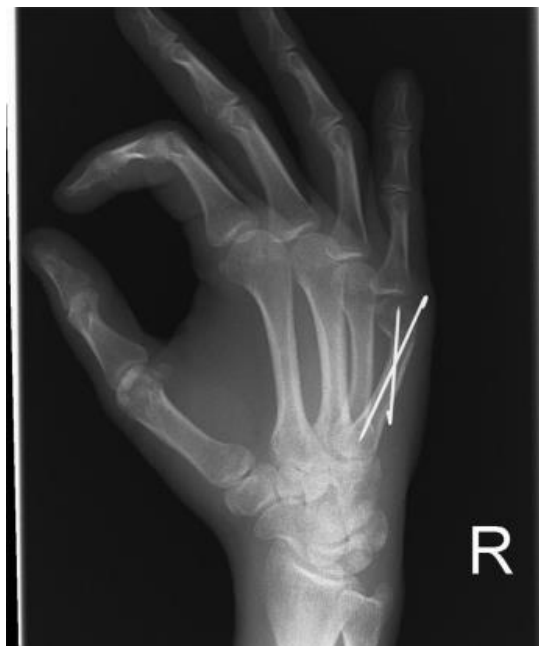##### 2.1.15.2. Kirurško liječenje

Podrazumijeva se osteosinteza kojom se kirurškim načinom spajaju i učvršćuju fragmenti kosti. Osteosinteza pruža „mogućnost točnog namještanja prijeloma, zadržavanje položaja fragmenata dok ne srastu čvrstim kalusom i mogućnost rane rehabilitacije“ (10). Postoje dvije vrste osteosinteze: unutrašnja i vanjska. Unutrašnja osteosinteza može biti unutar kosti ili na kost i uvijek je stabilna (spongiozni vijci i

pločice). Vanjska fiksacija podrazumijeva fiksatore koji stabiliziraju prijelom kosti s vanjske strane kože (10). „Intramedularna osteosinteza, Kirschnerovom žicom i Rushovim čavlom spada u nestabilnu osteosintezu“ (11).



Slika 10 Prikaz unutarnje osteosinteze sa pločicama i vijcima  
Izvor: <https://www.akromion.hr/usluge/ortopedija/saka/prijelomi-kostiju-u-podrucju-sake/>



Slika 11 Prikaz fiksacije pete metakarpalne kosti sa kirschnerovim žicama  
Izvor: <https://www.akromion.hr/usluge/ortopedija/saka/prijelomi-kostiju-u-podrucju-sake/>

### 2.1.15.3. Indikacije za kirurško liječenje

1. „Lomovi dijafize dugih cjevastih kostiju
2. Intraartikularni te djelomično artikularni lomovi



3. Ekstraartikularnimetafizarni lomovi
4. Lomovi udruženi s oštećenjem živaca
5. Lomovi udruženi s oštećenjem krvnih žila
6. Kosi, poprečni lomovi
7. Lomovi sa slobodnim trokutastim ulomkom
8. Kompleksni lomovi
9. Otvoreni lomovi
10. Amputacije dijelova ekstremiteta“ (11).

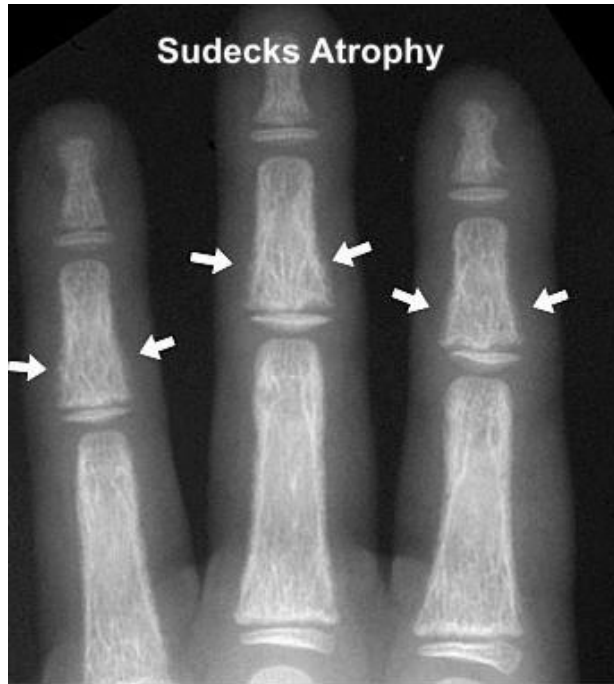#### 2.1.16. Komplikacije liječenja

Komplikacije se mogu javiti i kod konzervativnog i kirurškog liječenja metakarpalnih i falangealnih prijelom. Ishodi liječenja su bolji kod sportaša nego kod većine populacije s obzirom da su prosjeku mlađi i sveukupno zdraviji. Najčešće komplikacije kod takvih prijeloma su ukočenost, pogrešno spajanje, odgođeno zarastanje i artroza dok infekcija i problemi sa zarastanjem rane se mogu javiti kod bilo kojeg operacijskog zahvata. Najbolji način sprječavanja ukočenosti je poticanje na što ranije pokretanje šake. Odgođeno zarastanje je često atrofično a povezano je najčešće sa ozljedom mekog tkiva, gubitkom kosti ili infekcijom. Bol na mjestu prijeloma također može biti prisutna i do godinu dana. Radiološki snimak šake najčešće će pokazati zaraslu kost u roku od 4 mjeseca. Proksimalne deformacije teže se podnose za razliku od distalnih deformacija. Deformacije se liječe korektivnom osteotomijom (4,9).

#### 2.1.17. Komplikacije konzervativnog liječenja prijeloma

##### 2.1.17.1. Sudeckova distrofija

Komplikacija koja najčešće zahvaća kosti ekstremiteta ali može zahvatiti i meka tkiva. Pojavljuje se kao jaka bol te pojava promjene na koži i kostima. Sudeckova distrofija pojavljuje se kroz tri stadija. U prvom stadiju dolazi do pojave boli tijekom pokretanja ekstermiteta, koža je topla dolazi do pojave pojačanog rasta noktiju i dlaka. Ukoliko prvi stadij traje više od tri mjeseca dolazi do pogoršanja bolesti i prelaska u drugi stadij u kojem se događaju velike distrofične promjene: pojava edema i sjajne kože. U zadnjem stadiju dolazi i do atrofije mišića koja naposljetku dovodi do trajne invalidnosti (11).



Slika 12 Prikaz Sudeckove distrofije

Izvor: <https://samarpanphysioclinic.com/2018/04/10/sudecks-dystrophy/>

#### 2.1.18. Postoperativni pokreti i terapija

Cilj liječenja prijeloma šake je ponovna uspostava funkcija šake te postizanje bezbolne pokretljivosti i vraćanje snage šake. Prilikom planiranja rehabilitacije šake potrebno je utvrditi kada je potrebno započeti terapiju, učestalost vježbi. Prilikom prijeloma potrebno je ozlijeđenu šaku što prije osposobiti za kretanje jer pokretljivost sprječava ukočenost zglobova (3).

### 3. CILJ ISTRAŽIVANJA

Cilj ovog završnog rada i istraživanja je prikazati učestalost prijeloma zapešća i prstiju šake.

Cilj je istražiti:

- a) koliko je pacijenata bilo u razdoblju od 2000. do 2021. godine koji su se liječili pod dijagnozama od S62 do S62.8
- b) koja je životna dob najviše zastupljena kod dijagnoza od S62 do S62.8
- c) koji je spol najviše zastupljen kod dijagnoza S62 do S62.8
- d) koja je vrsta liječenja više zastupljenije (operativno liječenje ili konzervativno liječenje)

## **4. ISPITANICI I METODE**

U istraživanju se koristilo retrospektivno istraživanje i prikupljanje podataka.

### **4.1. Ispitanici**

Ispitanici su osobe u dobi od 0-100 godina života koji su zapremljeni hitnim prijemom, operirani su u Općoj bolnici Pula ili su pušteni na konzervativno liječenje doma. U razdoblju od 2000. godine do 2021. godine pod dijagnozama od S62 – S62.8.

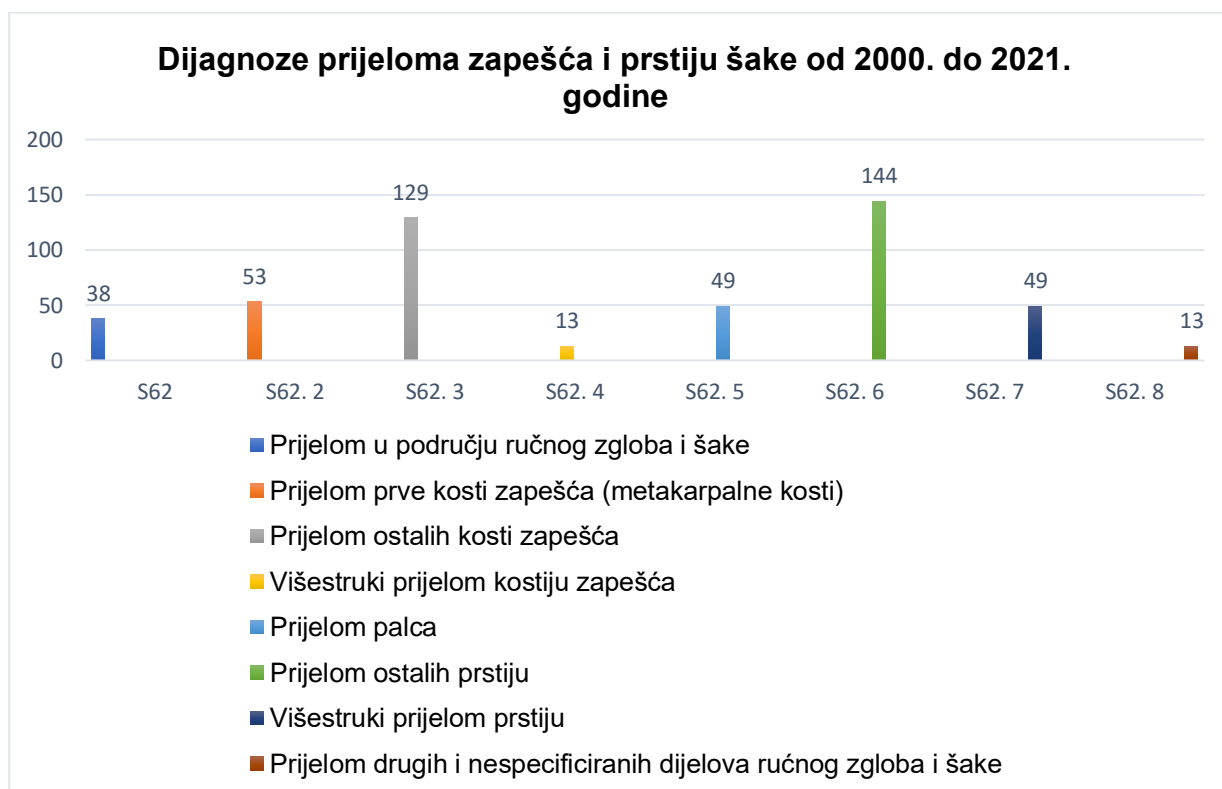
### **4.2. Metode prikupljanja podataka**

Podatci o broju pacijenata, spolu i dobi preuzeti su iz povijesti bolničkog informatičkog sustava (BIS-a).

## 5. REZULTATI

U općoj bolnici Pula u razdoblju od 2000. do 2021. hospitalizirano je sveukupno 488 pacijenata sa dijagnozama:

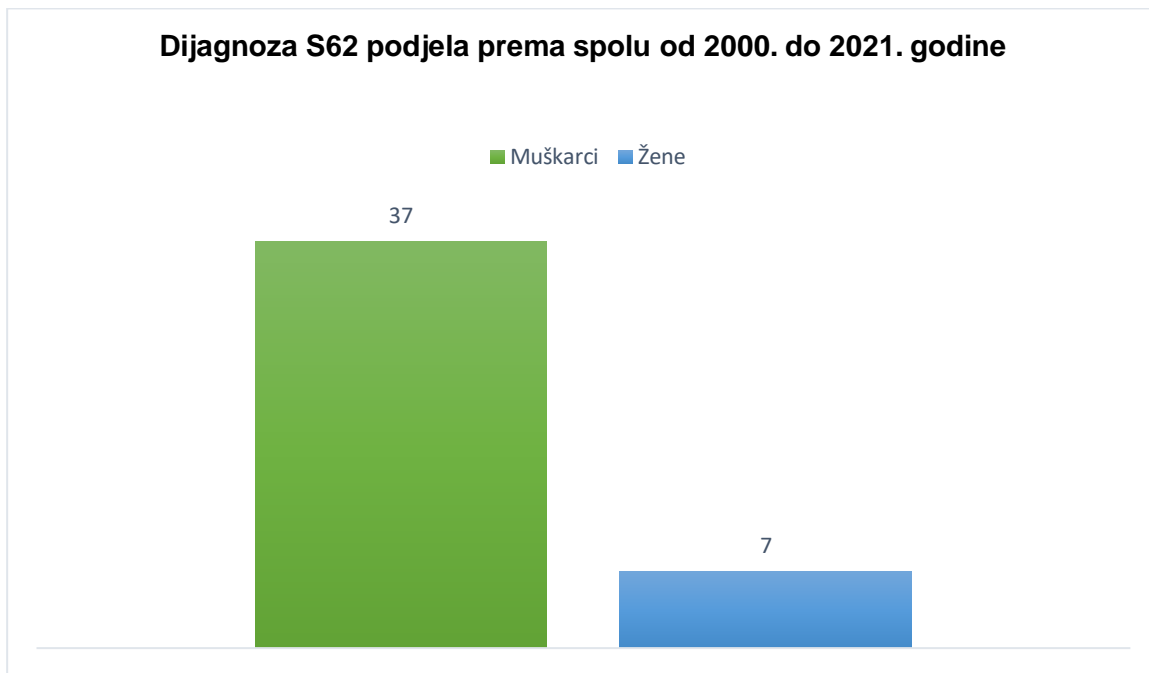
- a) S62. Prijelom u području ručnog zgloba i šake
- b) S62.2 Prijelom prve kosti zapešća (metakarpalne kosti)
- c) S62.3 Prijelom ostalih kostiju zapešća
- d) S62.4 Višestruki prijelomi kostiju zapešća
- e) S62.5 Prijelom palca
- f) S62.6 Prijelom ostalih prstiju
- g) S62.7 Višestruki prijelomi prstiju
- h) S62.8 Prijelom drugih i nespecificiranih dijelova ručnog zgloba i šake



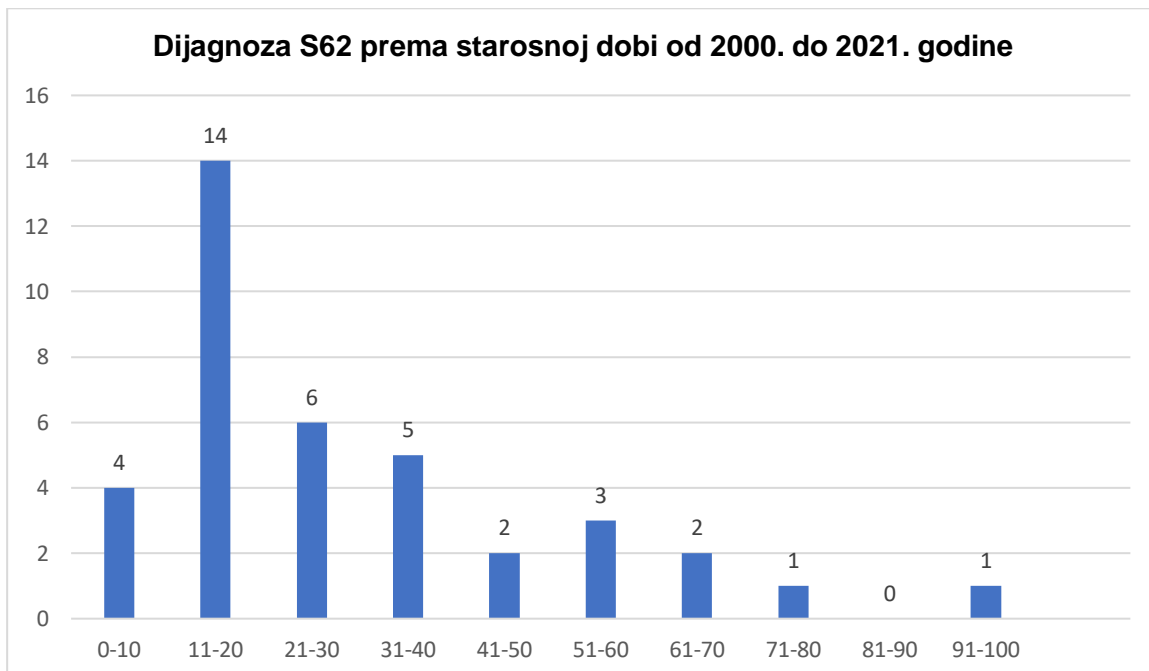
Slika 13 Prikaz dijagnoza prijeloma zapešća i prstiju šake (od S62 do S62.8) u razdoblju od 2000. do 2021. godine  
Izvor: Autor

Slijedi prikaz podjele dijagnoza po spolu i starosnoj dobi pacijenata.

## 5.1. S62 Prijelom u području ručnog zgloba i šake

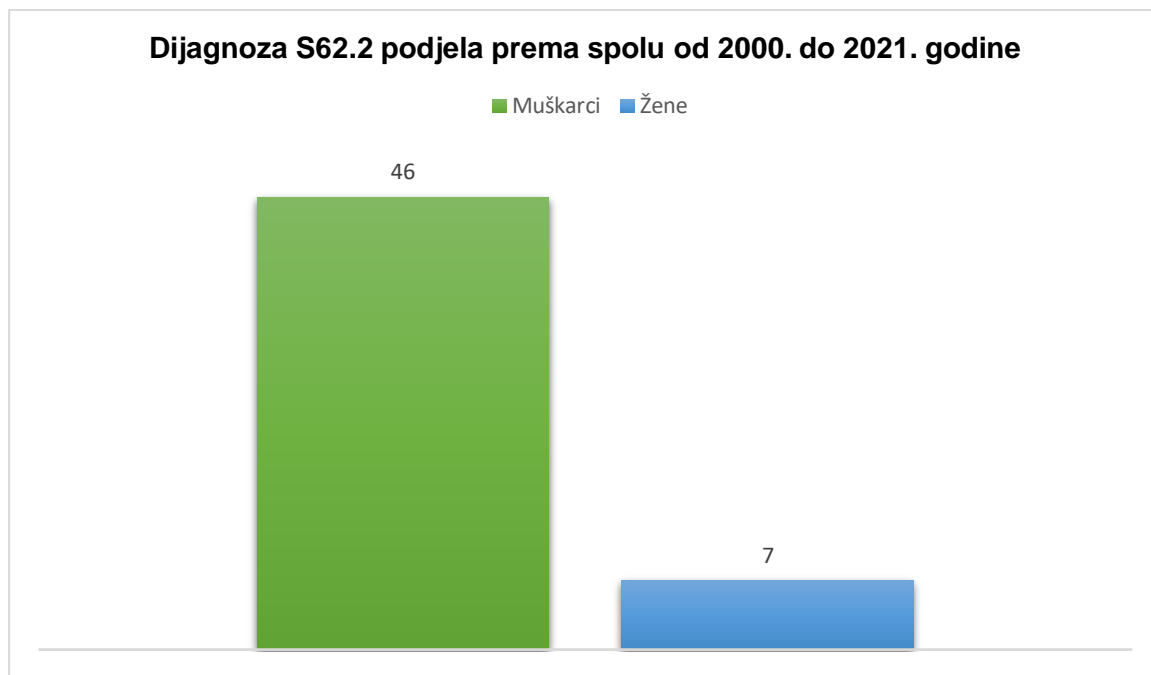


Slika 14 Prikaz dijagnoze S62 prema spolu u razdoblju od 2000. do 2021. godine  
Izvor: Autor

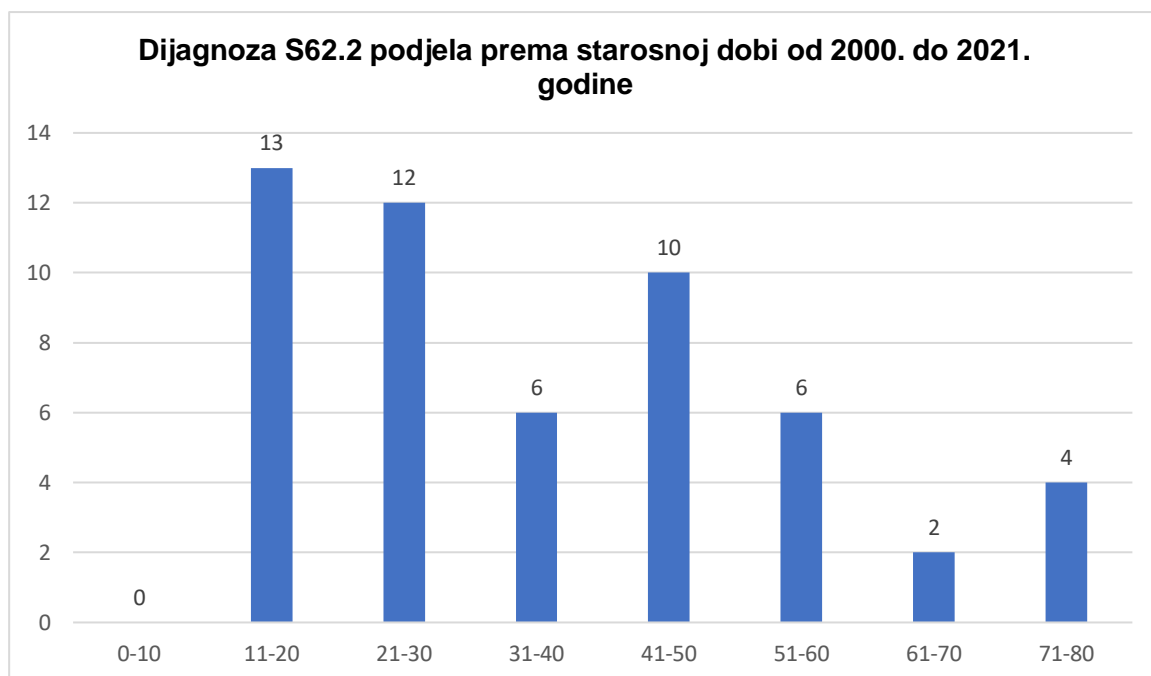


Slika 15 Prikaz dijagnoze S62 prema starosnoj dobi u razdoblju od 2000. do 2021. godine  
Izvor: Autor

## 5.2. S62.2 Prijelom prve kosti zapešća (metakarpalne kosti)

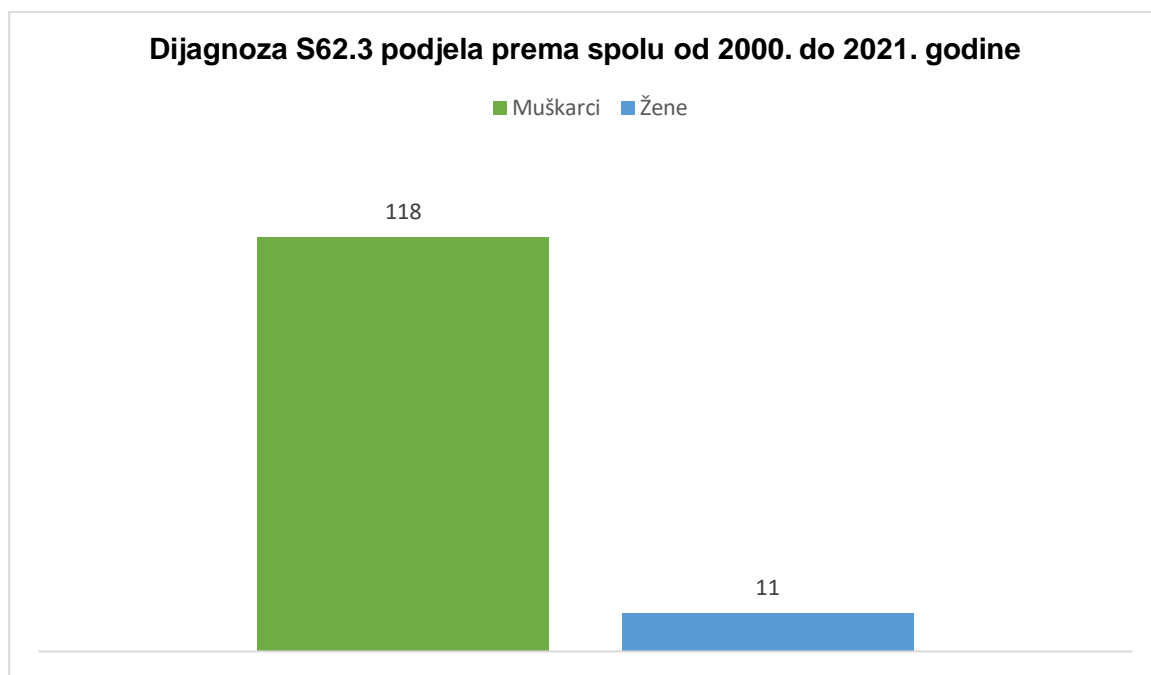


Slika 16 Prikaz dijagnoze S62.2 prema spolu u razdoblju od 2000. do 2021. godine  
Izvor: Autor

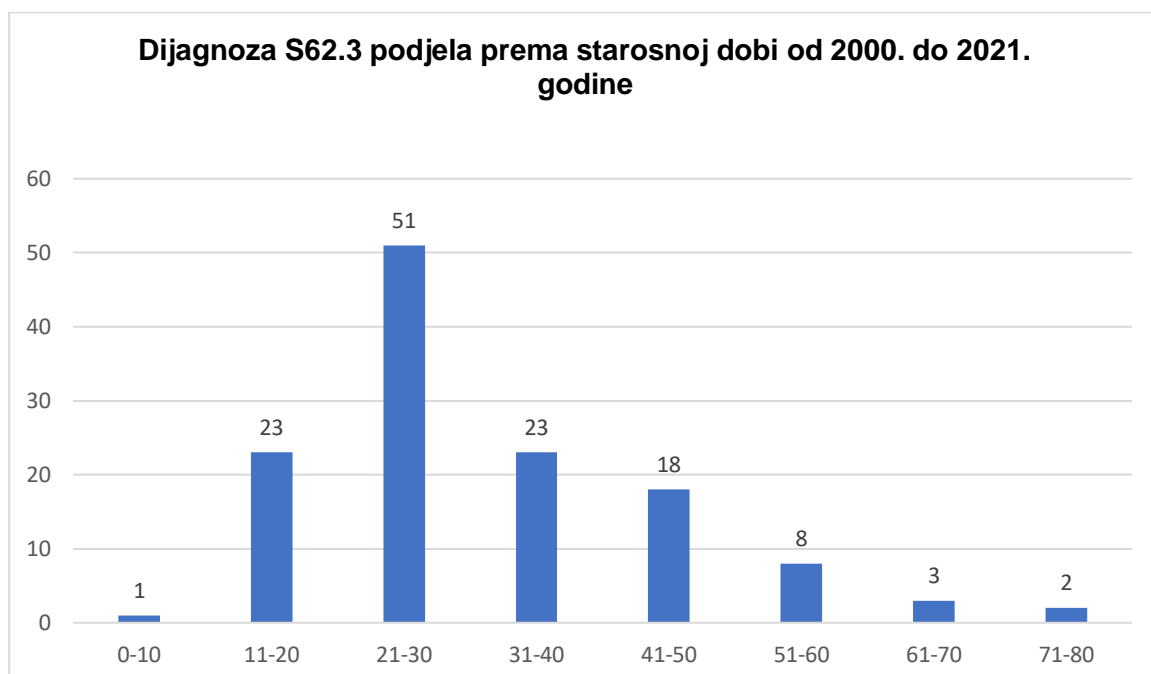


Slika 17 Prikaz dijagnoze S62.2 prema starosnoj dobi u razdoblju od 2000. do 2021. godine  
Izvor: Autor

### 5.3. S62.3 Prijelom ostalih kostiju zapešća



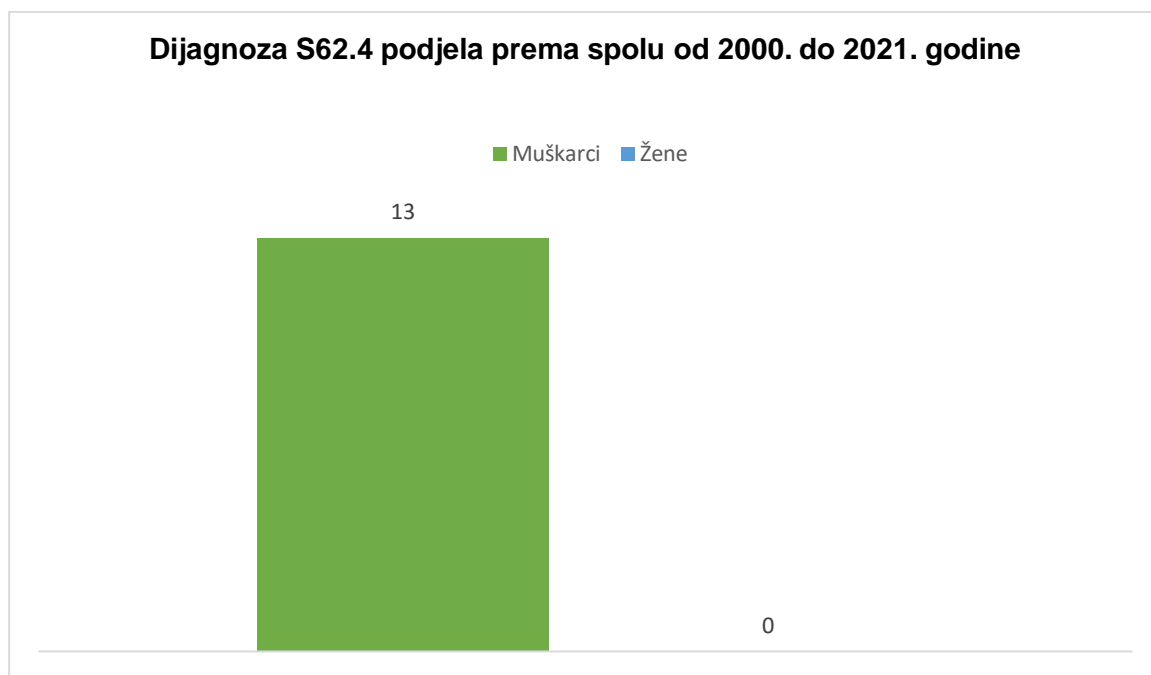
Slika 18 Prikaz dijagnoze S62.3 prema spolu u razdoblju od 2000. do 2021. godine  
Izvor: Autor



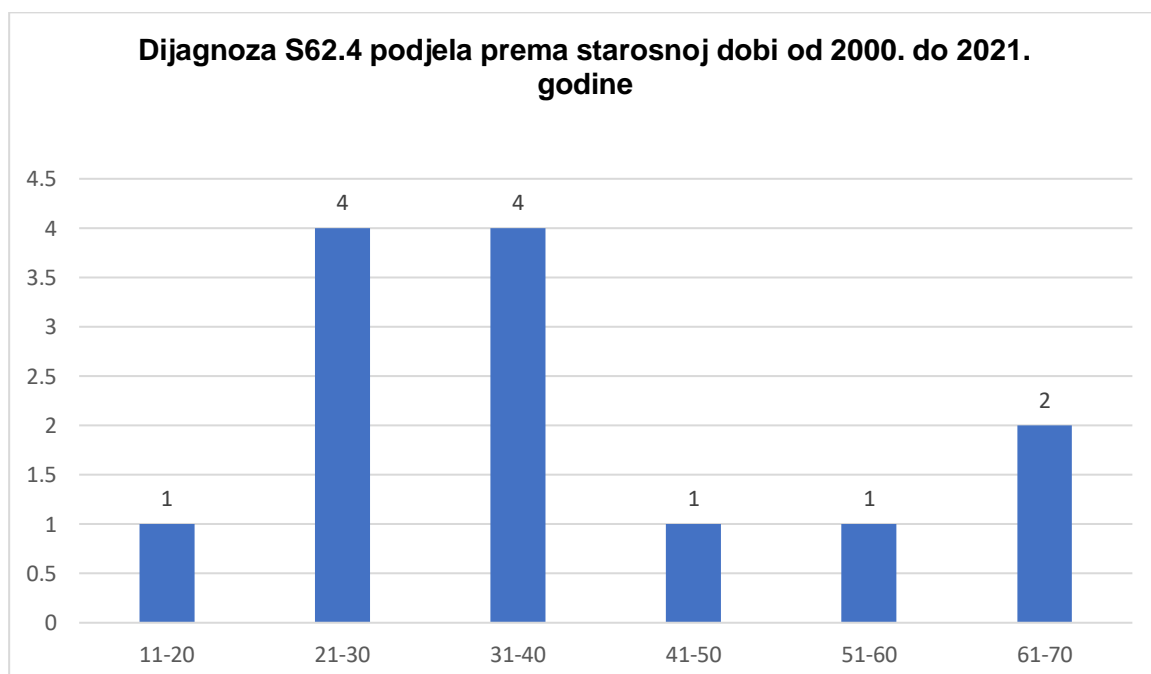
Slika 19 Prikaz dijagnoze S62.3 prema starosnoj dobi u razdoblju od 2000. do 2021. godine  
Izvor: Autor



#### 5.4. S62.4 Višestruki prijelom kostiju zapešća

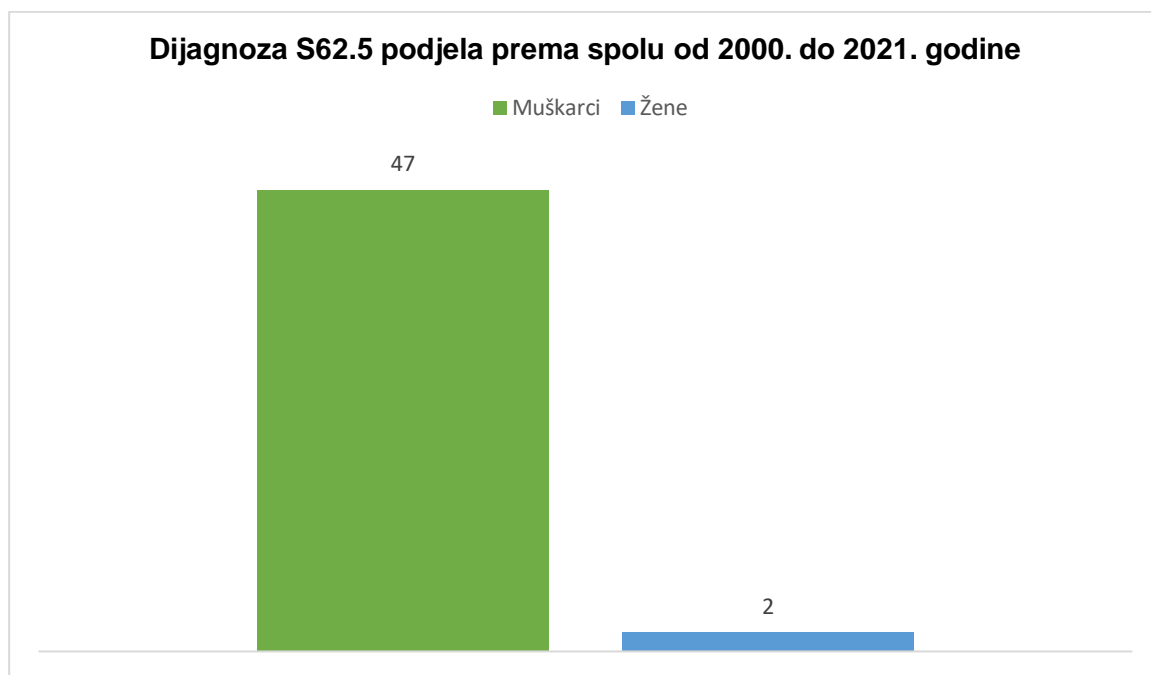


Slika 20 Prikaz dijagnoze S62.4 prema spolu u razdoblju od 2000. do 2021. godine  
Izvor: Autor

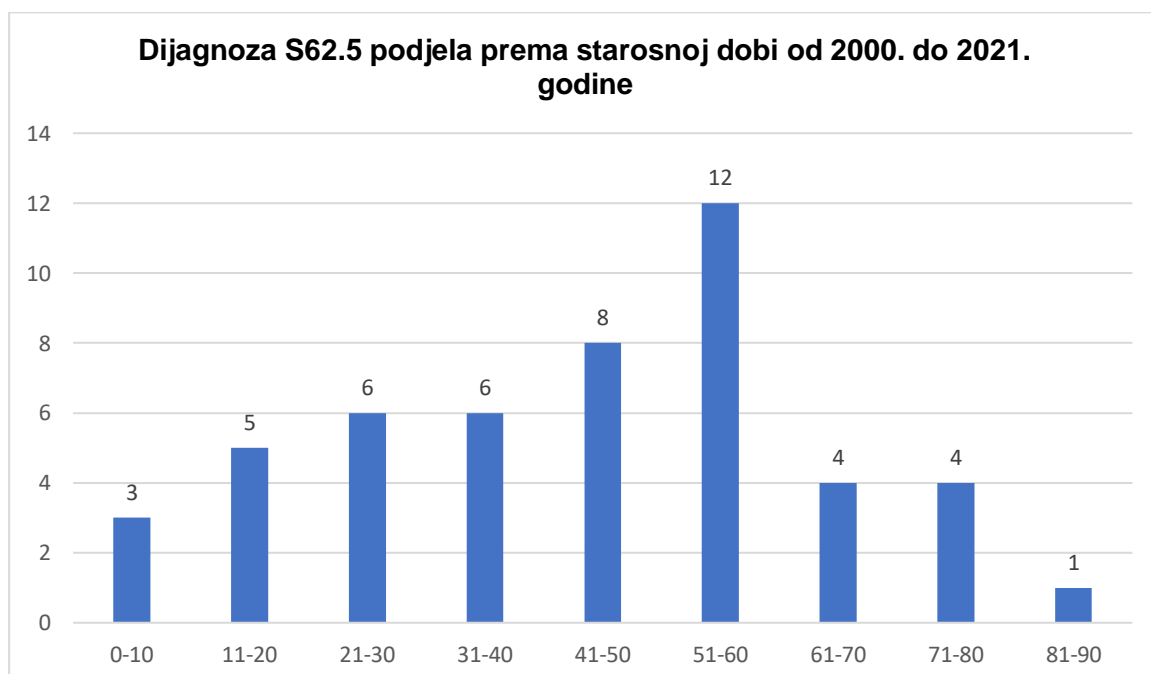


Slika 21 Prikaz dijagnoze S62.4 prema starosnoj dobi u razdoblju od 2000. do 2021. godine  
Izvor: Autor

## 5.5. S62.5 Prijelom palca

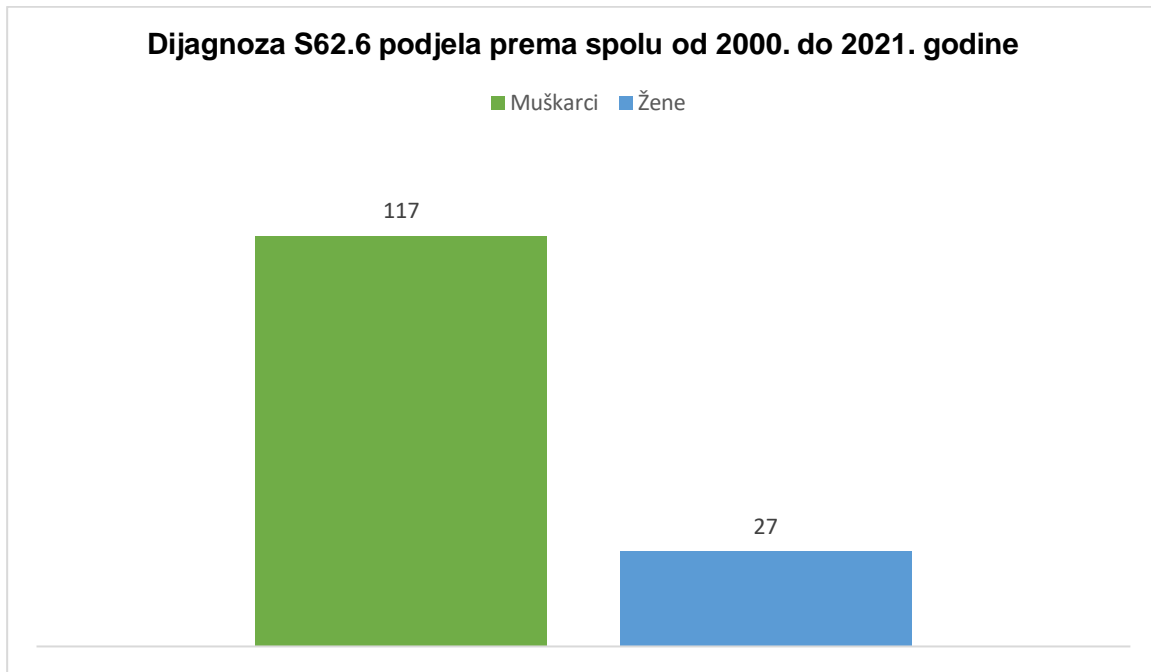


Slika 22 Prikaz dijagnoze S62.5 prema spolu u razdoblju od 2000. do 2021. godine  
Izvor: Autor

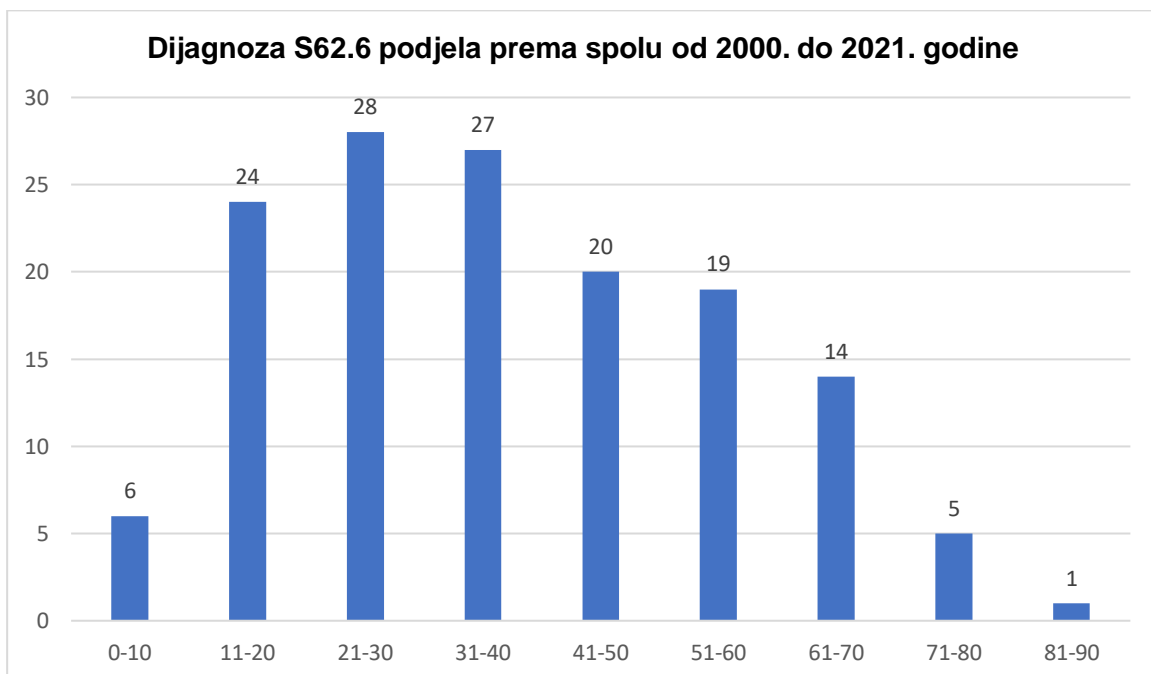


Slika 23 Prikaz dijagnoze S62.5 prema starosnoj dobi u razdoblju od 2000. do 2021. godine  
Izvor: Autor

## 5.6. S62.6 Prijelom ostalih prstiju

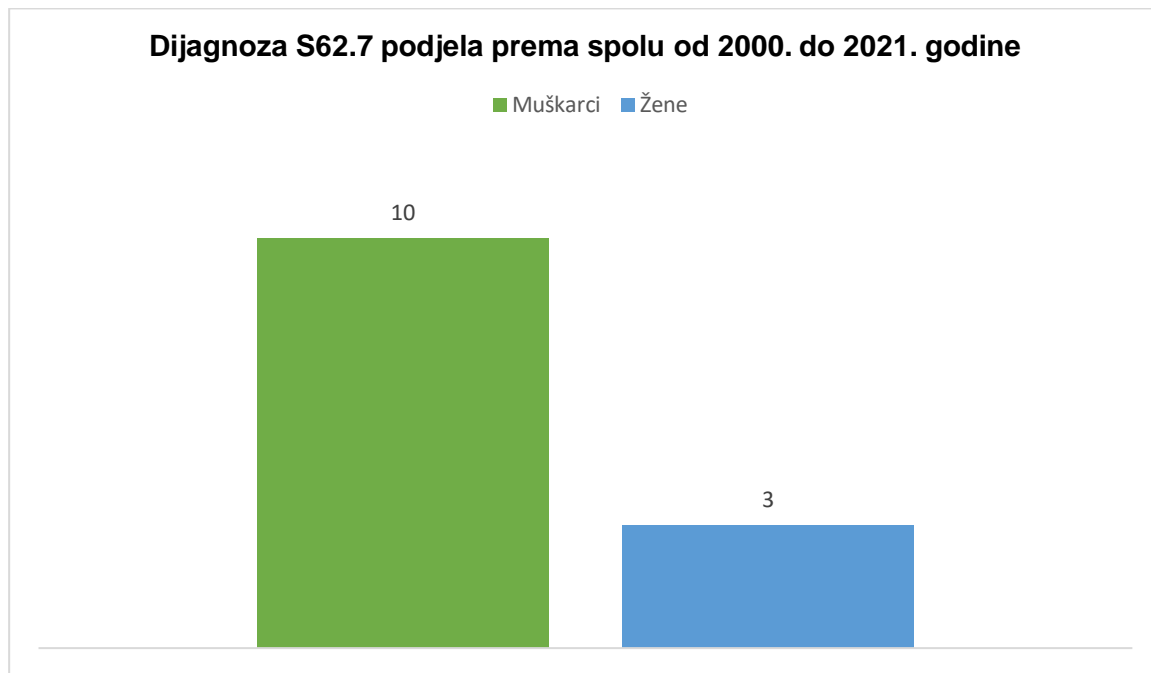


Slika 24 Prikaz dijagnoze S62.6 prema spolu u razdoblju od 2000. do 2021. godine  
Izvor: Autor

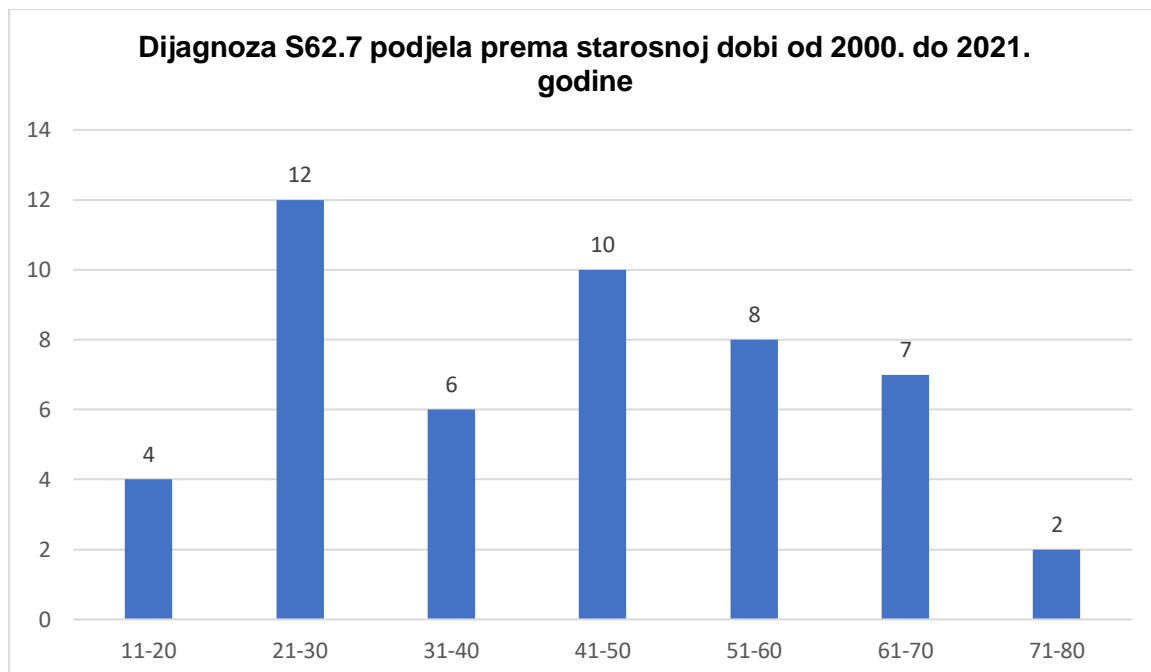


Slika 25 Prikaz dijagnoze S62.6 prema starosnoj dobi u razdoblju od 2000. do 2021. godine  
Izvor: Autor

## 5.7. S62.7 Višestruki prijelom prstiju

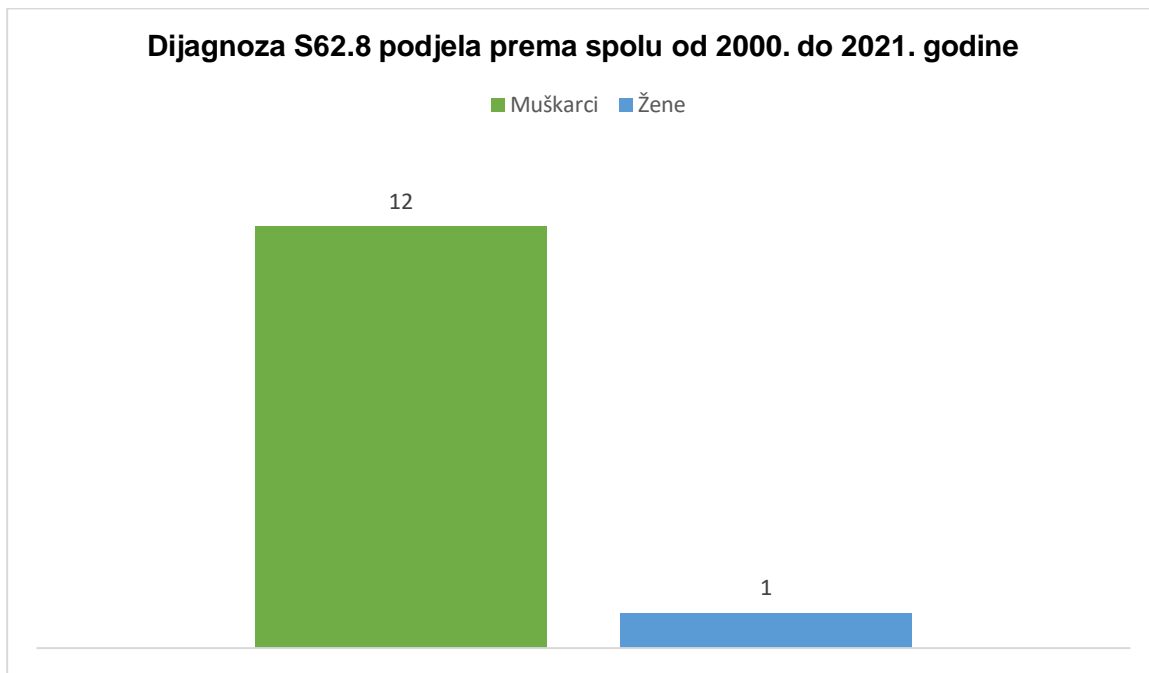


Slika 26 Prikaz dijagnoze S62.7 prema spolu u razdoblju od 2000. do 2021. godine  
Izvor: Autor

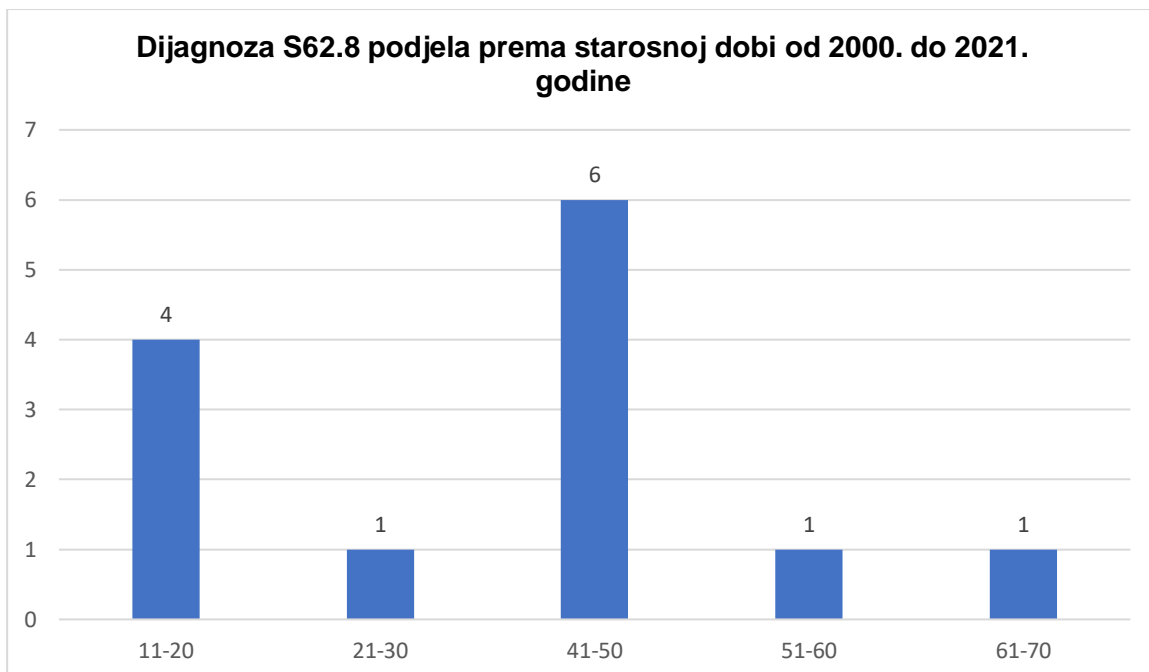


Slika 27 Prikaz dijagnoze S62.7 prema starosnoj dobi u razdoblju od 2000. do 2021. godine  
Izvor: Autor

## 5.8. S62.8 Prijelom drugih i nespecificiranih dijelova ručnog zgloba i šake

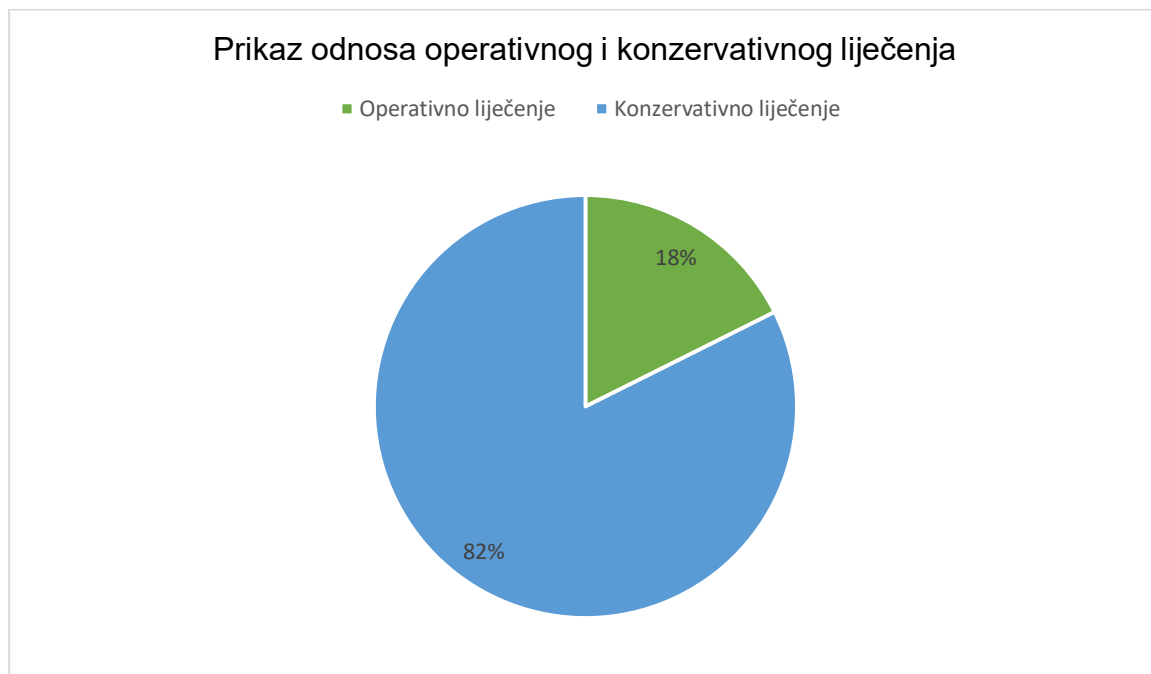


Slika 28 Prikaz dijagnoze S62. 8 prema spolu u razdoblju od 2000. do 2021. godine  
Izvor: Autor



Slika 29 Prikaz dijagnoze S62.8 prema starosnoj dobi u razdoblju od 2000. do 2021. godine  
Izvor: Autor

## 5.9. Vrsta liječenja kod prijeloma zapešća i prstiju šake



Slika 30 Prikaz odnosa operacijskog i konzervativnog liječenja od 2000. do 2021. godine  
Izvor: Autor

## 6. RASPRAVA

Analize dobivenih podataka ovoga istraživanja prikazane su grafikonima. Rezultati prikazani na slici broj 13 utvrđeno je da je dijagnoza S62.6 (Prijelom ostalih prstiju šake) najviše zastupljena u razdoblju od 2000. do 2021. godine. Od 488 ispitanika 30% ispitanika je bilo sa dijagnozom S62.6. Od 144 ispitanika 117 ispitanika bili su muškarci, a 27 ispitanika bile su žene (slika 24). S obzirom na starosnu dob najviše su zastupljeni ispitanici od 21. do 30. godine, sveukupno 28 ispitanika (slika 25).

Druga najviše zastupljena dijagnoza od 2000. do 2021. godine je S62.3. Ukupno 129 ispitanika od broja 488, što bi činilo ukupno 26% (slika 13). Od 129 ispitanika ukupno je bilo 118 muškaraca, a 11 žena (slika 18). Prema starosnoj dobi najviše su bili zahvaćeni ispitanici od 21. do 30. godine sveukupno 51 ispitanik (slika 19).

Treća po redu zastupljenosti je dijagnoza S62.2 od 2000. do 2021. godine. Ukupno 11% ispitanika odnosno 53 ispitanika (slika 13). Od toga je 46 muškaraca, 7 žena (slika 16.). Po starosnoj dobi najviše su zahvaćeni od 11. do 20. godine (slika 17).

Četvrte po redu zastupljenosti od 2000. do 2021. godine su dijagnoze S62.5 i S62.7 (slika 13) 10% odnosno 49 ispitanika kod obje dijagnoze od ukupnog broja ispitanika. Prema podjeli spola kod dijagnoze S62.5 najviše je bilo muškaraca ukupno 47 ispitanika, a samo 2 ispitanika bile su žene (slika 22). Kod iste dijagnoze prema starosnoj dobi najviše ispitanika bilo je od 51. do 60. godine (slika 23.). Kod podjele prema spolu dijagnoze S62.7 također je najviše bilo muškaraca svega 43 ispitanika, a 6 ispitanika su bile žene (slika 26). Prema starosnoj dobi dijagnoza S62.7 najviše je bila zastupljena kod osoba od 21. do 30. godine (slika 27).

Peta po zastupljenosti je dijagnoza S62 sveukupno je bilo po 38 ispitanika odnosno 8% (slika 13). Od 2000. do 2021. godine prema podjeli spola muških ispitanika je bilo 37, a ženskih ispitanika 1 (slika 14). Kod starosne dobi najviše je bila zahvaćena dob od 11. do 20. godina (slika 15).

Najmanje zastupljene dijagnoze su S62.4 i S62.8 od 2000. do 2021. godine (slika 13.). Ukupno ih je bilo 13 ispitanika kod obje dijagnoze odnosno 2,5%. Podjela prema spolu kod dijagnoze S62.4 je činilo 13 muškaraca, dok žena kao ispitanika nije bilo (slika 20). Kod starosne dobi najviše su bila zahvaćene dobi od 21. do 30. i 31. do 40. godine

(slika 21). 12 muških ispitanika i 1 ženski ispitanik je bilo kod dijagnoze S62.8 (slika 28). Najčešća dob koja je bila zahvaćena je od 41. do 50. godine (slika 29)

U razdoblju od 2000. do 2021. godine na hitnom traktu Opće bolnice Pula zaprimljeno je 2769 pacijenta. Od toga je 488 ispitanika odnosno 18% zaprimljeno u bolnicu na kirurško liječenje, a 2281 ispitanika odnosno 82% je poslano kući na konzervativno liječenje (slika 30).



## 7. ZAKLJUČAK

Zaključci ovog istraživanja:

1. U Općoj bolnici Pula od 2000. do 2021. godine najčešća dijagnoza po MKB-u je S62.6 (Prijelom ostalih prstiju).
2. Kod prijeloma zapešća i prstiju šake većinom su zastupljeni muškarci.
3. Prijelom zapešća i prstiju šake (MKB-10 S62 – S62.8) najviše zahvaća dob od 11. do 60. godine.
4. S obzirom na hospitalizaciju pacijenata najviše je zastupljeno konzervativno liječenje čak 82% ispitanika se konzervativno liječilo kod kuće.

## 8. LITERATURA

Abbaci S. (2019). Rekonstrukcija složenih ozljeda šake [Online] Dostupno na: <https://urn.nsk.hr/urn:nbn:hr:105:320800>

Barišić B. (2015). Prijelom kostiju šake u djece [Online] Dostupno na: <https://repositorij.mef.unizg.hr/islandora/object/mef:568>

Boeckstyns E. H. M. (2020). Current methods, outcomes and challenges for the treatment of hand fractures [Online] Vol. 45(6) 547–559 Dostupno na: <https://www.mendeley.com/catalogue/1327496c-1e10-3442-b52d-b64e7b6e666c>

Cotterell I. i Richard M. (2015). Metacarpal and Phalangeal Fractures in Athletes [Online] Vol. 34 (1) 69-98 Dostupno na: <https://www.mendeley.com/catalogue/c786449f-5565-3340-bc63-1237e9246f09/#cited%20by-title>

Dean B. i Little C. (2011). Fractures of the metacarpals and phalanges [Online] Vol. 25 (1) 43-56 Dostupno na: <https://www.sciencedirect.com/science/article/abs/pii/S1877132710001557>

Ducan S., Saracevic C. i Kakinoki R. (2013). Biomechanics of the hand [Online] Vol. 29 (4) 483-492 Dostupno na: <https://www.mendeley.com/catalogue/949478da-5e90-39d7-a0a8-af1fdf349f36/>

Jukić I. (2015). Funkcionalna anatomija šake i biomehanika šake [Online] Dostupno na: <https://fizioterra.com/2015/01/03/funkcionalna-anatomija-i-biomehanika-sake/>

Kamenar J. (2016). Biomehanički model ljudske šake za rehabilitaciju pacijenata s parezom prstiju [Online] Dostupno na: <https://zir.nsk.hr/islandora/object/fsb%3A3572>

Kollitz K. i sur. (2013). Metacarpal Fractures: Treatment and Complications [Online] Vol. 9(1) 16-23 Dostupno na: <https://pubmed.ncbi.nlm.nih.gov/24570632/>

Labrović G. (2015.) Principi osteosinteze [Online] Dostupno na: <https://repositorij.mef.unizg.hr/islandora/object/mef:942>

Perišić D. (2019). Zbrinjavanje prijeloma i imobilizacija - specifičnosti sestrinske skrbi [Online] Dostupno na: <https://urn.nsk.hr/urn:nbn:hr:122:005120>

## Popis slika

Slika 1 Prikaz kostiju šake .....	3
Slika 2 Prikaz zglobova šake .....	4
Slika 3 Prikaz mišića šake .....	5
Slika 4 Terminalni pincetov hvat .....	5
Slika 5 Subterminalni pincetov hvat.....	6
Slika 6 Manevar sa ključem .....	6
Slika 7 "The chuck grip" .....	6
Slika 8 "The hook grip" .....	7
Slika 9 Položaj hvatanja snagom.....	7
Slika 10 Prikaz unutarnje osteosinteze sa pločicama i vijcima .....	15
Slika 11 Prikaz fiksacije pete metakarpalne kosti sa kirschnerovim žicama .....	15
Slika 12 Prikaz Sudeckove distrofije.....	17
Slika 13 Prikaz dijagnoza prijeloma zapešća i prsiju šake (od S62 do S62.8) u razdoblju od 2000. do 2021. godine.....	20
Slika 14 Prikaz dijagnoze S62 prema spolu u razdoblju od 2000. do 2021. godine..	21
Slika 15 Prikaz dijagnoze S62 prema starosnoj dobi u razdoblju od 2000. do 2021. godine.....	21
Slika 16 Prikaz dijagnoze S62.2 prema spolu u razdoblju od 2000. do 2021. godine .....	22
Slika 17 Prikaz dijagnoze S62.2 prema starosnoj dobi u razdoblju od 2000. do 2021. godine.....	22
Slika 18 Prikaz dijagnoze S62.3 prema spolu u razdoblju od 2000. do 2021. godine	23
Slika 19 Prikaz dijagnoze S62.3 prema starosnoj dobi u razdoblju od 2000. do 2021. godine.....	23
Slika 20 Prikaz dijagnoze S62.4 prema spolu u razdoblju od 2000. do 2021. godine	24

Slika 21 Prikaz dijagnoze S62.4 prema starosnoj dobi u razdoblju od 2000. do 2021. godine.....	24
Slika 22 Prikaz dijagnoze S62.5 prema spolu u razdoblju od 2000. do 2021. godine.....	25
Slika 23 Prikaz dijagnoze S62.5 prema starosnoj dobi u razdoblju od 2000. do 2021. godine.....	25
Slika 24 Prikaz dijagnoze S62.6 prema spolu u razdoblju od 2000. do 2021. godine.....	26
Slika 25 Prikaz dijagnoze S62.6 prema starosnoj dobi u razdoblju od 2000. do 2021. godine.....	26
Slika 26 Prikaz dijagnoze S62.7 prema spolu u razdoblju od 2000. do 2021. godine.....	27
Slika 27 Prikaz dijagnoze S62.7 prema starosnoj dobi u razdoblju od 2000. do 2021. godine.....	27
Slika 28 Prikaz dijagnoze S62. 8 prema spolu u razdoblju od 2000. do 2021. godine .....	28
Slika 29 Prikaz dijagnoze S62.8 prema starosnoj dobi u razdoblju od 2000. do 2021. godine.....	28
Slika 30 Prikaz odnosa operacijskog i konzervativnog liječenja od 2000. do 2021. godine.....	29

Popis tablica

Tablica 1 Prikaz prijeloma prstiju šake i kosti zapešća .....	13
---	----

## **SAŽETAK**

Cilj istraživanja: Prikazati ukupan broj ispitanika u razdoblju od 2000. do 2021. godine. Pod dijagnozama po MKB-u 10 (S62 do S62.8). Koji je omjer muškarac i žena koji su zahvaćeni pod tim dijagnozama te koja je starosna dob kod populacije sa prijelomom zapešća i prstiju šake. Koja metoda liječenja je najviše zastupljena kod liječenja prijeloma zapešća i prstiju šake, konzervativno ili operacijsko liječenje.

Ispitanici i metode: Prilikom provođenja istraživanja koristila se retrospektivna metoda istraživanja. Osobe koje su sudjelovale u ovom istraživanju su osobe po starosnoj dobi od 0. do 100. godine života koji su zaprimljeni na hitnom traktu i liječeni su operativno u Općoj bolnici Pula od 2000. do 2021. godine. Podatci koji su se koristili u ovome istraživanju preuzeti su iz povijesti bolesti pacijenata putem informatičkog bolničkog sustava (BIS).

Rezultati: Analizom dobivenih podataka iz razdoblja od 2000. do 2021. godine zaključeno je da dijagnoza S62.6 (Prijelom ostalih prstiju šake) je najviše zastupljena. Prevladavaju muškarci s obzirom na spol, a najviše su zastupljene osobe od 21. do 30. godine. Istraživanjem se pokazalo da od ukupnog broja primljenih na hitnom traktu je bilo konzervativnog liječenja, dok 488 ispitanika je bilo tretirano operabilno.

Zaključak: Prijelom zapešća i prstiju šake je dijagnoza koja se isključivo pokušava liječiti konzervativno. U svim dijagnozama od S62 do S62.8 prevladava muški spol te starosna dob od 11. do 30. godine.

**Ključne riječi:** prijelom zapešća, prijelom prstiju šake, starosna dob, spol, konzervativno liječenje, operativno liječenje

## **SUMMARY**

**Aim of the research:** To show the total number of respondents in the period from 2000 to 2021. Under diagnoses according to ICD 10 (S62 to S62.8). What is the ratio of men and women affected under these diagnoses, and what is the age in the population with fractures of the wrists and fingers. Which method of treatment is most common in the treatment of fractures of the wrists and fingers, conservative or surgical treatment.

**Subjects and methods:** A retrospective research method was used during the research. The persons who participated in this study were persons aged 0-100 who were admitted to the emergency department and were treated surgically at the Pula General Hospital from 2000 to 2021. The data used in this study were taken from patients' medical histories through the Hospital Information System (BIS).

**Results:** The analysis of the obtained data from the period from 2000 to 2021 concluded that the diagnosis of S62.6 (Fracture of the other fingers of the hand) is the most common. Men predominate in terms of gender, and the most represented are people aged 21-30. The study showed that of the total number admitted to the emergency department, there was conservative treatment, while 488 subjects were treated operably.

**Conclusion:** A fracture of the wrist and fingers of the hand is a diagnosis that is exclusively attempted to be treated conservatively. In all diagnoses from S62 to S62.8, male gender and age 11-30 years predominate.

**Key words:** wrist fracture, finger fracture, age, sex, conservative treatment, surgical treatment