

Poteškoće hranjenja djece sa malformacijama usne šupljine

Hančić, Anja

Undergraduate thesis / Završni rad

2023

Degree Grantor / Ustanova koja je dodijelila akademski / stručni stupanj: **University of Pula / Sveučilište Jurja Dobrile u Puli**

Permanent link / Trajna poveznica: <https://um.nsk.hr/um:nbn:hr:137:390971>

Rights / Prava: [In copyright](#) / [Zaštićeno autorskim pravom.](#)

Download date / Datum preuzimanja: **2024-12-28**



Repository / Repozitorij:

[Digital Repository Juraj Dobrila University of Pula](#)



SVEUČILIŠTE JURJA DOBRILE U PULI

MEDICINSKI FAKULTET U PULI

Prijediplomski stručni studij Sestrinstvo

ANJA HANČIĆ

POTEŠKOĆE HRANJENJA DJECE SA MALFORMACIJAMA USNE ŠUPLJINE

Završni rad

Pula, lipanj 2023.

SVEUČILIŠTE JURJA DOBRILE U PULI

MEDICINSKI FAKULTET U PULI

Prijediplomski stručni studij Sestrinstvo

ANJA HANČIĆ

POTEŠKOĆE HRANJENJA DJECE SA MALFORMACIJAMA USNE ŠUPLJINE

Završni rad

JMBAG: 0303091057, redovni student

Studijski smjer: Prijediplomski stručni studij Sestrinstvo

Predmet: Zdravstvena njega djeteta

Znanstveno područje: Biomedicina i zdravstvo

Znanstveno polje: Kliničke medicinske znanosti

Znanstvena grana: Sestrinstvo

Mentor: Sibil Benčić, mag.med.techn., pred.

Pula, lipanj 2023.



IZJAVA O AKADEMSKOJ ČESTITOSTI

Ja, dolje potpisana Anja Hančić, kandidat za prvostupnika sestrinstva, ovime izjavljujem da je ovaj Završni rad rezultat isključivo mogega vlastitog rada, da se temelji na mojim istraživanjima te da se oslanja na objavljenu literaturu kao što to pokazuju korištene bilješke i bibliografija. Izjavljujem da niti jedan dio Završnog rada nije napisan na nedozvoljen način, odnosno da je prepisan iz kojega necitiranog rada, te da ikoji dio rada krši bilo čija autorska prava. Izjavljujem, također, da nijedan dio rada nije iskorišten za koji drugi rad pri bilo kojoj drugoj visokoškolskoj, znanstvenoj ili radnoj ustanovi.

Student

Anja Hančić

U Puli, 20. lipnja 2023. godine



IZJAVA

o korištenju autorskog djela

Ja, Anja Hančić dajem odobrenje Sveučilištu Jurja Dobrile u Puli, kao nositelju prava iskorištavanja, da moj završni rad pod nazivom Poteškoće hranjenja djece sa malformacijama usne šupljine koristi na način da gore navedeno autorsko djelo, kao cjeloviti tekst trajno objavi u javnoj internetskoj bazi Sveučilišne knjižnice Sveučilišta Jurja Dobrile u Puli te kopira u javnu internetsku bazu završnih radova Nacionalne i sveučilišne knjižnice (stavljanje na raspolaganje javnosti), sve u skladu s Zakonom o autorskom pravu i drugim srodnim pravima i dobrom akademskom praksom, a radi promicanja otvorenoga, slobodnoga pristupa znanstvenim informacijama.

Za korištenje autorskog djela na gore navedeni način ne potražujem naknadu.

U Puli, 20. lipnja 2023.

Potpis

Anja Hančić

ZAHVALA

Željela bi se zahvaliti mentorici Sibil Benčić, mag.med.techn. pred., na njenom vodstvu, potpori i strpljenju tijekom pisanja ovog rada, hvala Vam na svakom komentaru i savjetu, uvelike ste mi olakšali proces izrade rada.

Od srca najveće hvala mojoj obitelji, dečku i prijateljima na svojoj podršci, te što su bili uz mene kroz sve lijepe i teške trenutke tijekom studiranja i omogućili da se ostvari moja želja postati medicinska sestra.

SADRŽAJ

1. UVOD	1
2. ANATOMIJA STOMATOGNATOG SUSTAVA ZDRAVOG DJETETA	3
3. PROCES HRANJENJA DJETETA NORMALNOG RAZVOJA	4
4. KRANIOFACIJALNE ANOMALIJE	6
4.1.Orofacijalni rascjepi	6
4.1.1.Klinička slika.....	7
4.1.2. Poteškoće hranjenja.....	9
4.2.Mikrognatija i retrognatija	11
4.2.1.Poteškoće hranjenja.....	12
4.3.Glosoptoza	13
4.3.1. Poteškoće hranjenja.....	13
5. SINDROMSKA MANIFESTACIJA MALFORMACIJA USNE ŠUPLJINE	15
5.1.Treacher Collins (Franceschetti) sindrom.....	15
5.1.1.Kliničke slika.....	15
5.1.2.Poteškoće hranjenja.....	16
5.2.Pierre Robin sekvenca	17
5.2.1.Klinička slika.....	17
5.2.2.Poteškoće hranjenja.....	18
5.3.DiGeroge sindrom	19
5.3.1.Klinička slika.....	19
5.3.2.Poteškoće hranjenja.....	20
6. INTERVENCIJE KOD PRISUTNIH POTEŠKOĆA HRANJENJA DJECE SA KRANIOFACIJALNIM ANOMALIJAMA	21
6.1.Rascjep nepca i usne	21
6.1.1. Dojenje.....	21

6.1.2. Protetska pomagala	23
6.1.3. Asistiran unos mlijeka	23
6.2. Mikrognatija, retrognatija i glosoptoza	25
7. ULOGA MEDICINSKE SESTRE.....	27
8. ZAKLJUČAK.....	31
LITERATURA.....	32
POPIS SLIKA.....	38
SAŽETAK.....	39
SUMMARY	40

POPIS I OBJAŠNJENJE KRATICA

CFA- eng. craniofacial anomalies, kraniofacijalne anomalije

CL- eng. cleft lip, rascjep usne

CP- eng. cleft palate, rascjep nepca

CL+P- eng. cleft lip + palate, rascjep usne i nepca

TCS- Treacher Collins sindrom

PRS- Pierre Robinova sekvenca

iPRS- izolirana Pierre Robinova sekvenca

sPRS- sindromska Pierre Robinova sekvenca

VCFS- eng. velo-cardio-acial syndrome, velokardiofacijalni sindrom

NGS- nazogastrična sonda

1. UVOD

Jedan od najvažnijih čimbenika u prvim danima života svakog ljudskog bića je hranjenje, ono je osnovna ljudska potreba i glavni preduvjet za daljnji rast i razvoj djeteta. Ukoliko je porod prošao normalno i novorođenče je zdravo smjesta će biti prisutan refleks sisanja i traženje dojke, te se dijete može dojiti neposredno po rođenju, u pravilu unutar 4 sata od rođenja. Razvoj djeteta i njegove usne šupljine vrlo je složen proces i ukoliko dođe do anatomskog, funkcionalnog ili metaboličkog odstupanja od normalnog tijeka dolazi do razvoja razvojne anomalije (Pereza i sur., 2010).

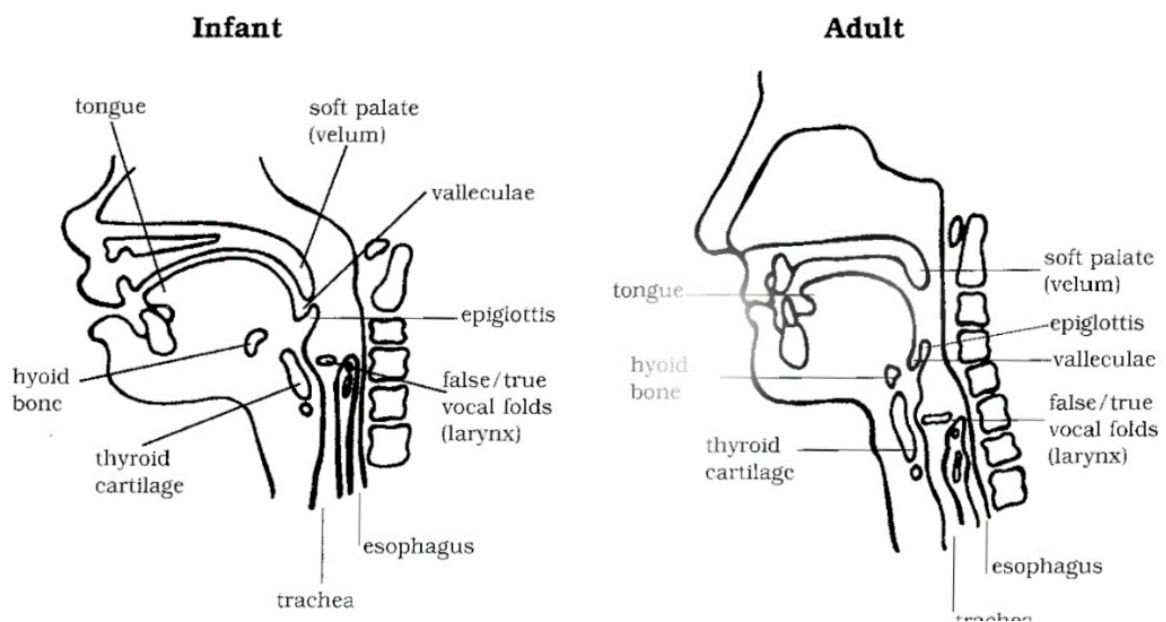
Razvojne anomalije usne šupljine se dijele na one koje su prisutne prilikom rođenja ili su vidljive unutar prvih mjesec dana od rođenja i nazivaju se prenatalne odnosno prirođene anomalije. Tri skupine poremećaja prenatalnih anomalija su genetički poremećaji, metabolički poremećaji i prirođene strukturne anomalije. Većina poremećaja je vidljivo pri rođenju, no neki se očituju kasnije; nakon nekoliko tjedana, mjeseci ili godina i nazivaju se postnatalne anomalije usne šupljine. Zasluzno složenosti procesa embrionalnog razvoja i same trudnoće, 30-70% oplođenih jajnih stanica propada, a od preostalih oplođenih jajnih stanica 30% će razviti neku prenatalnu anomaliju. Tih 30% jajnih stanica većinom završe spontanim pobačajem, a trudnoća se uspije održati u 3-6%. Svjetska zdravstvena organizacija navodi da se godišnje rodi 8 milijuna djece s nekim oblikom prenatalnog poremećaja. Također, prirođene anomalije se dijele na deformacije ili malformacije. Deformacija je promjena oblika strukture zbog utjecaja neke fizičke sile koja ju pritišće. Tako u trudnoći može doći do promjene oblika zbog patološkog tlaka ili smještaj djeteta unutar maternice u kasnoj trudnoći. U odnosu na deformacije, malformacije su odstupanja u normalnom razvoju, a uzrok mogu biti kombinacija genetskih i okolišnih čimbenika, kromosomske abnormalnosti, teratogena sredstva (infekcije, lijekovi/fizikalni čimbenici) ili greška u jednom genu (Pereza i sur., 2010).

Strukturne anomalije obuhvaćaju anatomske promjene i mogu biti vidljive ili okultne. Najčešća područja koja zahvaćaju strukturne anomalije su središnji živčani sustav, srce, lokomotorni sustav, specifičnije kukovi, kralježnica i ekstremiteti, te glava i lice. Anatomske promjene lica i glave, posebice u području usne šupljine nerijetko dovode

do poteškoća sa hranjenjem djeteta. Općenito je oko 3% prirođenih anomalija otkriveno u perinatalnom razdoblju uključujući i promjene usne šupljine. U odnosu na 3% rano otkrivenih poremećaja, ostale anatomske anomalije otkrivene po porođaju predstavljaju jedan oblik šoka za roditelje, pobuđuje brojna pitanja, zabrinutost i stres gdje važnu ulogu ima medicinska sestra koja je uz roditelje i dijete prvih nekoliko dana (Pereza i sur., 2010).

2. ANATOMIJA STOMATOGNATOG SUSTAVA ZDRAVOG DJETETA

Anatomija usne šupljine novorođenčeta se razlikuje od one odraslog čovjeka. U odnosu na tijelo dijete ima veću glavu, kraći vrat, manju donja čeljust te prominentnu zatiljnu kost. Odsutni su zubi, no njihovo mjesto nadomješta relativno velik jezik koji je također postavljen više anteriorno. Nadalje, prijelaz nazofarinksa u hipofarinksa je kod djece blago zavijen, dok je kod odraslih pod kutem nešto manjim od 90°. Tvrdo nepce koje se nalazi na krovu usne šupljine je ravno, ono kod odraslih ima oblik „kupole“ odnosno u središnjem dijelu nepca se povisuje prema nosnoj šupljini. Kod novorođenčeta su jezik, meko nepce, grkljan i ždrijelo pozicionirani „više“ nego što budu u odrasloj dobi kada su izduženi u anterio-posteriornom pravcu (Benson-Vogt, 2018. ; Matsuo i Palmer, 2008).



Slika 1. Lijevo: prikaz građe usne šupljine novorođenčeta, desno prikaz usne šupljine odrasle osobe

Izvor:

https://breastfeedingnm.org/wp-content/uploads/2018/03/Benson-Vogt_Infant-Oral-Anatomy-Tips-for-Keeping-a-Developing-Mouth-Happy.pdf

3. PROCES HRANJENJA DJETETA NORMALNOG RAZVOJA

U prvim danima pa i satima djetetova života hranjenje ima vrlo veliku ulogu, ono mora osigurati potrebnu nutritivnu potporu za daljnji rast i razvoj, ali doprinosi i razvoju emocionalne povezanosti između majke i djeteta te djetetu stvara osjećaj sigurnosti i zadovoljstva. Kod djeteta normalnog razvoja proces hranjenja se sastoji od sisanja, gutanja i disanja. Te tri glavne funkcije međusobno su koordinirane i osnovne su za ostvarivanje nutritivnih potreba hranjenjem na bočicu ili putem dojke. Kada je prisutna malformacija usne šupljine dolazi do narušavanja normalne funkcije sisanja i/ili gutanja. Poteškoće će se odraziti na dijete, ali i roditelje kojima će to stvoriti veliku brigu i stres zbog toga što ne mogu svom djetetu zadovoljiti najnužniju potrebu i nerijetko dolazi do osjećaja krivnje. Ujedno se narušuje i emocionalna veza između djeteta i majke. Uslijed poteškoća i neuspješnosti tijekom svakog pokušaja dojenja stvara se stres kod djeteta, te ono može početi odbijati dojenje (Glass i Wolf, 1999.; Matsuo i Palmer, 2008).

Pravilno sisanje sastoji se od dvije funkcije, usisavanje i ekspresija. Usisavanje je stvaranje negativnog tlaka unutar usta, te dijete istovremeno okolnim oralnim strukturama obgrljuje područje bradavice ili bočice, sprječava prolaz zraka i mlijeko prelazi u usta. Sama ekspresija je pokret kojim dijete jezikom pritišće bradavicu ili bočicu o tvrdo nepce kako bi se mlijeko „manualno“ istisnulo u usta. Kako bi čin sisanja uspješno funkcionirao potrebni su prisutni refleksi, ali i anatomske normalno razvijene oralne strukture što je odsutno kod određenih kraniofacijalnih anomalija (Glass i Wolf, 1999.; Matsuo i Palmer, 2008).

Gutanje je djelomično voljna i refleksna radnja čija je funkcija prenošenje hrane, odnosno mlijeka od usne šupljine u jednjak do želudca. Dijeli se u četiri faze (Rešetar, 2004.; Matsuo i Palmer, 2008):

1. Oralna pripremna faza (voljna)- uključuje ulazak hrane u usta i preradu hrane u bolus pomoću usitnjavanja žvakanjem, preokretanja i miješanje hrane jezikom kako bi se pomiješala sa slinom
2. Oralna tranzitorna faza (voljna)- jezikom se bolus usmjerava od prednje strane usne šupljine prema korijenu jezika, u ždrijelo

3. Faringealna faza (nevoljna)-kontaktom sa osjetnim receptorima na korijenu jezika, bolus potiče nevoljne peristaltičke kontrakcije
4. Ezofagealna faza (nevoljna)- bolus se jednjakom prenosi do želudca

4. KRANIOFACIJALNE ANOMALIJE

Kraniofacijalne anomalije (CFA) spadaju u strukturne anomalije, odnosno abnormalni rast i razvoj glave, mekih tkiva i kostiju lica. Poremećaj može utjecati na samo jedan određeni dio tijela, kao što je rascjep usne ili može biti dio sindroma kada je prisutno više prirođenih poremećaja. Anomalije glave i lica rezultat su nerazvijenosti 1. i 2. visceralnog luka. Iz njih se tijekom drugog mjeseca trudnoće grade kosti i uši lica. Poremećaji i sindromi koji spadaju u kraniofacijalne anomalije su rascjep usne i nepca, mikrognatija, Treacher-Collinsov sindrom, Velokardiofacijalni sindrom, Goldenharov sindrom, Waardenburgov sindrom, Pierre-Robinova sekvenca te hipertelorizam i deformacije vanjskog i srednjeg uha (Green i sur., 2021). Najčešći kraniofacijalni poremećaj su orofacijalni rascjepi, mogu se pojaviti u sklopu sindroma ili individualno (Huljev Frković, 2015).

4.1. Orofacijalni rascjepi

Orofacijalni rascjepi, široj populaciji poznati pod nazivom „zečja usna“ jedni su od najčešćih malformacija kod ljudi. Moguć je rascjep usne (eng. cleft lip, CL), rascjep nepca (eng. cleft palate, CP) te rascjep usne i nepca (eng. cleft lip+palate, CL+P). Prosječna pojavnost orofacijalnih rascjepa u svijetu je 1 na 700 novorođenčadi, s time da ima najmanje slučajeva u Africi, a najviše slučajeva u Azijskoj populaciji. Prema podacima iz Europske baze podataka o broju prirođenih anomalija (EUROCAT) u Republici Hrvatskoj rascjep se pojavljuje u 1,65/1000 porođaja. Kod muškog spola češći je rascjep usne i nepca, a rascjep usne je češći kod žena. Rascjepe možemo podijeliti na nesindromske i sindromske ovisno o udruženosti sa drugim anomalijama. Češća je pojavnost nesindromskih, oko 70% CP+P-a i 50% CP-a (Burg i sur., 2016). Točna etiologija orofacijalnih rascjepa vrlo je složena i nije u potpunosti istražena, no svako istraživanje bazirano ovom tematikom složilo se da glavna prekretnica u razvoju rascjepa tijekom ranog embrionalnog razvoja. Čimbenik koji dovodi do razvoja anomalije nije utvrđen, no postoji nekoliko teorija o porijeklu gdje glavnu ulogu imaju genetika, odnosno nasljedni faktori te okolišni čimbenici (Huljev Frković, 2015).

Etiološki faktori se mogu podijeliti na 4 skupine (Bagatin, 1991):

1. Mutacije gena: sindromski rascjepi uzrokovani monogenetskim nasljeđivanjem.

2. Kromosomske aberacije: sindromski rascjepi nastali uslijed kromosomskih aberacija.

3. Vanjski faktori: izloženost majke okolišnim čimbenicima tijekom trudnoće. U čimbenike se ubraja majčina prehrana, izloženost kemikalijama, uzimanje lijekova, konzumiranje opojnih sredstva, alkohol, pušenje, disbalans vitamina ili elektrolita. Ovisno o duljini izloženosti, jačini i količini doze moguće je potencijalni utjecaj na strukturni razvoj ploda. Prepoznavanjem i osvještavanjem štetnih utjecaja ovih čimbenika na razvoj rascjepa moguće je pravilno postupanje već prije začeća kako bi se omogućila prevencija .

4. Multifaktorsko nasljeđivanje: istovremeno djelovanje nasljednih i vanjskih faktora.

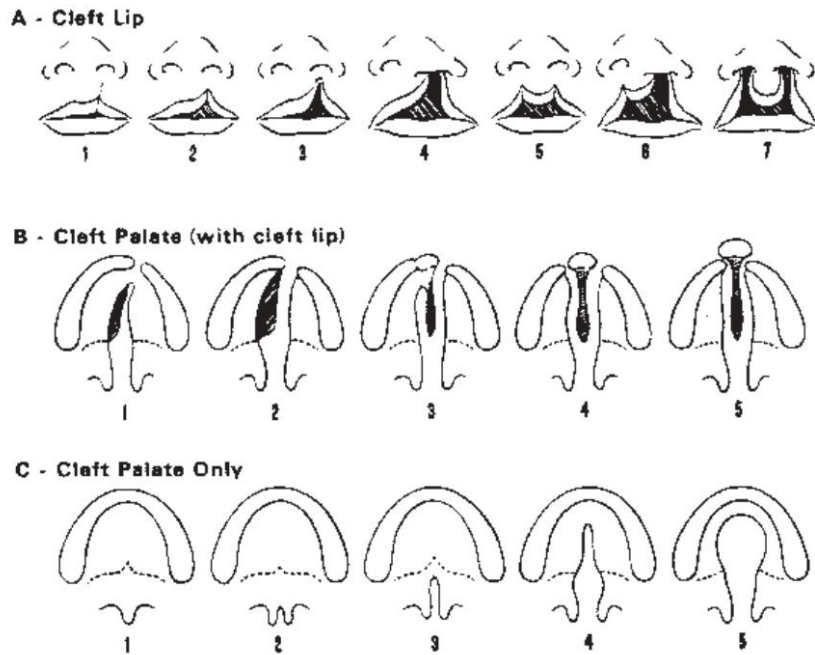
4.1.1. Klinička slika

Pri abnormalnom razvoju anatomije dolazi do razdvojenosti kože lica, oralnih mišića, kostiju i hrskavica, te se pojavljuju u različitom obujmu zahvaćenog područja (Bagatin, 1991).

Podjela orofacijalnih rascjepa (Bagatin, 1991):

1. Rascjep usne: zahvaća usnu, alveolarni greben i dio tvrdog nepca
2. Rascjep nepca: zahvaća meko i/ili tvrdo nepce
3. Rascjep usne i nepca: zahvaća usnu, alveolarni greben, meko i tvrdo nepce

Također rascjep može biti prisutan na jedno strani lica, odnosno unilateralan ili na obje strane lica bilateralan.

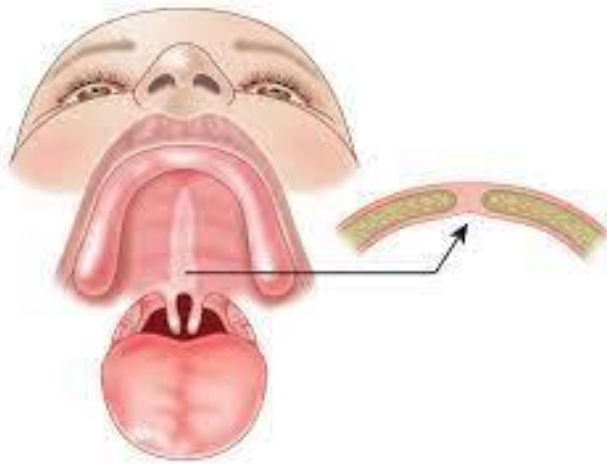


Slika 2. A) 1 i 2 blagi unilateralni rascjep usne, 3 i 4 unilateralni rascjep usne sa zahvaćenim alveolarnim grebenom, 5 bilateralni rascjep usne, 6 bilateralni rascjep usne i zahvaćen alveolarni greben na jednoj strani, 7 bilateralni rascjep usne B) 1 i 2 unilateralni rascjep usne i nepca, 3,4 i 5 bilateralni rascjep usne i nepca različite opsega C) prikaz rascjepa nepca (moguć je samo bilateralan) različite zahvaćenosti anomalije

Izvor:

<https://amamantarasturias.org/wp-content/uploads/2019/11/12esp-Feeding-Management-cleft-lip.pdf>

Najteže uočljiva vrsta rascjepa je submukozni rascjep. Kao što sam naziv upućuje on se nalazi između mišića i nepca, a prekriva ga tanak sloj mukoze koja prekriva nepce. Samim time rascjep je prekriven, krov usne šupljine izgleda uredno, ali postoje znakovi koji mogu uputiti na njegovu prisutnost kao što je rascjepljenija uvula, plavo- siva linija po sredini nepca, koštani urez oblika slova V na nepcu i razdvojenost mišića koja je vidljiva ili se palpira (Bagatin, 1991).



Slika 3. Submukozni rascjep nepca

Izvor:

<https://www.rch.org.au/uploadedFiles/Main/Content/kidsinfo/cleft-palate-booklet.pdf>

Abnormalne promjene u anatomiji uslijed rascjepa usne i/ili nepca dovode do komplikacija u ranom razdoblju djetetova života. Poteškoće koje može uzrokovati anomalija su estetski nedostaci, problemi sa sluhom, poteškoće s fonetikom, hipernazalnost, disfagija i problemi s hranjenjem.

4.1.2. Poteškoće hranjenja

Utjecaj orofacijalnog rascjepa na hranjenje djeteta se razlikuje ovisno o vrsti prisutnog rascjepa te koje i u kojem opsegu zahvaća oralne strukture. Teškoće mogu biti od umjerenog do jakog intenziteta, samim time se prilagođava pristup hranjenju i kasnijem liječenju. Neovisno o vrsti rascjepa, najčešće dolazi do poteškoća pri sisanju. Kako bi dijete moglo uspješno sisati, treba usnama spriječiti prolazak zraka u usta tako što obgrli područje oko bradavice ili bočice tada je moguće stvaranje pozitivnog i negativnog tlaka potrebnih za daljnju fazu ekspresije. Kod prisutnog rascjepa usne djetetu je otežano uspostaviti učinkovit kontakt usnama oko bradavice, što utječe na mogućnost stvaranja intraoralnog tlaka te dijete proguta više zraka nego djeca bez rascjepa. Također, inače dobro uigrano i koordinirano sisanje, gutanje i disanje dolazi u disbalans kod djece s rascjepom. Brzina i količina protoka mlijeka je smanjena kod prisutne malformacije i uslijed toga dolazi do bržeg sisanja, a skraćivanja trajanja svakog zasebnog usisaja u odnosu na ono kod djece normalnog razvoja. Otežano

stvaranje potrebnih tlakova tokom sisanja, dijete nerijetko taj manjak pokušava nadomjestiti stvaranjem pritiska na samu bradavicu griženjem odnosno žvakanjem kako bi potaknulo protok mlijeka. Uz promjenu ritma sisanja i povećan utrošak energije, samo dojenje traje dulje u usporedbi s dojenjem zdrave djece, te dovodi do zamora novorođenčeta. Prosječno dojenje zdravog djeteta traje oko dvadesetak minuta, a kod djece sa orofacijalnim rascjepom između 40-90 minuta (Huljev Frković, 2015).

Pored poteškoća sa sisanjem, orofacijalni rascjepi mogu dovesti do disfagije, odnosno otežanog gutanja. Određena vrsta rascjepa stvara poteškoće u određenoj fazi gutanja, tako primjerice rascjep usne dovodi do poteškoća u prvoj, oralnoj fazi. Tijekom tranzitorne i faringealne faze gutanja, poteškoće uzrokuje rascjep nepca. Ukoliko je prisutan rascjep usne i nepca, tada dolazi do poteškoće u prve tri faze. Kao i kod sisanja, na težinu poteškoća utječe veličina zahvaćenog prostora rascjepom. Kod djece sa anomalijama primjetna je smanjena aktivnost pojedinih oralnih mišića, tako i jezika te se hrana ne prenosi kroz usnu šupljinu jednako efikasno i brzo kao kod zdrave djece, dolazi do produljenja trajanja faringealne faze gutanja zato što se bolus kreće jedino na osnovu sile gravitacije. Usna i nosna šupljina ostaju međusobno prohodne tijekom akta gutanja, zbog nemogućnosti podizanja mekog nepca moguća je regurgitacija bolusa u nosnu šupljinu. Uz to usko vezane eustahijeve tube mogu doći u kontakt sa oralnim sekretima i hranom. To dovodi do česte pojavnosti kroničnog otitisa (upale uha) kod djece sa rascjepom nepca (Glass i Wolf, 1999).

Uz fiziološke poteškoće uslijed anatomskih promjena kod djece sa orofacijalnim rascjepom dolazi do emocionalnog i psihološkog utjecaja na majku i dijete. Nakon saznanja o rascjepu, nerijetko tek po rođenju roditelji doživljavaju takvu vijest traumatično, ne znaju kako će se nositi sa novootkrivenom anomalijom, čest je osjećaj napetosti, zabrinutosti i frustracije. Sve te emocije se prenose i na dijete, što može negativno utjecati na odnos i povezanost djeteta sa roditeljima.

Podjela teškoća hranjenja prema vrsti rascjepa:

1. Rascjep usne- blag oblik rascjepa usne može stvarati poteškoće kod sisanja, odnosno stvaranje dobrog kontakta sa dojkom ili bočicom, zbog čega se ne stvara adekvatan tlak i ne unosi se mlijeko u dobroj količini. Kod većine

nesindromskih rascjepa usne moguće je dijete hraniti dojenjem uz manje prilagodbe trajanja i učestalosti dojenja, te pozicije djeteta tijekom istog.

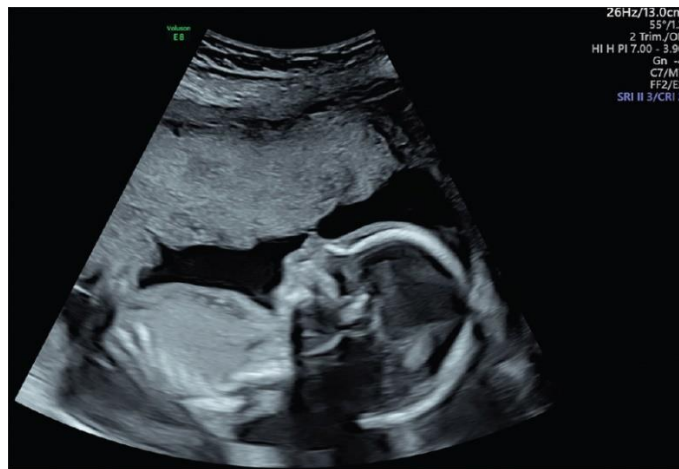2. Rascjep nepca- dolazi do nemogućnosti podizanja mekog nepca u posteriornom dijelu usne šupljine, odnosno usna i nosna šupljina ostaju u kontaktu tijekom gutanja, te je moguća regurgitacija hrane. Kod manjih rascjepa nepca moguće je ostvariti dojenje ili hranjenje na bočicu. Dijete automatski prekrije otvor na nepcu jezikom te je moguće stvaranje potrebnog tlaka tijekom sisanja. Ukoliko je rascjep opsežan, zahvaća tvrdo i meko nepce nije moguće stvaranje negativnog tlaka potrebnog za sisanje. Kod opsežnijeg rascjepa također može biti prisutna poteškoća tijekom gutanja, odnosno prebacivanja bolusa od prednje strane šupljine prema ždrijelu, zato što nema uporišta za jezik na krovu usne šupljine. Uz poteškoće prebacivanja hrane jezikom. Može biti prisutna smanjena mišićna aktivnost, te tada dolazi do puštanja bolusa da samostalno klizne u jednjak, uz pomoć sile gravitacije što odužuje sam proces gutanja.
3. Rascjep usne i nepca- uključuje navedene poteškoće kod rascjepa usne i rascjepa nepca, odnosno dolazi do poteškoća pri hvatanju dojke ili bočice usnama, problemi sa stvaranjem tlaka, regurgitacija, gutanje zraka, poteškoće s gutanjem i prijenosom bolusa do ždrijela, moguća je loša koordinacija sisanja, gutanja i disanja tijekom dojenja te se povećava rizik za aspiracijom.

4.2. Mikrognatija i retrognatija

Mikrognatija ili retrognatija oboje su naziv za abnormalan razvoj mandibule. Mikrognatija također poznata i pod nazivom kongenitalna mandibularna hipoplazija je donja čeljust abnormalno male veličine, dok je retrognatija donja čeljust koja je tijekom razvoja postavljena posteriorno u odnosu na gornju čeljust, no ne mora nužno biti smanjene veličine. U većini slučajeva kod kojih je dijagnosticirana mikrognatija ujedno je prisutna i retrognatija. Agnatija je jako rijetki oblik mikrognatije, odnosno potpuna ili djelomična agnezija (nepotpuna razvijenost) donje čeljusti. Dijagnosticiranje anomalija donje čeljusti moguća je intrauterino, pomoću ultrazvuka. Potreban je midsagitalan prikaz lica djeteta kako bi se procijenila veličina mandibule. Kod djeteta normalnog

razvoja brada i mandibula su u ravnini sa gornjom usnom i nosom. Kod djeteta sa mikrognatijom i/ili retrognatijom prisutan je prekomjerni zagriz(eng. overbite), donja čeljust i brada nisu u ravnini sa nosom i gornjom usnom djeteta čiji je uzrok malena čeljust ili posteriorni položaj donje čeljusti. Dijagnoza se može postaviti tijekom prvog trimestra trudnoće (10.-14. tjedan gestacije) (Benacerraf ,2019).

Mikrognatija se može pojaviti kao individualna anomalija ili u sklopu sindroma. Moguća je u sklopu brojnih sindroma, a nerijetko su to Pierre Robin sekvenca, Treacher Collins sindrom, DiGeroge sindrom(22q11.2 mikrodelecija) te brojni drugi (Benacerraf, 2019).



*Slika 4. Ultrazvučni midsagitalni prikaz lica djeteta sa mikrognatijom
Izvor:*

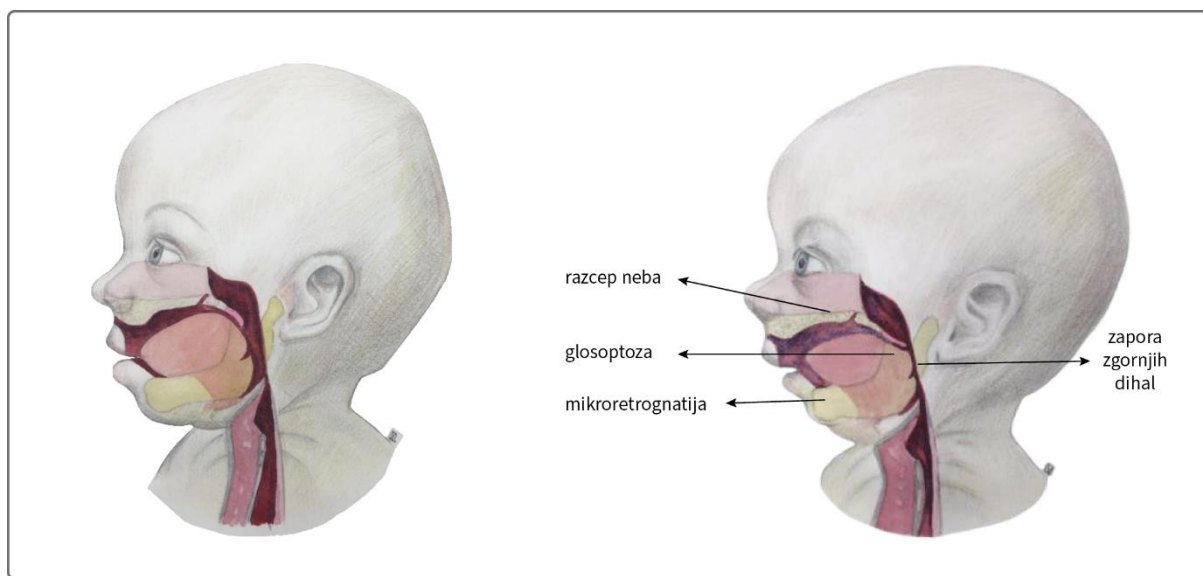
<https://jmuonline.org/article.asp?issn=0929-6441;year=2021;volume=29;issue=1;spage=65;epage=67;aulast=Carvalho;type=3>

4.2.1. Poteškoće hranjenja

Mikrognatija kao sama anomalija ne uzrokuje poteškoće hranjenja, no kod smanjene donje čeljusti ujedno se smanjuje „prazan“ prostor unutar usne šupljine čije mjesto popunjuje jezik. Kako je čeljust smanjena i postavljena posteriorno, jezik nema dovoljno prostora za normalan položaj i on također zauzima posteriorni položaj što uzrokuje opstrukciju dišnog puta i poteškoće hranjenja. Prognoza ovisi o dijagnozi i prisutnosti drugih anomalija. Kod nekih slučajeva rast mandibule se može ubrzati tijekom razvoja djeteta i samim time je moguća normalizacija veličine čeljusti te postupni nestanak poteškoća koje je uzrokovala (Benacerraf , 2019).

4.3. Glosoptoza

Glosoptoza je abnormalni položaj baze jezika. Baza jezika je u odnosu na normalan položaj usmjerena prema dolje i posteriorno, što uzrokuje opstrukciju dišnog puta i poteškoće hranjenja. Može biti uzrokovana mikrognatijom zbog koje dolazi do nedovoljno prostora unutar usne šupljine, hipotonijom faringealne muskulature i muskulature jezika (Schweiger, 2016).



Slika 5. Lijevo: prikaz usne šupljine djeteta normalnog razvoja; desno: prikaz glosoptoze uzrokovane mikrognatijom

Izvor:

<https://vestnik.sz.d.si/index.php/ZdravVest/article/view/3194/3688#figures>

4.3.1. Poteškoće hranjenja

Glosoptoza uzrokuje respiratorne poteškoće i degluticijsku disfunkciju, sama težina poteškoća može biti blaga i tada nije potrebna medicinska intervencija, no moguće su i vrlo opsežne poteškoće zbog kojih dijete ima opstrukciju dišnog puta i nemogućnost hranjenja (Schweiger, 2016).

Poteškoće hranjenja uzrokovane glosoptozom uglavnom su povezane sa poteškoćama pri gutanju. Smanjen je unos hrane oralno, produljeno je vrijeme trajanja procesa hranjenja, dulje od 30minuta; umor, kašljanje, „podizanje“ želudca (gađenje, eng.gagging), povraćanje i aspiracija. Poteškoće mogu biti uzrokovane i opstrukcijom dišnog puta uslijed glosoptoze, otežano disanje dovodi do loše koordinacije sisanja i gutanja. Glosoptoza također onemogućuje pozicioniranje jezika anteriorno u usnoj

šupljini, što je potrebno za pravilan prihvata djeteta usnama za dojku. Kod izolirane glosoptoze, bez prisutnih drugih anomalija, rana intervencija za olakšavanje disanja i prohodnost dišnog puta može drastično smanjiti intervencije vezane uz hranjenje. Kronične poteškoće hranjenja su češće ukoliko su uz glosoptozu prisutni sindromi, druge malformacije i neurološke poteškoće te mogu rezultirati postavljanjem gastrostome (Schweiger, 2016).

5. SINDROMSKA MANIFESTACIJA MALFORMACIJA USNE ŠUPLJINE

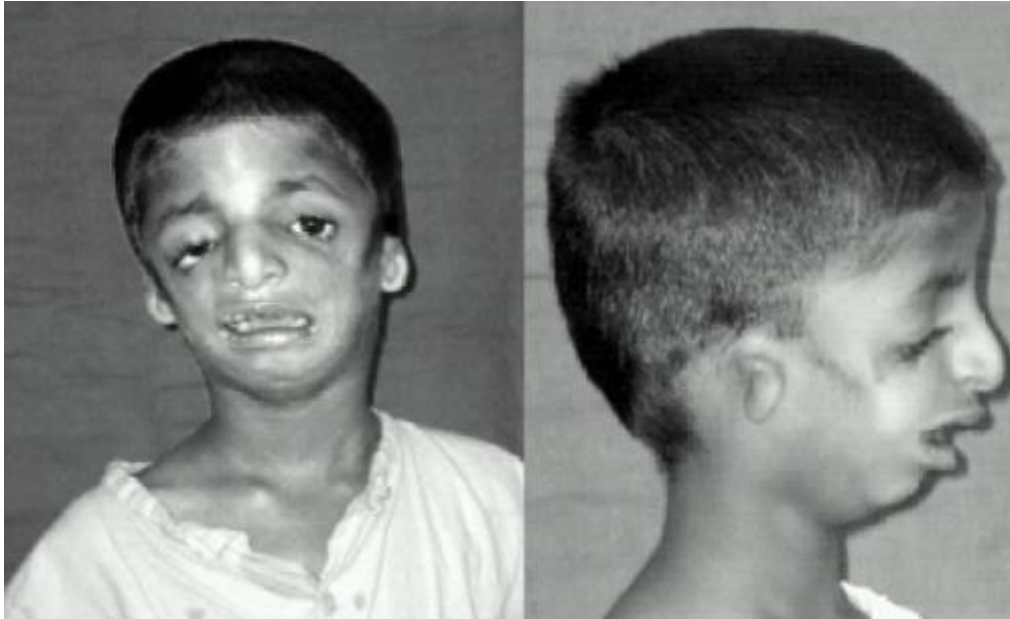Prirođene kraniofacijalne anomalije se rjeđe pojavljuju individualno, a češće u sklopu sindroma ili sekvence.

5.1. Treacher Collins (Franceschetti) sindrom

Treacher Collins sindrom (TCS), također poznat kao mandibulo-facijalna distoza. Procijenjeno je da se sindrom pojavljuje kod 1 u odnosu na 50 000 živorođenih. TCS je rijedak genetički poremećaj kraniofacijalnog razvoja. Deformacija facijalnih struktura stvara karakterističan izgled koji uključuje malarnu hipoplaziju, anomalije periorbitalnog mekanog tkiva, maksilarna i mandibularna hipoplazija i anomalije ušiju. Navedene abnormalnosti kod TCS-a mogu dovesti do poteškoća sa disanjem i funkcionalnih poteškoća koje uključuju sluh, vid, govor te poteškoće hranjenja (Aljerian, 2019).

5.1.1. Kliničke slika

Dijete sa Treacher Collins sindromom ima vrlo karakterističan i prepoznatljiv izgled zbog anomalijama i abnormalnosti u kraniofacijalnom razvoju. Kod djeteta sa TCS-om prisutna je mikrognatija i kongenitalna anomalija vanjskog dijela uha. Opseg deformiranosti može biti različite jačine, te može i ne mora utjecati na sluh. Područje očiju je pod značajnim utjecajem sindroma, palpebralna fisura je opadajuća (vanjski kut oka je spušten) sa mogućim prisustvom kolobome oka, odnosno nedostatak dijela tkiva u strukturi oka, izgleda kao urez ili praznina. Također je prisutna hipoplazija središnjeg dijela lica, brade i zigomatične (jagodične) kosti, slabo razvijena brada i mikrognatija (slaba razvijenost čeljusti) (Marszalek-Kruk i sur., 2021). Mikrognatija može dovesti do dentalnih anomalija, a prisutne su u 60% slučajeva (Kastanis, 2004). Hipoplazija središnjeg dijela nosa može uključivati anomalije struktura nosa i nosne šupljine, mogu uzrokovati respiratorne probleme. Slaba razvijenost facijalnih struktura može uključivati i rascjep nepca (Marszalek-Kruk i sur., 2021).



Slika 6. Izgled djeteta sa Treacher Collins sindromom

Izvor:

https://mynotes4usmle.tumblr.com/post/20888846217/treacher-collins-digeorge-syndromes#.ZF_2OnZBxPY

5.1.2. Poteškoće hranjenja

Djeca kod kojih je prisutna slabo razvijena donja čeljust (mikrognatija), slabo razvijena brada i/ili rascjep nepca imaju prisutne funkcionalne poteškoće usne šupljine. Abnormalno razvijene strukture otežavaju djetetu održavanje pravilnog kontakta sa bradavicom tijekom dojenja ili hranjenja na bočicu. Kako bi majka mogla pravilno dojiti dijete potrebno je da bradavica u potpunosti uđe u djetetova usta i stvara se negativan tlak koji je kasnije potreban pri sisanju mlijeka iz dojke. To je teže ostvarivo kod djece sa slabo razvijenom donjom čeljusti jer je onemogućen pravilan kontakt usta sa dojkom. Proces hranjenja kod djece sa razvojnim anomalijama je sporiji, teže im je kontrolirati i održavati ritam pravilnog hranjenja, koje uključuje sisanje, gutanje i disanje. Kako je taj proces vrlo zahtjevan za dijete, ono se umara više nego dijete normalnog razvoja. Umaranje može dovesti do ne suficijentnog hranjenja, odnosno protok mlijeka nije zadovoljavajući i ne postiže se poželjan unos nutrijenata. Umor također pridonosi dodatnom povećanju rizika od aspiracije. Slaba razvijenost donje čeljusti uzrokuje probleme sa zubima, tijekom nicanja moguć je nedostatak prostora za sve zube, dolazi do abnormalnog pozicioniranja i međusobnog kontakta među

zubima te je moguć razvoj manjih zuba u odnosu na one kod djeteta normalnog razvoja (Marszalek-Kruk,2021).

5.2.Pierre Robin sekvenca

Pierre Robinova sekvenca (PRS) je skup malformacija koje uključuju mikrognatiju, glosoptozu i opstrukcija dišnog puta. Pojavljuje se 1:8500 do 1:14000 živorođenih (Lidsky i sur., 2007). PRS nije sindrom , već sekvenca što znači da je prisutno više anomalija koje su rezultat sekvencijalnog lanca malformacija, odnosno jedna anomalija uzrokuje drugu (Gangopadyay, 2012). Primarna razvojna anomalija kod PRS-a je nedovoljan razvoj donje čeljusti. PRS je najčešće povezan sa Sticklerovim sindromom i Treacher Collins sindromom (Rathe i sur., 2015). U 70-90% slučajeva prisutan je i rascjep nepca oblika slova U. Glavne posljedice razvojnih anomalija su problemi sa gornjim dišnim putevima i poteškoće tijekom hranjenja, čiji se postotak prisutnosti kod osoba s PRS-om procjenjuje između 50-100% (Dorise i sur., 2019). Pierre Robinova sekvenca može biti prisutna kao zaseban skup anomalija, odnosno prisutnost mikrognatije, glosoptoze i opstrukcije dišnog puta, tada je to ne sindromska ili izolirana Pierre Robin sekvenca (iPRS). No, moguća je i prisutnost drugih anomalija, ili sindroma uz osnovne karakteristike, dakle sindromska Pierre Robin sekvenca (sPRS) (Lidsky i sur., 2007).

5.2.1.Klinička slika

Pierre Robin sekvenca karakterizirana je trijadom anomalija, mikrognatija, glosoptoza i opstrukcija dišnih puteva. Glavno obilježje sekvence je mikrognatija. Mikrognatija je naziv za hipoplaziju mandibule, odnosno donja čeljust je manja u odnosu na onu kod djeteta normalnog razvoja. Zbog mikrognatije posljedično dolazi do smanjenja anteroposteriorne projekcije čeljusti, te to uzrokuje i retrognati (abnormalni položaj čeljusti posteriorno) izgled. Povezano sa posteriornim položajem donje čeljusti ujedno je i prisutna retrogenija, odnosno posteriorni položaj brade. Uz mikrognatiju, sljedeća karakteristika PRS-a je glosoptoza. U većini slučajeva kod djece sa PRS-om nije zamijećena promjena veličine jezika, on je normalno razvijen. Kako je kod djeteta prisutna mikrognatija, ima manje prostornog volumena unutra usne šupljine što znači da se jezik mora smjestiti u prostoru manje veličine nego što bi bio kod djeteta normalnog razvoja. Kako jezik nema dovoljno prostora, tijekom položaja zatvorenih

usta on može svojim položajem stvoriti opstrukciju gornjih dišnih puteva, što je i treća glavna karakteristika sekvence. Ona je rezultat glosoptoze. Nerijetko, zbog opstrukcije djetete koristi pomoćnu muskulaturu tijekom disanja kako bi bio moguć udisaj i izdisaj. Unatoč tome što ne spada u jednu od glavnih karakteristika sekvence, rascjep nepca je prisutan u velikoj većini slučajeva PRS-a. Jedna od teorija zbog koje dolazi do nastanka rascjepa nepca kod PRS-a upravo se bazira na pretpostavci da veličina jezika u odnosu na veličinu prostora u kojemu se nalazi, stvara prepreku pri samom formiranju struktura koje čine tvrdo nepce i posljedično dolazi do razvoja rascjepa nepca (Gangopadhyay i sur., 2012).

5.2.2. Poteškoće hranjenja

Poteškoće hranjenja su vrlo česte kod novorođenčadi sa PRS-om i primarno su uzrokovane zbog poteškoća sa disanjem tijekom hranjenja. Za pravilan proces hranjenja djetete mora biti sposobno i u mogućnosti održavati ritam sisanja, gutanja i disanja tijekom hranjenja, kao i kod nekih ranije spomenutih sindroma, taj ritam je također narušen i kod djece sa Pierre Robin sekvencom. Poteškoće tijekom hranjenja također stvara i rascjep nepca, koji je prisutan u većini slučajeva PRS-a. Mikrognatija i glosoptoza dodatno ometaju proces mehaničkog sisanja, odnosno dojenja. Djetete ne može pravilno obuhvatiti bradavicu, nadalje zbog smanjenog intraoralnog prostora ne može učinkovito i pravilno izvoditi pokrete jezikom kako bi potaklo protok mlijeka i gutanje. Opstrukcija dišnog puta i posljedični negativni intratorakalni tlak dokazano uzrokuju povećanje gastroezofagealni refluks, dakle vraćanje želučanog sadržaja u jednjak. Novorođenčad sa Pierre Robin sekvencom nema napredak u razvoju i ne mogu dobiti na težini u ranom postnatalnog razdoblju, kao rezultat povećanog utroška energije tijekom disanja, poteškoće hranjenja i smanjen unos kalorija povezan sa gastroezofagealnim refluksom (Gangopadhyay i sur., 2012). U većini slučajeva PRS-a, oko 70%, opstrukcija dišnog puta se može riješiti pozicioniranjem djeteta potrbuške ili u bočni položaj. Pravilnim pozicioniranjem, moguće je ostvariti normalno i pravilno hranjenje kod većine djece, te ukoliko je ono uspješno nije potrebno daljnje liječenje. Ukoliko djetete i dalje ima poteškoće tijekom hranjenja, indicirano je postavljanje nazofaringealne sonde (Gangopadhyay i sur., 2012). Postavljanje nazofaringealne sonde uspješno je kod lakših i manje opsežnih opstrukcija dišnih puteva, no kod onih

opsežnijih opstrukcija nije bio od velike značajnosti, te je tada potrebna daljnja intervencija, postavljanje traheostome. U istraživanju Chang, A.B. zajedno uz suradnike predlaže bolju alternativu za korištenje nazofaringealne sonde, odnosno modificirana nazofaringealna sonda, koja se dobije prilagodbom endotrahealnog tubusa. Navodi kako ga pacijenti bolje podnose, praktičan je, jednostavan za korištenje, omogućuje laku nadoknadu kisika ukoliko je potrebna, pruža manji otpor i da je manji rizik od slučajnog vađenja tubusa. Dužina tubusa određuje se na osnovu radiološke slike, te se trahealni tubus reže na željenu dužinu i ostavlja se dodatnih 5 centimetara. Tih 5 centimetara se reže na 4 ogranka, jedan se ukloni, a tri se koriste kako bi se osigurao položaj tubusa. Dva lateralna ogranka se pričvrste ljepljivom trakom na obraze djeteta, a treći na bočnu stranu nosnice u koju je uveden tubus (Chang i sur., 2000). Uglavnom ako se odstrane poteškoće disanja, većina djece nema poteškoće s hranjenjem, no moguće je da nekolicina i dalje pokazuje prisutnost poteškoća tijekom procesa hranjenja, osobito kod djece sa rascjepom nepca. Tada se pristupa postavljanju nazogastrične sonde tijekom hranjenja u prvim danima, kako bi se smanjio potreban utrošak energije za hranjenja te pomoć pri dobivanju na težini novorođenčeta. Neoperativni pristup liječenja ima veću vjerojatnost uspjeha kod ne sindromske Pierre Robin sekvence, u odnosu na sindromsku (Gangopadhyay i sur., 2012).

5.3. DiGeroge sindrom

DiGeroge sindrom je također poznati kao 22q11.2 delecijski sindrom (22q11.2DS), velokardiofacijalni sindrom (eng. velo-cardio-facial syndrome, VCFS). Incidencija se procjenjuje između 1 na 3000 i 1 na 6000 živorođenih (Mc-Donald-McGinn i sur., 2016).

5.3.1. Klinička slika

DiGerogeov sindrom ima veliki spektar mogućih simptoma i prisutnih anomalija, od kojih ne moraju nužno biti svi prisutni kako bi se postavila dijagnoza. Kod novorođenčadi i djece tipični simptomi uključuju kombinaciju kongenitalnog defekta srca, kronične infekcije, nazalna regurgitacija, hipernazalan govor, hipokalcijemija, poteškoće hranjenja i govorne poteškoće. Prisutne su palatinalne abnormalnosti, odnosno anomalije nepca kod 75% pacijenata, te se manifestiraju kao

gastrointestinalni problemi, poteškoće hranjenja i gutanja. Jedna od palatinalnih anomalija je rascjep nepca u 11% slučajeva, od čega 1-2% ima rascjep nepca i rascjep usne. Nekolicina slučajeva ima Pierre Robin sekvencu. U 65% slučajeva DiGerogevog sindroma prisutne su blaže manifestacije anomalija nepca kao što je submukozni rascjep nepca. Nadalje, moguća je prisutnost uvule bifide (rascijepljena uvula) i velofaringealna insuficijencija odnosno nepotpuno zatvaranje velofaringealnog sfinktera između orofarinksa i nazofarinksa (Mc-Donald-McGinn i sur., 2016). Kod djece je moguća prisutnost poremećaja normalnog zagriža (malokluzija). Do malokluzije dolazi zbog prisutnosti mikrognatije i/ili retrognatije (Butts i su.r, 2009).

5.3.2.Poteškoće hranjenja

Djeca koja boluju od 22q11 delecije najčešće imaju poteškoće hranjenja pri procesu dojenja, točnije sukucije (povlačenje), zatim poteškoće koordinacije disanja i gutanja, poteškoće gutanja, usporen proces hranjenja i regurgitacija. Poteškoće i njihova ozbiljnost se razlikuju kod svakog pacijenta, ovisno o tome koje su anomalije prisutne. Kod prisutnog rascjepa nepca, jednako kao i kod drugih sindroma djeteta ima poteškoće pri dojenju zbog nemogućnosti stvaranja intraoralnog tlaka. Anomalije u području larinksa i farinksa, zajedno sa anomalijom usne šupljine dovode do mogućnosti vraćanja unesenog sadržaja u usnu ili nosnu šupljinu (McDonald-McGinn i sur., 2020).

Poteškoće hranjenja mogu zahtijevati postavljanje privremene nazogastrične sonde u prvih nekoliko mjeseci života. Faringoplastika je indicirana kod pacijenata kod velofaringealne disfunkcije, kada je prisutna hipernazalnost i opsežnije otjecanje zraka tijekom govora. Kod pristupnosti mikrognatije ili retrognatije može biti indicirana mandibularna distrakcija. U prvim mjesecima života, ukoliko je prisutan rascjep nepca, hranjenje se modificira, uz promjenu položaja djeteta tijekom dojenja, korištenjem pomagala i bočicama prilagođenih za djecu s rascjepom. Određeni specijalisti preporučuju izbjegavanje kirurškog liječenja prije napunjene 4. godine starosti, pošto je zabilježeno smanjenje komplikacija i poteškoća uslijed daljnjeg razvoja usne šupljine (Vantrapeen i sur., 1998).

6. INTERVENCIJE KOD PRISUTNIH POTEŠKOĆA HRANJENJA DJECE SA KRANIOFACIJALNIM ANOMALIJAMA

Proces hranjenja zahtjeva kompleksnu koordinaciju sisanja, gutanja i disanja i jedno je od najvažnijih funkcija koje novorođenče treba usavršiti. Poteškoće hranjenja su prisutne u oko 5% sve rođene djece, te kod 70% djece rođenih sa kroničnim medicinskim stanjima. Glavne komponente hranjenja novorođenčeta su sisanje i gutanje, te ukoliko je prisutna ikoja anatomsko ili neurološka abnormalnost koja ih ometa dolazi do negativnog utjecaja na hranjenje (Green i Resnick, 2021).

Kako bi se odredile najpogodnije intervencije usmjerene na hranjenje potrebno je započeti detaljnom procjenom djeteta i poteškoća koje su prisutne. Uključujući detaljnu anamnezu, analizu poznatih kongenitalnih anomalija, fizički pregled djeteta i promatranje hranjenja. Prilagodba intervencija se temelji na utjecaj primarnog problema zbog kojeg dolazi do poteškoća hranjenja (Green i Resnick, 2021).

6.1. Rascjep nepca i usne

Pravilan pristup i način hranjenja djeteta sa rascjepom usne i/ili nepca ne postoji, vrlo je bitan individualan pristup svakom djetetu i roditeljima. Metoda hranjenja trebala bi se birati na osnovu njene efikasnosti i sigurnosti za dijete. Dužina trajanja hranjenja trebala bi biti unutar 20-30 minuta, kod dužeg hranjenja dolazi do dodatnog trošenja kalorija zbog većeg utroška energije. Ukoliko su tijekom hranjenja prisutni znakovi aspiracije kao što je kašljanje, gušenje, pljućkanje ili promjena boje kože djeteta, način hranjenja koji se primjenjuje može biti nesiguran za dijete (Glass i Wolf, 1999).

6.1.1. Dojenje

Dojenje djece sa orofacijalnim rascjepom podržano je od strane stručnjaka i ono je važno zato što majčino mlijeko djetetu osigurava dodatnu zaštitu i pojačava imunitet. Samim time umanjuje učestalost pojave upale uha, problem koji se nerijetko pojavljuje kod djece s rascjepom. Na uspješnost procesa dojenja utječe pozicija i opseg rascjepa, veličina i oblik majčine bradavice, te obrazac protoka mlijeka. Kao što je i ranije spomenuto, kako bi dojenje bilo moguće, dijete intraoralnim tlakom uvlači bradavicu u usta. Kod djece sa rascjepom dolazi do poteškoća pri stvaranju intraoralnog tlaka, odnosno vakuuma što otežava dojenje. Kako bi se omogućilo adekvatno dojenje samo

tkivo majčine dojke može poslužiti pri zatvaranju rascjepa, tako što prekrije otvor u cijelosti i omogući se stvaranje tlaka. Ponekad je potrebna manualna asistencija majke, odnosno može rukom usmjeriti u pritisnuti dojkju preko rascjepa kako bi se zatvorio otvor (Glass i Wolf,1999). Majka također može rukom pružiti dodatnu potporu obrazima i usnama kako bi dijete lakše održalo usne pripijene uz dojkju (Cooper-Brown i sur., 2008). Unatoč prilagodbi djetetu, vrlo često nije postignuta poželjna nutritivna vrijednost zbog nemogućnosti pravilnog sisanja mlijeka, smanjen je protok te tada majke mogu pridonijeti tako da ručno istišću mlijeko u djetetova usta . Dodatan protok mlijeka može se osigurati putem Supplemental Nursing System-a(SNS) (Glass i Wolf,1999).



Slika 7. Način primjene Supplemental Nursing System-a(SNS)

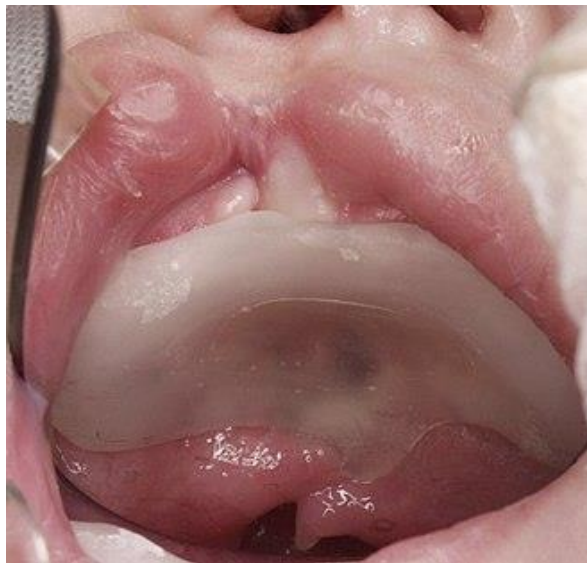Izvor:

<https://www.medela.com/breastfeeding-professionals/products/feeding/supplemental-nursing-system>

Uspravno pozicioniranje djeteta tijekom hranjenja može pomoći tako što će sila gravitacije usmjeriti hranu dalje od otvora na nepcu, odnosno od eustahijevih tuba i nazofarinska prema hipofarinsku. Održavanje uspravnog položaja djeteta tijekom i nakon hranjenja, uz primjenu češćih pauza za podrigivanje može se smanjiti učestalost pljućkanja i bolovi u želudcu zbog nakupljanja plinova. Također smanjivanjem pljućkanja, sprječava se i izloženost eustahijevih tuba povraćanom sadržaju (Glass i Wolf,1999).

6.1.2. Protetska pomagala

Opturator je protetički uređaj, koji je individualno modeliran kako bi savršeno „sjeo“ u prostor rascjepa nepca. Nije primjenjiv kod djece sa rascjepom samo mekog nepca ili submukoznim rascjepom. Funkcionira kao zamjena za tvrdo nepce, samim time odvaja oralnu i nosnu šupljinu, pomaže djetetu pri hranjenju i razvoju govora. U teoriji, okluzija nepca opturatorom bi trebala olakšati djetetu stvaranje intraoralnog tlaka pri sisanju, no neka istraživanja dokazuju suprotno. Tako je primijećeno da sam način izrade i oblika protetske udlage utječe na to da li se može, odnosno ne može stvoriti intraoralni tlak. Najbolji rezultat se ostvaruje ukoliko se opturator produži za 2-3 milimetra iza tvrdog nepca, prema mekom. Tada dijete može ostvariti kontakt između jezika i udlage, samim time se zatvara usna šupljina i stvara intraoralni tlak. Udlaga također može pomoći djetetu pri pritiskanju bradavice jezikom o nepce, tako što služi kao oslonac. Neovisno o obliku opturatora koji koristi dijete, uvijek je potrebna i dohrana kako bi se osigurale nutritivne potrebe (Glass i Wolf, 1999).



Slika 8. Palatalni opturator unutar usta djeteta

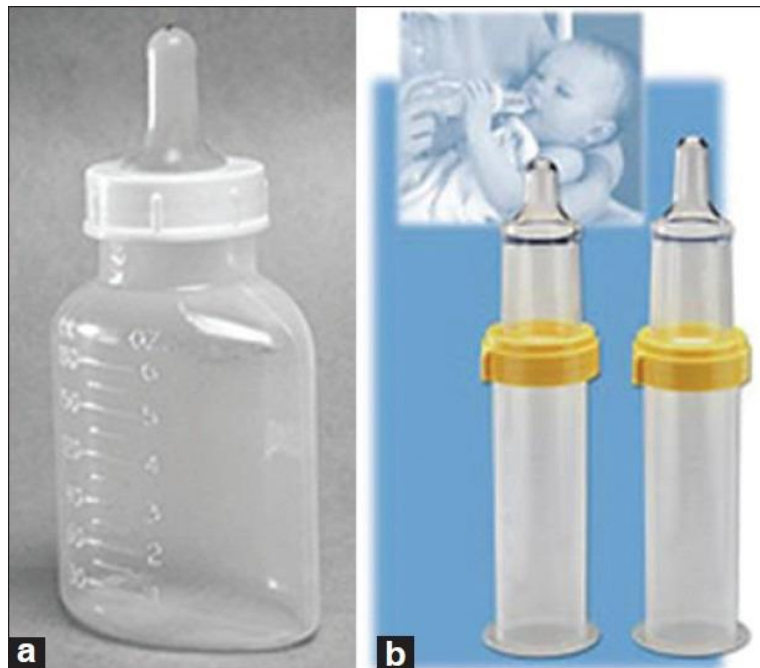Izvor:

https://en.wikipedia.org/wiki/Palatal_obturator

6.1.3. Asistiran unos mlijeka

Mekane bočice koje se mogu manualno pritisnuti su jednostavan i efektivan način unošenja mlijeka kod djece sa rascjepima. Brzina protoka mlijeka je prilagodljiva i kontrolirana od strane osobe koja hrani dijete. Vrh bočice, dudica/sisač je pozicioniran

u srednjem dijelu usta kako bi se omogućilo normalno pokretanje jezika. Pritiskanje bočice trebalo bi biti ritmično u vrijeme kada dijete siše. Kontinuirano pritiskanje bočice je potrebno izbjegavati zato što dolazi do kontinuiranog tijeka mlijeka u usta, te će djetetu biti teško napraviti pauze za disanje, samim time dijete će se zagrcnuti i može doći do aspiracije (Glass i Wolf, 1999). Veći otvori na bradavici bočice su često korišteni kako bi povećali protok mlijeka, no također se trebaju koristiti sa dozom opreza kako se ne bi preopteretilo dijete i komprimirala koordinacija disanja i sisanja (Cooper-Brown i sur., 2008).



Slika 9. Lijevo: mekana bočica za hranjenje, desno: Haberman bočice
Izvor:

https://www.researchgate.net/figure/a-Mead-Johnson-Soft-bottle-with-cross-cut-teat-b-Herberman-and-Mini-Herberman-feeders_fig4_259986690

Haberman bočica osmišljena je kako bi pomogla kod pojedinog problema kod djece sa rascjepom nepca. Bočica ima jednosmjernan ventil koji osigurava da je gornji mekani dio bočice uvijek pun mlijeka. Vrh bočice, odnosno sisač za razliku od drugih koje imaju točkasti otvor, kod ove bočice ima prorez čijom se pozicijom u ustima djeteta prilagođava protok. Bočica funkcionira tako da dijete samostalno ustima pritišće gornji mekani dio bočice, sisač i time dolazi do ispuštanja mlijeka. Dijete može samostalno kontrolirati pritisak i protok mlijeka. Moguće je i manualno pritiskanje bočice kako bi

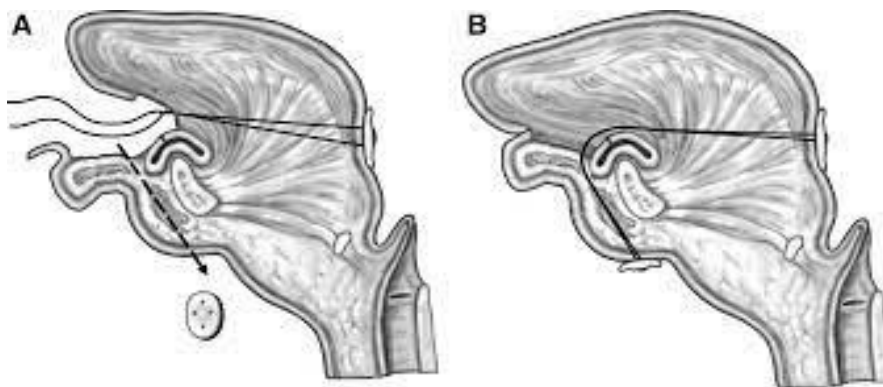
se pospješio protok mlijeka. Bočica je idealna za primjenu kod djece koja imaju dobru kompresiju jezikom o nepce, a poteškoće sa sisanjem (Glass i Wolf, 1999).

Rascjep nepca i usne je malformacija koja se liječi kirurški primarnom nazalnom rekonstrukcijom i muskularnom rekonstrukcijom rascjepa nepca. Kirurški zahvat usmjeren je na zatvaranje otvora, odnosno rascjepa i samim time se djetetu omogućuje normalna oralna funkcija i hranjenje te doprinosi estetskom izgledu (Campbell i sur., 2010).

6.2. Mikrognatija, retrognatija i glosoptoza

Mikrognatija, retrognatija i glosoptoza međusobno su povezane anomalije, zbog nedovoljno razvijene čeljusti koja ujedno može biti postavljena posteriorno, dolazi do glosoptoze, a samim time se narušava prohodnost dišnog puta. Opstrukcija dišnog puta glavni je uzrok razvoja poteškoća hranjenja, stoga je liječenje usmjereno na početni uzrok, odnosno mikrognatiju. Intervencijama usmjerenim na malu donju čeljust, rješava se problem glosoptoze i ujedno osigurava prohodnost dišnog puta što rezultira otklanjanjem poteškoća hranjenja. Inicijalno, hranjenje se odvija putem nazogastrične sonde tijekom procijene dišnoga puta i definiranja pravilnog pristupa liječenju. Moguć je ne-kirurški pristup liječenju i kirurški pristup liječenju, ovisno o opsežnosti anomalija i ozbiljnosti poteškoća hranjenja. Kod ne-kirurškog pristupa, ukoliko nisu prisutne neurološke ili druge poteškoće, jednom kada je stabiliziran dišni put većina djece nema poteškoća sa hranjenjem. Kod minornih poteškoća, uspješna je primjena potrbušnog ili bočnog položaja tijekom hranjenja, on na osnovu gravitacije održava položaj jezika prema naprijed osigurava prohodnost gornjeg dišnog puta. Uz hranjenje putem nazogastrične sonde (NGS), postupno se uvodi hranjenje oralnim putem. NG sonda se uklanja kada je hranjenje oralnim putem u potpunosti ostvareno. Novorođenčad sa opsežnijom opstrukcijom dišnog puta može imati potrebu za dužom primjenom kompenziranog hranjenja, te je kod nekih slučajeva indicirano postavljanje traheostome. Trajanje hranjenja oralnim putem trebalo bi trajati 15.-20. minuta, ponekad i kraće zbog veće mogućnosti zamora djeteta. Tehnike olakšavanja hranjenja uključuju korištenje dude, lingvalna masaža kako bi se opustio mišić i poboljšava se anteriorno pozicioniranje jezika. Zatim korištenje meke bradavice (vrha bočice) sa većim otvorom i simetrično pozicioniranje bradavice unutar usne šupljine na jezik.

Ritmično pomicanje bradavice tijekom hranjenja bočicom poboljšava unos tekućine i skraćuje vrijeme trajanja hranjenja. Kod prisutnosti mikrognatije, bitno je obratiti pažnju na odabir vrha bočice, bradavice. Bradavica veće duljine olakšava njeno pozicioniranje na jezik u pravilan položaj kako bi se mlijeko ispustilo na središte jezika. Djeca kod kojih je bilo potrebno postavljanje traheostome, moguće je njeno uklanjanje nakon određenog vremena, kada se popravi status dišnog puta uslijed rasta i razvoja lica (Cooper-Brown i sur., 2008. ; Hsien i Woo, 2019). Ukoliko su poteškoće i dalje prisutne nakon primjene ne-kirurških intervencija, pristupa se kirurškom liječenju, odnosno adhezija jezika i usne (eng. tongue-lip adhesion) i mandibularna distrakcijska osteogeneza. Adhezija jezika i usne je zahvat kojim se korijen jezika povlači anteriorno i pričvršćuje na unutrašnju stranu usne (slika 10), te jezik ne stvara opstrukciju gornjeg dišnog puta. Adhezija se uklanja novim zahvatom između 12. i 18. mjeseca poslije prvog zahvata, kada je dišni put prohodan.



Slika 10. Prikaz adhezije jezika i usne

Izvor:

<https://www.optecoto.com/article/S1043-1810%2809%2900088-8/pdf>

Distrakcijska osteogeneza mandibule je popularna konačna tehnika kojom se rješavaju poteškoće povezane sa mikrognatijom. Kirurški zahvat omogućuje stvaranje većeg intraoralnog prostora, osigurava se prohodnost dišnog puta i pridonosi estetskom izgledu lica tako što se zahvatom produžuje donja čeljust i usmjerava anteriorno. Samim time povećava se volumen prostora oralne šupljine, a rezultat je više prostora za jezik koji tada može zauzeti svoju pravilnu poziciju i više ne stvara opstrukciju dušnog puta. Ujedno dijete može održati normalnu koordinaciju disanja i sisanja i nema prisutnih poteškoća hranjenja. (Gangopadhyay i sur., 2012. ; Hsieh i Woo, 2019).

7. ULOGA MEDICINSKE SESTRE

Uloga medicinske sestre započinje u prvom trenutku od otkrivene prisutnosti prirođene malformacije. Moguće je prenatalno i postnatalno dijagnosticiranje orofacijalnih anomalija. Prenatalno dijagnosticiranje roditeljima omogućuje duži period za pripremu i edukaciju o djetetovu stanju te načinima prilagodbe. Jednako kao i postnatalno dijagnosticiranje, prenatalno također dovodi do šoka, stresa i anksioznosti kod roditelja no roditelji imaju više vremena za pronalaženje načina za suočavanje i savladavanje emocija. Dobra priprema roditelja prvi je korak u ranoj intervenciji, vrlo je bitno uključiti multidisciplinarni tim kako bi se roditeljima pružila maksimalna podrška i dobra edukacija. Iako je danas ultrazvučna dijagnostika napredovala i dalje se većina anomalija otkrije tek poslije poroda. Najčešći izvor informacija roditeljima u rodilištu ili prilikom otpusta su neonatolozi, primalje i medicinske sestre. Stručnih radova sa smjericama o pravilnom postupanju medicinskih sestara sa djetetom koje boluje od orofacijalnih anomalija na hrvatskom jeziku nedostaje. Stoga je neupitna potreba za implementiranjem i izradom osnovne literature kako bi se olakšalo informiranje majka o pravilnom načinu dojenja i hranjenja djeteta sa poteškoćama. Medicinska sestra mora biti podrška roditeljima u teškim trenucima otkrivanja dijagnoze, no i kasnije tijekom procesa prilagodbe i edukacije roditelja (Haramina, 2021). To može omogućiti tako što je spremna na sva pitanja kako bi im olakšala period prilagodbe na novonastalu situaciju. Nadalje mora biti upoznata sa načinima hranjenja i pristupu djetetu sa poteškoćama hranjenja, kako bi mogla upoznati roditelje sa ranije navedenim modifikacijama hranjenja, dostupnim pomagalicama kao što su mekane bočice, posebne vrste bradavica i ostalim pomagalicama za poboljšavanje hranjenja te dalje uputiti roditelje specijalistima koji im mogu pomoći u cijelom procesu prilagodbe, no i kako pristupiti hranjenju (Glass i Wolf, 1999. ;Blaži i sur. 2020).

7.1. Standardizirani postupak hranjenja djeteta s otežanim žvakanjem, gutanjem i rizikom za aspiraciju

Tijekom trajanja hospitalizacije medicinska sestra sudjeluje u procesu hranjenja djeteta sa otežanim žvakanjem, gutanjem i rizikom za aspiraciju. Cilj postupka je zadovoljavanje nutritivnih potreba djeteta na siguran način. Za pravilno provođenje postupka, idealno bi bilo da sudjeluju dvije medicinske sestre ili dva tehničara. Trajanje

samog postupka se procjenjuje oko 50. minuta. Prije početka hranjenja potrebno je procijeniti starost djeteta, njegovo psihičko i fizičko stanje, kako bi se maksimalno prilagodile intervencije tijekom postupka hranjenja. Psihička procjena bitna je kako bi pravovremeno primijetili da li je kod djeteta prisutno stanje poremećaja svijesti, te ukoliko je prisutno bitno je odmah prekinuti sa daljnjim postupkom hranjenja na usta i primijeniti enetralni ili parenteralni način hranjenja. Fizička procjena uključuje procjenu stanja respiratornog sustava, stanje nosne šupljine i usne šupljine djeteta. Kod procjene respiratornog sustava važno je obratiti pažnju na frekvenciju, ritam i dubinu disanja te da li su prisutni šumovi, krkljanje ili hropac. Neposredno prije hranjenja potrebno je provjeriti stanje nosne šupljine, odnosno njenu prohodnost. Ukoliko je prohodnost narušena mukozom, moguće je djetetu u nos ukapati kapi ili sterilnu fiziološku otopinu i očistiti nos, a ukoliko su prisutne veće količine sekreta on se aspirira pomoću aspiratora. Procjena se završava provjerom izgleda sluznice usne šupljine, da li dijete može normalno zatvoriti i otvoriti usta te efikasnost gutanja. Prije početka hranjenja potrebno je pripremiti poslužavnik sa hranom i priborom za jelo prilagođen ovisno o uzrastu djeteta, sapun za ruke ili dezinficijens, papirnate ručnike, vodu za piće, rukavice, maska i zaštitna pregača, kisik te maska ili nosni kateter, pribor za aspiraciju s aspiratorom te vreća za otpad. Konzistenciju i količinu hrane potrebno je prilagoditi dobi djeteta i njegovim poteškoćama, najčešće se priprema kašasta hrana. Izvođenje postupka se razlikuje ovisno o dobi, dijeli se na hranjenje dojenčeta i hranjenje djeteta (HKMS, 2015).

Hranjenje dojenčeta započinje provjerom vrste prehrane i mogućih ograničenja, potrebno je identificirati dijete, komunicirati sa njime i predstaviti se. Prije početka hranjenja potrebno je provjeriti ispravnost kisika i njegova pribora te isto tako i aspiratora. Sav pribor je potrebno približiti na dohvat ruke medicinskoj sestri/tehničaru. Slijedi pranje i sušenje ruku djeteta, a zatim medicinskog tehničara/ke. Potrebno je zaštititi se pregačom i po potrebi staviti zaštitnu masku, a dijete se zaštititi ubrusima ili jednokratnom kompresom. Provjeri se da li je hrana odgovarajuće temperature i djetetu se daju mali gutljaji ili zalogaji i potrebno je osigurati dovoljno vremena za žvakanje i gutanje hrane. Tijekom hranjenje važno je pratiti disanje, izgled i ponašanje djeteta. U slučaju da se dijete zagrcne i počne kašljati, potrebno je prekinuti hranjenje i aspirirati ako je potrebno, pustiti dijete da odmori i sa hranjenjem se nastavlja nakon

5-10 minuta. U slučaju da su dijete i dalje ima poteškoće s disanjem i kašljanjem potrebno je obavijestiti liječnika. Ukoliko dijete zadržava hranu u ustima i ne može gutati, postavlja se u bočni položaj i također se aspirira ukoliko je potrebno. Po završetku hranjenja dijete se postavlja u uspravan položaj, što olakšava izlazak progutanog zraka tijekom hranjenja, djetetu se operu ruke i usta te se postavlja u krevetić u ležeći položaj sa povišenim uzglavljem. Kada je dijete sigurno odloženo, tehničar raspredma korišten pribor, opere i dezinficira ruke te dokumentira provedeni postupka uz zabilježenu količinu hrane i prisutne poteškoće tijekom hranjenja (HKMS, 2015).

Hranjenje malog djeteta, predškolskog i školskog djeteta i adolescenta sa poteškoćama vrlo je slično procesu hranjenja dojenčeta. Započinje provjerom vrste hrane i ograničenja, identificira se dijete, tehničar mu se predstavlja i komunicira s njime. Provjerava se ispravnost kisika i aspiratora, sav potreban pribor se stavlja nadohvat ruke. Operu se ruke djetetu, zatim tehničar opere i dezinficira svoje. Dijete se postavlja u pravilan položaj, ležeći položaj sa podignutim uzglavljem ili sjedeći na krevetu ili za stolom. Pripremi se hrana kašaste konzistencije i provjeri se njena temperatura prije hranjenja. Dijete se zaštiti ubrusom ili jednokratnom kompresom. Djetetu se nude mali zalogaji uz dovoljno vremena između svakog za žvakanje i gutanje te odmor tijekom hranjenja. Ukoliko je dijete sposobno samo koristiti pribor za hranu potrebno je ga je poticati na sudjelovanje u hranjenju u skladu s njegovim mogućnostima. Ukoliko dođe do kašljanja, prekida se hranjenje i aspirira ukoliko je potrebno, djetetu se omogući 5-10 minuta odmora prije nastavljanja s hranjenjem. Ukoliko dijete nije u mogućnosti gutati i hrana se zadržava u ustima, dijete se postavlja u bočni položaj i aspirira ukoliko je potrebno. Ukoliko su poteškoće i dalje prisutne ili dođe do komplikacija, poziva se liječnik. Nakon završetka hranjenja, djetetu se operu ruke i zubi, ukoliko je u mogućnosti to će odraditi samostalno. Smjesti se u sjedeći ili ležeći povišen položaj na 30 minuta. Medicinski tehničar/ka raspredma korišteni pribor, opere i dezinficira ruke te dokumentira provedeni postupka hranjenja, količinu unesene hrane i da li je bilo prisutnih poteškoća tijekom hranjenja. Proces hranjenja djeteta sa malformacijama usne šupljine treba prilagoditi djetetovim mogućnostima da bi na najbolji način zadovoljili energetske potrebe. Ideje i maštovitost medicinske sestre

pomažu da se najprikladnije prebrode sve prepreke na zadovoljstvo ponajviše roditelja, a i djeteta (HKMS, 2015).

8. ZAKLJUČAK

Kraniofacijalne anomalije su prirođene malformacije struktura glave, mogu se pojaviti kao individualna anomalija ili kao više udruženih anomalija, odnosno sindrom ili sekvenca. Najčešće su to rascjep usne i/ili nepca, mikrognatija i glospotoza, te one dovode to poteškoća hranjenja kod djece. Poteškoće hranjenja se najčešće manifestiraju kao slab dobitak na težini djeteta, smanjeno napredovanje i razvoj, zamor, nemir i razdraženost djeteta. Uklanjanje poteškoća je vrlo bitno kako bi se djetetu omogućio normalan daljnji razvoj, a intervencije su usmjerene na glavni uzrok zbog kojeg dolazi do razvoja poteškoća hranjenja. Kod lakših poteškoća, proces hranjenja se olakšava prilagodbom pozicije hranjenja, korištenjem pomagala kao što su posebno razvijene bočice, dudice, bradavice, asistiran unos mlijeka te protetička pomagala, odnosno opturatori. Kod nekih slučajeva kada je prisutno više anomalija, ili su vrlo opsežne ove intervencije ne otklanjaju poteškoće, već su samo privremeno rješenje i pomoć tijekom kojeg se razvija plan daljnjeg liječenja i odabire način otklanjanja problema kirurškim putem. Kirurškim zahvatom se u velikoj većini slučajeva postigne dobar rezultat, te je njihov fokus na korigiranje malformacije i postizanje optimalne građe kraniofacijalnih struktura kako su one trebale primarno izgledati, odnosno kao kod pravilnog razvoja. Uklanjanjem malformacije postiže se ujedno se i otklanjaju sve poteškoće koje je ona proizvela, pa tako i poteškoće hranjenja. Uloga medicinske sestre je sveobuhvatna i bitan je dio multidisciplinarnog tima koji brine o djetetu sa orofacijalnim anomalijama. Njen glavni doprinos je sumjeren na podršku i edukaciju roditelja, te pomoć pri hranjenju djeteta sa poteškoćama.

LITERATURA

Aljerian, A., Gilardino, M.S.(2019) *Treacher Collins Syndrome*. Clin Plast Surg. [Internet] 46(2):197-205. Dostupno na: <https://pubmed.ncbi.nlm.nih.gov/30851751/> [Pristupljeno: 28.05.2023.] doi: 10.1016/j.cps.2018.11.005

Amstalden-Mendes,L.G., Gil-da-Silva-Lopez,V.L. (2005) *Neonatal Care of Infants With Cleft Lip and/or Palate: Feeding Orientation and Evolution of Weight Gain in a Nonspecialized Brazilian Hospital, Cleft Palate – Craniofacial Journal*. [Internet] 44,3, 329-334 Dostupno na: <https://pubmed.ncbi.nlm.nih.gov/17477748/> [Pristupljeno: 15.02.2023.]

Bagatin. M. (1991). Rascjepi usne i nepca. U M. Bagatin i M. Virag (ur.), *Maksilofacijalna kirurgija (41-65)*. Zagreb: Školska knjiga.

Benacerraf, B.R., Jelin, A.C., Bromley, B. (2019) *Microgathia*. Society for Maternal-Fetal Medicine [Internet] 221(5):B13-B15 Dostupno na: <https://pubmed.ncbi.nlm.nih.gov/31679587/> [Pristupljeno: 28.05.2023.] doi: 10.1016/j.ajog.2019.08.051.

Blaži D., Knežević D., Zglavnik I.(2020). *Načini hranjenja i roditeljska zabrinutost kod djece s različitim vrstama orofacijalnih rascjepa*. *Logopedija* [Internet].10(1) str.1-6. Dostupno na: <https://hrcak.srce.hr/243595> [Pristupljeno 01.06.2023.]

Burg, M. L., Chai, Y., Yao, C. A., Magee III, W., & Figueiredo, J. C. (2016) *Epidemiology, Etiology, and Treatment of Isolated Cleft Palate*. *Frontiers in physiology* [Internet] 7., 67. Dostupno na: <https://www.frontiersin.org/articles/10.3389/fphys.2016.00067/full> [Pristupljeno: 15.05.2023.]

Butts, S. C. (2009) *The facial phenotype of the velo-cardio-facial syndrome*. *International Journal of Pediatric Otorhinolaryngology*[Internet] 73(3), 343–350.Dostupno na: <https://sci-hub.se/10.1016/j.ijporl.2008.10.011> [Pristupljeno: 05.05.2023.] doi:10.1016/j.ijporl.2008.10.011

Campbell, A., Costello, B. J., & Ruiz, R. L. (2010). *Cleft Lip and Palate Surgery: An Update of Clinical Outcomes for Primary Repair*. *Oral and Maxillofacial Surgery Clinics*

of North America [Internet] 22(1), 43–58. Dostupno na: <https://pubmed.ncbi.nlm.nih.gov/20159477/> [Pristupljeno: 03.06.2023.]
doi:10.1016/j.coms.2009.11.003

Clarren, S. K., Anderson, B., & Wolf, L. S. (1987) *Feeding infants with cleft lip, cleft palate, or cleft lip and palate*. *Cleft Palate* [Internet] J, 24, 3, 244-249. Dostupno na: <https://pubmed.ncbi.nlm.nih.gov/12498610/> [Pristupljeno: 15.03.2023.]

Cooper-Brown, L., Copeland, S., Dailey, S., Downey, D., Petersen, M. C., Stimson, C., i Van Dyke, D. C. (2008). *Feeding and swallowing dysfunction in genetic syndromes*. *Developmental Disabilities Research Reviews* [Internet] 14(2), 147–157. Dostupno na: <https://pubmed.ncbi.nlm.nih.gov/18646013/> [Pristupljeno: 03.06.2023.]
doi:10.1002/ddrr.19

Dalben, G. S., Costa, B., Gomide, M. R., & das Neves, L. T. (2003) *Breast-feeding and sugar intake in babies with cleft lip and palate*. *The Cleft palate-craniofacial journal* [Internet] 40, 1, 84-87. Dostupno na: <https://pubmed.ncbi.nlm.nih.gov/26997574/> [Pristupljeno: 15.03.2023.]

Dixon, M.J. (1995) *Treacher Collins syndrome*. *J Med Genet.* [Internet] 32(10):806-8. Dostupno na: <https://pubmed.ncbi.nlm.nih.gov/8558560/> [Pristupljeno: 13.04.2023.]
doi: 10.1136/jmg.32.10.806

Dorise, B., Trivedi, A., Galea, C., Walker, K., Mehta, B.(2019) *Feeding practices and growth of infants with Pierre Robin Sequence*. *Int J Pediatr Otorhinolaryngol.* [Internet]118:11-14. Dostupno na: <https://pubmed.ncbi.nlm.nih.gov/30578989/> [Pristupljeno:20.04.2023.] doi: 10.1016/j.ijporl.2018.12.004

Duarte, G.A., Ramos, R.B., Cardoso, M.C.(2016) *Feeding methods for children with cleft lip and/or palate: a systematic review*. *Braz J Otorhinolaryngol.*[Internet] 82(5):602-9. Dostupno na: <https://pubmed.ncbi.nlm.nih.gov/26997574/> [Pristupljeno: 15.03.2023.] doi: 10.1016/j.bjorl.2015.10.020

Fox-Lewis, A. (2011) *A technique for nurses to use when educating families about cleft nutrition: Andrew Fox-Lewis developed an aid to explain why good feeding techniques are important in children with cleft palate*. *Nursing children and young people* [Internet]

23, 4, 28-29. Dostupno na: <https://pubmed.ncbi.nlm.nih.gov/21675174/> [Pristupljeno: 20.05.2023.]

Gangopadhyay, N., Mendonca, D.A., Woo, A.S. (2012) *Pierre robin sequence*. *Semin Plast Surg* [Internet] 26(2):76-82. Dostupno na: <https://pubmed.ncbi.nlm.nih.gov/23633934/> [Pristupljeno: 16.04.2023.] doi: 10.1055/s-0032-1320065

Garcez, L. W., & Giugliani, E. R. (2005) *Population-based study on the practice of breastfeeding in children born with cleft lip and palate*. *The Cleft palate-craniofacial journal* [Internet] 42, 6, 687-693 Dostupno na: <https://pubmed.ncbi.nlm.nih.gov/16241182/> [Pristupljeno na: 15.03.2023.]

Glass, R. P., & Wolf, L. S. (1999) *Feeding management of infants with cleft lip and palate and micrognathia*. *Infants & Young Children* [Internet] 12, 1, 70-81. Dostupno na: <https://amamantarasturias.org/wp-content/uploads/2019/11/12esp-Feeding-Management-cleft-lip.pdf> [Pristupljeno: 20.05.2023.]

Gopinath, V. K. (2013) *Assessment of nutrient intake in cleft lip and palate children after surgical correction*. *Department of General & Specialist Dental Practice, United Arab Emirates* [Internet] 20, 5, 61-66. Dostupno na: <https://www.ncbi.nlm.nih.gov/pmc/articles/PMC4866269/> [Pristupljeno: 17.03.2023.]

Gopinath, V.K., Muda, W.A.M. (2005) *Assessment of growth and feeding practices in children with cleft lip and palate*. *Southeast Asian Journal of Tropical Medicine and Public Health* [Internet] 36,1, 254-258. Dostupno na: <https://pubmed.ncbi.nlm.nih.gov/15906679/> [Pristupljeno: 17.03.2023.]

Green M.A. i Resnick C.M. (2021) *Feeding considerations for infants with craniofacial malformations*. *Semin Fetal Neonatal* [Internet] 26(6):101280. Dostupno na: <https://pubmed.ncbi.nlm.nih.gov/34561178/> [Pristupljeno: 29.05.2023.] doi: 10.1016/j.siny.2021.101280

Haramina, S. (2021) *Rana intervencija djeteta s orofacijalnim rascjepom: iskustva i zadovoljstvo roditelja informacijama dobivenim u rodilištu o dojenju/hranjenju djece s orofacijalnim rascjepom (ORFR)* [Internet] Dostupno na:

<https://repozitorij.mef.unizg.hr/islandora/object/mef%3A300/datastream/PDF/view>

[Pristupljeno: 03.06.2023.]

Hiremath, V. S., Lingegowda, A. B., Rayannavar, S., & Kumari, N. (2016) A Innovative Technique-Modified Feeding Bottle for a Cleft Palate Infant. *Journal of Clinical & Diagnostic Research* [Internet] 10, 4. Dostupno na: <https://www.ncbi.nlm.nih.gov/pmc/articles/PMC4866269/> [Pristupljeno: 17.03.2023.]

HKMS (2015) Standardizirani postupci u zdravstvenoj njezi pedijatrijske skrbi. Hrvatska komora medicinskih sestara. [Online] str.44-47. Dostupno na: <http://www.hkms.hr/wp-content/uploads/2018/05/Standardizirani-postupci-u-zdravstvenoj-njezi-pedijatrijske-skrbi.pdf> [Pristupljeno: 3.06.2023.]

Hsieh, S. T. i Woo, A. S. (2019) *Pierre Robin Sequence*. *Clinics in Plastic Surgery* [Internet] Dostupno na: <https://pubmed.ncbi.nlm.nih.gov/30851756/> [Pristupljeno: 03.6.2023.] doi:10.1016/j.cps.2018.11.010

Huljev Frković, S. (2015) *Rascjepi usne i nepca s aspekta genetičara*. *Paediatrica Croatica* [Internet] 59,2, 95-98. Dostupno na: <https://hrcak.srce.hr/142555> [Pristupljeno: 20.03.2023.]

Lidsky, M.E., Lander, T.A., Sidman, J.D.(2008) *Resolving feeding difficulties with early airway intervention in Pierre Robin Sequence*. *Laryngoscope*. [Internet]118(1):120-3. Dostupno na: <https://pubmed.ncbi.nlm.nih.gov/17975504/> [Pristupljeno: 17.04.2023.] doi: 10.1097/MLG.0b013e31815667f3

Marszałek-Kruk BA, Wójcicki P, Dowgierd K, Śmigiel R.(2021) *Treacher Collins Syndrome: Genetics, Clinical Features and Management*. *Genes (Basel)* [Internet] 12(9):1392. Dostupno na: <https://pubmed.ncbi.nlm.nih.gov/34573374/> [Pristupljeno: 10.04.2023.] doi: 10.3390/genes12091392.

McDonald-McGinn, D.M. i sur. (2015) 22q11.2 deletion syndrome. *Nat Rev Dis Primers* [Internet] 19;1:15071. Dostupno na: <https://pubmed.ncbi.nlm.nih.gov/27189754/> [Pristupljeno: 23.04.2023.] doi: 10.1038/nrdp.2015.71

McDonald-McGinn, D.M., Hain, H.S., Emanuel B.S., Zackai E.H.(1999) *22q11.2 Deletion Syndrome*. [updated 2020] Adam MP, Mirzaa GM, Pagon RA, Wallace SE,

Bean LJH, Gripp KW, Amemiya A [Internet] Dostupno na: <https://pubmed.ncbi.nlm.nih.gov/20301696/> [Pristupljeno: 23.04.2032.]

Miller, C.K. (2011) *Feeding Issues and Interventions in Infants and Children With Clefts and Craniofacial Syndromes, Seminars in Speech and Language* [Internet] 32, 2, 115. Dostupno na: <https://pubmed.ncbi.nlm.nih.gov/21948638/> [Pristupljeno: 23.03.2023.]

Pereza N, Ostojić S, Zergoller-Čupar Lj, Kapović M, Peterlin B.(2010) Klinička dismorfologija i razvojne anomalije. *Medicina Fluminensis* [Internet] 46(1):5-18. Dostupno na: <https://hrcak.srce.hr/48832> [Pristupljeno 14.03.2023.]

Plomp, R.G. i sur. (2016). *Treacher Collins Syndrome: A Systematic Review of Evidence-Based Treatment and Recommendations. Plast Reconstr Surg.*[Internet] 137(1):191-204. Dostupno na: <https://pubmed.ncbi.nlm.nih.gov/26710023/> [Pristupljeno: 10.04.2023.] doi: 10.1097/PRS.0000000000001896.

Rathé, M. i sur. (2015) *Pierre Robin sequence: Management of respiratory and feeding complications during the first year of life in a tertiary referral centre. Int J Pediatr Otorhinolaryngol.* [Internet] 79(8):1206-12. Dostupno na: <https://pubmed.ncbi.nlm.nih.gov/26092549/> [Pristupljeno:20.04.2023.] doi: 10.1016/j.ijporl.2015.05.012

Schweiger, C., Manica, D. i Kuhl, G. (2016) *Glossoptosis. Seminars in Pediatric Surgery*[Internet] 25(3), 123–127. Dostupno na: <https://pubmed.ncbi.nlm.nih.gov/27301596/> [Pristupljeno: 28.05.2023.] doi:10.1053/j.sempedsurg.2016.02.002

Thompson, J.T., Anderson, P.J., David, D.J. (2009) *Treacher Collins syndrome: protocol management from birth to maturity. J Craniofac Surg.* [Internet] 20(6):2028-35. Dostupno na: <https://pubmed.ncbi.nlm.nih.gov/19881372/> [Pristupljeno: 10.04.2023.] doi: 10.1097/SCS.0b013e3181be8788

Vantrappen, G., Rommel, N., Cremers, C. W. R., Devriendt, K., & Frijns, J.(1998) *The velo-cardio-facial syndrome: International Journal of Pediatric Otorhinolaryngology* [Internet] 45(2), 133–141. Dostupno na:

<https://pubmed.ncbi.nlm.nih.gov/9849681/>[Pristupljeno:5.05.2023.] doi:10.1016/s016
5-5876(98)00067-6

Zorić, A., Knežević, P., Aras, I. (2014) *Rascjepi usne i nepca* - Multidisciplinarni pristup.
Zagreb: Medicinska naklada

POPIS SLIKA

Slika 1. Lijevo: prikaz građe usne šupljine novorođenčeta, desno prikaz usne šupljine odrasle osobe	3
Slika 2. A) 1 i 2 blagi unilateralni rascjep usne, 3 i 4 unilateralni rascjep usne sa zahvaćenim alveolarnim grebenom, 5 bilateralni rascjep usne, 6 bilateralni rascjep usne i zahvaćen alveolarni greben na jednoj strani, 7 bilateralni rascjep usne B) 1 i 2 unilateralni rascjep usne i nepca, 3,4 i 5 bilateralni rascjep usne i nepca različite opsega C) prikaz rascjepa nepca (moguć je samo bilateralan) različite zahvaćenosti anomalije	8
Slika 3. Submukozni rascjep nepca.....	9
Slika 4. Ultrazvučni medisagitalni prikaz lica djeteta sa mikrognatijom.....	12
Slika 5. Lijevo: prikaz usne šupljine djeteta normalnog razvoja; desno: prikaz glosoptoze uzrokovane mikrognatijom	13
Slika 6. Izgled djeteta sa Treacher Collins sindromom	16
Slika 7. Način primjene Supplemental Nursing System-a(SNS)	22
Slika 8. Palatalni opturator unutar usta djeteta	23
Slika 9. Lijevo: mekana bočica za hranjenje, desno: Haberman bočice	24
Slika 10. Prikaz adhezije jezika i usne	26

SAŽETAK

Kraniofacijalne anomalije širok su spektar razvojnih abnormalnosti koje se manifestiraju kao malformacije kostiju, sluznice ili mišića lica. Mogu se pojaviti kao zasebna anomalija, kao što je rascjep nepca i/ili usne, te može biti udruženo više anomalija u sklopu sindroma ili sekvence. Ozbiljnost i opsežnost anomalija varira kod svakog zasebnog slučaja, te njihove posljedice mogu uzrokovat veće ili manje poteškoće. Glavne i najčešće anomalije su rascjep nepca i usne, mikrognatija te posljedična glosoptoza i njihova prisutnost rezultira poteškoćama hranjenja. Poteškoće hranjenja prisutne su u većini slučajeva i mogu biti blage ili ozbiljne. One dovode do nedovoljnog unosa nutrijenata, samim time dijete otežano napreduje i usporava se razvoj. Kako bi se reguliralo stanje djeteta i pridonijelo njegovom daljnjem razvoju razvijene su posebne tehnike hranjenja, dodatna pomagala kao što su mekane bočice, bradavice bočice sa veće duljine, mekoće i većim otvorom i zatim protetska pomagala koja su korisna kod djece sa rascjepima. Za svaku malformaciju postoji kirurški način liječenja, te je ono indicirano kod ozbiljnijih slučajeva kada su poteškoće i dalje prisutne poslije primjene ne-kirurških tehnika i kod slučajeva gdje nije došlo do poboljšanja stanja daljnjim razvojem usne šupljine.

Ključne riječi: kraniofacijalne anomalije, poteškoće hranjenja, rascjep usne/nepca, mikrognatija, glosoptoza.

SUMMARY

Craniofacial anomalies are a wide spectrum of developmental abnormalities that manifest as malformations of bones, mucous membranes or facial muscles. They can appear as a separate anomaly, such as cleft palate and/or lip, and several anomalies can be combined in a syndrome or sequence. The severity and extent of anomalies varies in each individual case and they can result as mild or serious difficulties. Main and most common anomalies are cleft palate and lip, micrognathia and consequential glossoptosis; their presence results in feeding difficulties. Feeding difficulties are present in most cases and can vary from mild to severe. They lead to an insufficient intake of nutrients, thus making it more difficult for the child to progress and slow down of development. In order to regulate the child's condition and contribute to his further development there are developed special feeding techniques, additional aids such as soft baby bottles, some with longer, and softer nipples, larger opening, further more prosthetic aids that are helpful for children with clefts. There is a surgical method of treatment for every malformation and it is indicated in more serious cases, when difficulties are still present after the application of non-surgical techniques and in cases where the condition did not improve with further development of the oral cavity.

Key words: craniofacial anomalies, feeding difficulties, cleft palate/lip, micrognathia, glossoptosis.