

Karcinom debelog crijeva

Doležaj, Magdalena

Undergraduate thesis / Završni rad

2023

Degree Grantor / Ustanova koja je dodijelila akademski / stručni stupanj: **University of Pula / Sveučilište Jurja Dobrile u Puli**

Permanent link / Trajna poveznica: <https://um.nsk.hr/um:nbn:hr:137:202593>

Rights / Prava: [In copyright](#)/[Zaštićeno autorskim pravom.](#)

Download date / Datum preuzimanja: **2025-03-12**



Repository / Repozitorij:

[Digital Repository Juraj Dobrila University of Pula](#)



Sveučilište Jurja Dobrile u Puli
Medicinski fakultet u Puli
Preddiplomski stručni studij Sestrinstvo

Magdalena Doležaj

KARCINOM DEBELOG CRIJEVA

Završni rad

Pula, lipanj 2023. godine

Sveučilište Jurja Dobrile u Puli
Medicinski fakultet u Puli
Preddiplomski stručni studij Sestrinstvo

Magdalena Doležaj

KARCINOM DEBELOG CRIJEVA

Završni rad

JMBAG:0303089634 , redoviti student
Studijski smjer; Stručni preddiplomski studij Sestrinstvo

Predmet: Kirurgija, traumatologija i ortopedija

Znanstveno područje: Biomedicina i zdravstvo
Znanstveno polje: Kliničke medicinske znanosti
Znanstvena grana: Sestrinstvo
Mentor: Mr. sc. Andrej Angelini, dr. med

Pula, lipanj 2023. godine

IZJAVA O AKADEMSKOJ ČESTITOSTI

Ja, dolje potpisana Magdalena Doležaj, kandidat za prvostupnika sestrištva ovime izjavljujem da je ovaj Završni rad rezultat isključivo mojega vlastitog rada, da se temelji na mojim istraživanjima te da se oslanja na objavljenu literaturu kao što to pokazuju korištene bilješke i bibliografija. Izjavljujem da niti jedan dio Završnog rada nije napisan na nedozvoljen način, odnosno da je prepisan iz kojega necitiranog rada te da ikoji dio rada krši bilo čija autorska prava. Izjavljujem, također, da nijedan dio rada nije iskorišten za koji drugi rad pri bilo kojoj drugoj visokoškolskoj, znanstvenoj ili radnoj ustanovi.

Student
Magdalena Doležaj

U Puli, 28. lipnja, 2023. godine

IZJAVA
o korištenju autorskog djela

Ja, Magdalena Doležaj dajem odobrenje Sveučilištu Jurja Dobrile u Puli, kao nositelju prava iskorištavanja, da moj završni rad pod nazivom „Karcinom debelog crijeva“ koristi na način da gore navedeno autorsko djelo, kao cjeloviti tekst trajno objavi u javnoj internetskoj bazi Sveučilišne knjižnice Sveučilišta Jurja Dobrile u Puli te kopira u javnu internetsku bazu završnih radova Nacionalne i sveučilišne knjižnice (stavljanje na raspolaganje javnosti), sve u skladu s Zakonom o autorskom pravu i drugim srodnim pravima i dobrom akademskom praksom, a radi promicanja otvorenoga, slobodnoga pristupa znanstvenim informacijama.

Za korištenje autorskog djela na gore navedeni način ne potražujem naknadu.

U Puli, 28. lipnja, 2023. godine

Potpis
Magdalena Doležaj

PREDGOVOR

Iskrena zahvala mentoru Mr. sc. Angelini Andreju, dr. med. na strpljenju i pruženom vremenu te za primjedbe i sugestije tijekom izrade rada.

Veliko hvala mojim prijateljima koji su bili uz mene tijekom školovanja.

Posebnu zahvalnost iskazujem svojoj obitelji na bezuvjetnoj podršci, ohrabrenju te pomoći da ispunim svoj zadani cilj.

SADRŽAJ:

1. UVOD.....	1
2. OBRADA TEME	2
2.1. Anatomija debelog crijeva.....	2
2.2. Fiziologija debelog crijeva.....	3
3. SIMPTOMI KARCINOMA DEBELOG CRIJEVA	4
4. DIJAGNOSTIKA KARCINOMA DEBELOG CRIJEVA.....	5
4.1. Nacionalni program ranog otkrivanja raka debelog crijeva	6
5. KLASIFIKACIJA KARCINOMA DEBELOG CRIJEVA	7
6. LIJEČENJE KARCINOMA DEBELOG CRIJEVA	8
6.1. Kirurško liječenje	8
6.2. Kemoterapija	9
6.3. Zračenje.....	9
6.4. Biološko liječenje	9
6.5. Prisutnost karcinoma debelog crijeva u Istarskoj županiji.....	10
7. ZDRAVSTVENA NJEGA OBOLJELOG OD KARCINOMA DEBELOG CRIJEVA...	13
7.1. Fizička i psihička podrška	13
7.2. Prijeoperacijska priprema pacijenta	14
7.3. Zdravstvena njega bolesnika s kolostomom	15
7.4. Edukacija pacijenta.....	16
8. ZAKLJUČAK	17
9. LITERATURA	18
SAŽETAK	20
SUMMARY	21

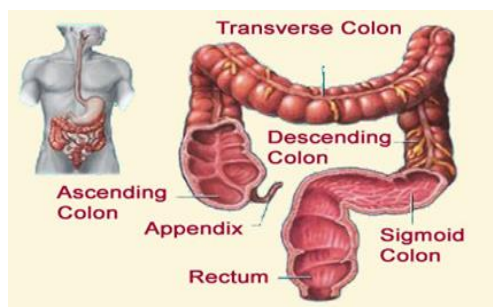
1. UVOD

Kolorektalni karcinom ili karcinom debelog crijeva ubraja se u najčešća oboljenja sa zabrinjavajućom tendencijom rasta u razvijenim zemljama. Na trećem je mjestu zloćudnih bolesti u svijetu, dok se po smrtnosti nalazi na drugom mjestu. Pojavnost karcinoma raste s godinama, a s rastom započinje iznad 40. godine života. Karcinom pogađa cekum (slijepo crijevo), kolon (debelo crijevo) i rektum (završni dio debelog crijeva). Karcinom debelog crijeva smatra se najčešćom bolešću tumora probavnog sustava. Spoznaja da je pravilnom prevencijom moguće značajno smanjiti statističke podatke, potaknula je u Hrvatskoj pokretanje Nacionalnog programa ranog otkrivanja karcinoma debelog crijeva 2007. godine. Ciljevi programa su smanjiti smrtnost od karcinoma za najmanje 15% i otkriti karcinom u ranijem stadiju bolesti te tako unaprijediti mogućnost izlječenja i kvalitetu života ljudi u Republici Hrvatskoj. Važnu ulogu tijekom provođenja primarnih mjera prevencija na primarnoj razini zdravstvene zaštite ima medicinska sestra kojoj je glavna zadaća poučiti pacijente o važnosti otkrivanja raka debelog crijeva te ih educirati o Nacionalnom programu, simptomima i komplikacijama koji se mogu pojaviti tijekom određenog stadija bolesti. Preventivne mjere obuhvaćaju još i edukaciju o pravilnoj prehrani i psihološku pripremu i podršku tijekom procesa liječenja. Pacijentu treba pristupiti holistički, objasniti mu i pripremiti ga na život s kolostomom jer pacijentov stav uvelike utječe na ishod liječenja.

2. OBRADA TEME

2.1. Anatomija debelog crijeva

Debelo crijevo (*intestinum crasum*) smješteno je u trbušnoj šupljini te je završni dio probavne cijevi. Sastoji se od: slijepog crijeva s crvuljkom (*caecum et appendix vermiformis*), kolona (*colon*), ravnog crijeva (*rectum*) i analnog kanala (*canalis analis*). Debelo crijevo sastavni je dio probavne cijevi, dugačko oko metar i pol. Ono se nastavlja na tanko crijevo u donjem desnom kvadrantu trbuha. Na dnu slijepog crijeva nalazi se uski crvuljak (*apendix vermiformis*). Prema gore prelazi u ulazno debelo crijevo (*colon ascendens*) koje je položeno prema lijevo i seže prema ošitu. Poprečno debelo crijevo (*colon transversum*) proteže se lijevom stranom trbuha silaznim debelim crijevom (*colon descendens*). Zbog specifičnosti anatomskog položaja, savijenog u malo grčko slovo sigma, naziva se zavijeno debelo crijevo (*colon sigmoideum*). Ravno crijevo završni je dio debelog crijeva koji završava proširenjem (*ampulla recti*) i otvara se van čmarom (*anus*). Završni dio probavne cijevi, analni kanal, dugačak je oko četiri centimetra. Analna sluznica sadržava pet do osam uzdužnih nabora, a oblikuju ih uzdužne mišićne niti i unutarnji venski spletovi. Kod muškaraca je analni kanal smješten iza vrha prostate dok se u ženi analni kanal nalazi iza stražnje stijenke rodnice. Probavna cijev svakog čovjeka dugačka je oko 8 metara. Probavni sustav započinjem usnom šupljinom i nastavlja se iz ždrijela u jednjak. Kraj jednjaka prolazi kroz ošit i ulazi u želudac (*gaster*). Dijelovi želuca su: želučani ulaz (*cardia*) koji obilježava prijelaz između jednjaka u želudac, početni dio želuca (*fundus*), tijelo želuca (*corpus*) koji je ujedno i glavni dio želuca te želučani vratarnik (*pylorus*), sfinkter mišića nalik prstenu kojem je glavna zadaća propuštati dijelove probavnog sadržaja do dvanaesnika (*duodenum*). Dvanaesnik je početni dio tankog crijeva koji se još sastoji od srednjeg dijela (*jejunum*) i završnog dijela tankog crijeva (*ileum*)[1].



Slika 1. Anatomski prikaz debelog crijeva (<https://zdravlje.eu/2010/01/24/colon/>)

2.2. Fiziologija debelog crijeva

Debelo crijevo se pod mikroskopom od tankog crijeva razlikuje po tome što ima uzdužne trake i vrećasta proširenja. Uzdužni glatki mišići debelog crijeva oblikuju tri uzdužne vrpce. Raspoznavamo tri tenije na slijepom crijevu i ulaznom, poprečnom i silaznom dijelu obodnog crijeva: mezenterična (*taenia meseocolica*), omentalna (*taenia omentalis*) i slobodna (*taenia libera*). Na gornjem dijelu rektuma postoje dvije tenije; prednja i stražnja. Debelo crijevo je šuplji organ koji se sastoji od tri osnovna sloja: sluznica, mišićna i serozna ovojnica. Sluznica (*tunica mucosa*) slijepog crijeva i kolona izgrađuje poprečne polumjesečaste nabore, dok sluznica rektuma ima nekoliko poprečnih nabora (*plicae transversae*) od kojih je najveći Kohlrauschov nabor smješten u desnoj stijenci rektuma. Sluznica analnog kanala sadržava uzdužne nabore čiju podlogu izgrađuju spletovi vena. Oni se spajaju s poprečnim naborima te tvore hemoroidnu zonu ispod koje se sluznica anusa nastavlja u kožu [3].

Mišićnica debelog crijeva (*tunica muscularis*) sadrži dva sloja glatkih mišićnih vlakana: vanjski uzdužni sloj i unutarnji kružni. Uzdužni sloj mišića u dijelu slijepog crijeva i kolona je udružen u trima uzdužnim trakama (*taeniae*). Uzdužna mišićna vlakna su jednoliko raspoređena na području rektuma. Kružna mišićna vlakna jednako su raspoređena u svim dijelovima debelog crijeva, izuzev u razini analnog kanala, gdje su zadebljana i tvore unutrašnji sfinkter (*m.sphincter ani internus*). Periferno od unutrašnjeg sfinktera prostire se i vanjski sfinkter (*m.sphincter ani externus*) koji je građen od poprečnoprugastih mišićnih vlakana. Ovaj mišić dio je mišićnog dna male zdjelice i u trajnoj je toničkoj kontrakciji, a opušta se pod utjecajem volje jedino tijekom defekacije. Serozna ovojnica debelog crijeva (*tunica serosa*) je visceralni peritonej. Ne nalazimo je na mjestima gdje debelo crijevo prirasta uza stražnju trbušnu stijenku, a to je stražnja strana uzlaznog i silaznog dijela kolona te djelomično slijepog crijeva[4].

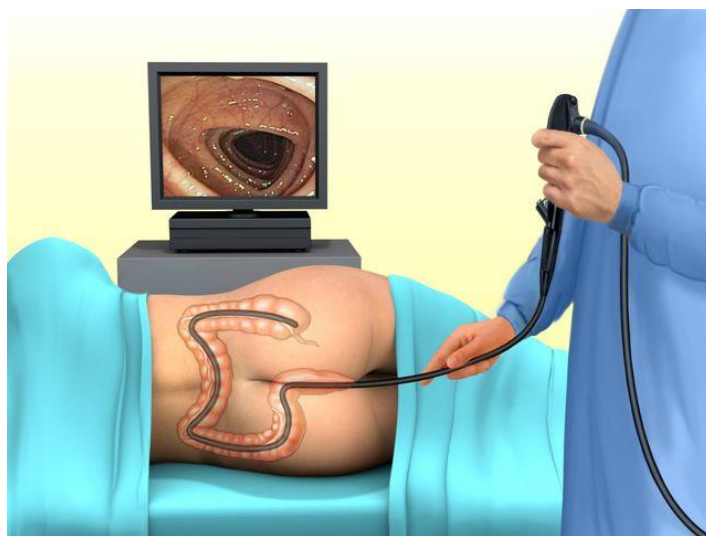
Apsorpcija hranjivih tvari glavna je zadaća crijeva. Funkcija debelog crijeva jest apsorpcija vode i elektrolita, stvaranje fecesa koji se pohranjuje i onda izbacuje te proizvodnja sluzi. Sluz je hidrirani gel koji vlaži površinu sluznice te prekriva bakterije i druge čestice. Epitelne stanice debelog crijeva se raspadaju, a zamjenjuju ih nove koje nastaju mitozom matičnih stanica smještene u bazalnom sloju u donjoj trećini kriпти. Iz te proliferacijske zone stanice se premještaju do zone sazrijevanja u kojoj se stanice diferenciraju. Tako se stalno obnavlja funkcionalna populacija stanica [5].

3. SIMPTOMI KARCINOMA DEBELOG CRIJEVA

Simptome karcinoma debelog crijeva teško je otkriti u ranijoj fazi. Mnogi simptomi između ostaloga su također uobičajeni znakovi drugih zdravstvenih problema. Upravo zbog toga, karcinom može ostati neotkriven sve dok ne napreduje. Bolest je asimptomatska, a najčešće joj prethode čimbenici rizika: genetska predispozicija, dugotrajne upalne bolesti crijeva, polipi debelog crijeva, prekomjerna tjelesna težina, dob iznad 40 godina. Simptomi nastupaju sporo, odnosno kada je karcinom dovoljno proširen da potakne pojavu simptoma. Simptomi su kod svakog pacijenta različiti te ovise o mjestu i veličini karcinoma koji je metastazirao. Najčešći simptomi su poremećaj crijevne funkcije (proljev/ opstipacija), promjene u količini stolice, pojava krvi u stolici. Pojava krvi u stolici najčešći je simptom zbog kojeg se pacijent javlja liječniku. Osim navedenih simptoma prisutni su još anemija i opća slabost, gubitak apetita i mršavljenje. Zbog suženja crijeva i otežanog prolaza stolice kroz dio koji je sužen zbog karcinoma javljaju se bolovi u truhu i grčevi. Karcinom se može proširiti putem krvi na udaljene organe. Najčešće udaljeno metastaziranje možemo uočiti u jetri, plućima i kostima.

4. DIJAGNOSTIKA KARCINOMA DEBELOG CRIJEVA

Rana dijagnostika bi trebala podrazumijevati otkrivanje i uklanjanje postojećih polipa. Dijagnostika započinje uzimanjem anamneze i fizikalnim pregledom uz laboratorijske nalaze. Anamnezom i fizikalnim pregledom otkrivamo simptome koji bi mogli upućivati na pojavu karcinoma. Digitorektalnim pregledom vizualno pregledavamo analnu regiju i utvrđujemo postoje li vanjski hemooroidi ili druge bolesti. Kod dijagnostike tumora kolona koristi se irigografija i kolonoskopija koje omogućuju detaljan pregled sluznice. Prednost ima kolonoskopija koja daje detaljan prikaz sluznice uz izvođenje biopsije [6]. Od slikovnih pretraga radi se još RTG srca i pluća, MSCT abdomena i male zdjelice s peroralnom primjenom kontrasta zbog određivanja stadija bolesti. CT-om (kompjuteriziranom tomografijom) dobivamo informacije o opsegu i lokalizaciji tumora. Scintigrafija se koristi za stvaranje slike kostiju, odnosno da bi se utvrdilo je li karcinom metastazirao u kosti ili pluća. Ultrazvukom abdomena, tj. pregledom trbušnih organa pomoću visokofrekventnih zvučnih valova otkrivamo metastaze u drugim organima. Test na okultno krvarenje (hemokult test) odnosi se na otkrivanje tragova krvi u stolici koja je okom nevidljiva. Jednostavna je i bezbolna metoda koja se koristi u nacionalnom programu ranog otkrivanja raka debelog crijeva. Mala količina stolice stavlja se u pripremljeni test. Zbog sigurnijeg i pouzdanijeg rezultata test se koristi tri dana. Prije testa ne preporuča se uporaba mesa, vitamina C te preparate željeza. Test može biti lažno negativan ukoliko je prisutan karcinom, ali tijekom testa nema krvarenja ili lažno pozitivan kada se ne pridržava preporuka o prehrani prije samog izvođenja testa.



Slika 2. Kolonoskopija - dijagnostička pretraga (<https://ordinacija-kardum.com/pregledi/kolonoskopija/>)

4.1. Nacionalni program ranog otkrivanja raka debelog crijeva

Odlukom Vlade Republike Hrvatske krajem 2007. godine usvojen je Nacionalni program ranog otkrivanja raka debelog crijeva. Cilj nacionalnog programa je otkriti karcinom u što ranijem stadiju. Tim se programom ujedno osigurava i kvalitetna skrb i liječenje novootkrivenih pacijenta da bi se ostvario krajnji cilj, a to je smanjenje smrtnosti i poboljšanje kvalitete života oboljelih. Za metodu ranog otkrivanja raka debelog crijeva u Hrvatskoj kroz Nacionalni program koristi se okultno krvarenje u stolici. Osobe starosti 50-74 godina na kućnu adresu dobivaju pozivno pismo iz Zavoda za javno zdravstvo županije u kojoj stanuju. Pozivno pismo sadrži upute za uporabu, anketni upitnik te tri testa koja se šalju natrag u Zavod. Anketni upitnik sadržava informacije o rizičnim faktorima za nastanak karcinoma debelog crijeva. Ako je pacijent unutar godinu dana obavio pregled ili bio na kolonoskopiji dužan je obavijestiti zbog daljeg postupanja i bilježenja odaziva. Liječnici, medicinske sestre/ tehničari u ambulanti i u laboratoriju čine sastavni dio programa. Osobe s prosječnim rizikom, dakle bez znakova bolesti, test na okultno krvarenje trebaju provoditi svake dvije godine, dok osobe s visokim rizikom, koje imaju upalne bolesti crijeva ili je prisutna genetska predispozicija moraju se na testiranje odazvati ranije, prije 40-te godine i testiranje mora biti češće.

5. KLASIFIKACIJA KARCINOMA DEBELOG CRIJEVA

Rak debelog crijeva dijeli se na benigne ili maligne karcinome. Najčešći je adenom-polip, koji se dijeli na benigne i maligne adenokarcinome. Polipi su tkiva, tj. izrasline koje rastu iz sluznice debelog crijeva. Polipi mogu biti uzrokovani bolešću sazrijevanja sluznice ili upalnim stanjem sluznice. Epitelni polipi nastaju zbog povećane epitelne proliferacije praćene displazijom. Mogu biti različitih veličina, sa ili bez peteljki. Što su veće i dulje postoje, veća je vjerojatnost da ćete razviti tumor. Karcinom se može razviti iz polipa debelog crijeva pa ih smatramo premalignim promjenama. Najčešće kategorije širenje raka debelog crijeva procijenjene su prema Dukesu (Tablica 1). Klasifikaciji je dodana TNM klasifikacija (dubina prodiranja tumora T, prisutnost N ili nema limfnih čvorova, M - prisutnost ili odsutnost udaljenih metastaza) [7].

Tablica 1. Dukesova klasifikacija karcinoma debelog crijeva [7]

Stadij A	Tumor ograničen na sluznicu
Stadij B	Tumor proširen na cijelu stijenku
Stadij C	Tumor proširen na limfne čvorove
Stadij D	Postoje udaljenije metastaze

6. LIJEČENJE KARCINOMA DEBELOG CRIJEVA

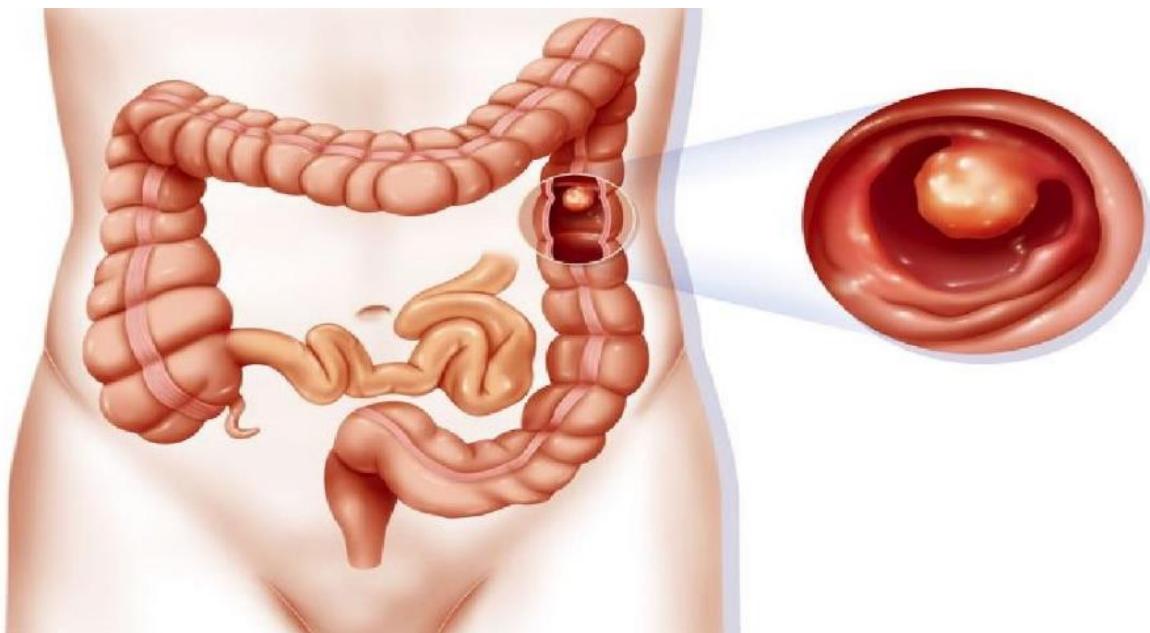
Prvi izbor liječenja kod karcinoma je kirurško liječenje. O vrsti liječenja odlučuje liječnik uz dogovor i pristanak pacijenta. Najpovoljnija metoda kirurškog liječenja ovisi o stanju bolesnika, vrsti i proširenosti karcinoma. Danas multidisciplinarni tim (grupa liječnika različitih specijalnosti) odlučuje o svakom pacijentu pojedinačno jer je liječenje individualno za svakog pacijenta.

Liječenje se može provesti na slijedeće načine:

1. Kirurško liječenje
2. Kemoterapija
3. Zračenje
4. Biološko liječenje

6.1. Kirurško liječenje

Karcinom debelog crijeva uklanja se kirurški. Prije samog početka razvijanja karcinoma moguće je uklanjanje polipa. Polipektomija, odnosno uklanjanje polipa, izvodi se kolonoskopijom ili rektoskopijom, dok kirurški zahvat ovisi o lokalizaciji karcinoma. Hemikolektimija je vrsta kirurške operacije kojim se uklanja dio debelog crijeva zahvaćen tumorom. Resekcijska granica mora biti 5 cm udaljena od tumora, stoga se i odstranjuje zdravi dio crijeva sa zahvaćenim limfnim čvorovima. [7].



Slika 3. Polipi debelog crijeva (<https://hr.approbly.com/prepoznavanje-i-lijecenje-debelog-crijeva/>)

6.2. Kemoterapija

Kemoterapijskim lijekovima, takozvanim citostaticima, sprječavamo rast tumora na način da im lijekovi sprječavaju daljnje širenje. Citostatici nisu prvi izbor liječenja i preporuča se što rjeđe korištenje. Lijekovi se mogu dati u obliku tableta, intravenoznom infuzijom ili kombinacijom navedenog načina primjene lijeka. Kombinacija lijekova daje se u ciklusima kroz nekoliko tjedana ili mjeseci uz pauzu između ciklusa. Najčešće nuspojave citostatika su: povraćanje, slabost, mučnina, pad broja krvnih stanica, dijareja. Liječenje citostaticima može se primijeniti kao monoterapija (jedan lijek) ili polikemoterapija (kombinacija više lijekova).

6.3. Zračenje

Prilikom zračenja (radioterapije) koriste se radioaktivne zrake koje ubijaju stanice karcinoma. Kod karcinoma debelog crijeva zračenje se provodi u kombinaciji sa kemoterapijom. Kada se operativnim zahvatom ne unište stanice karcinoma, alternativnom metodom prelazimo na zračenje. Ukoliko je karcinom prevelik, tada se koristi radioterapija kako bi se tumor smanjio i omogućio operacijski zahvat. Kada se radioterapija primjenjuje kao jedini izbor liječenja tada je njena funkcija kočenje i smanjenje rasta tumora. Metoda se provodi uređajem, linearnim akceleratorom, gdje se usmjeravaju radioaktivne zrak na karcinom čije mjesto je prethodno označeno na vanjskoj strani tijela. Liječnik određuje vremensko trajanje ovog načina liječenja.

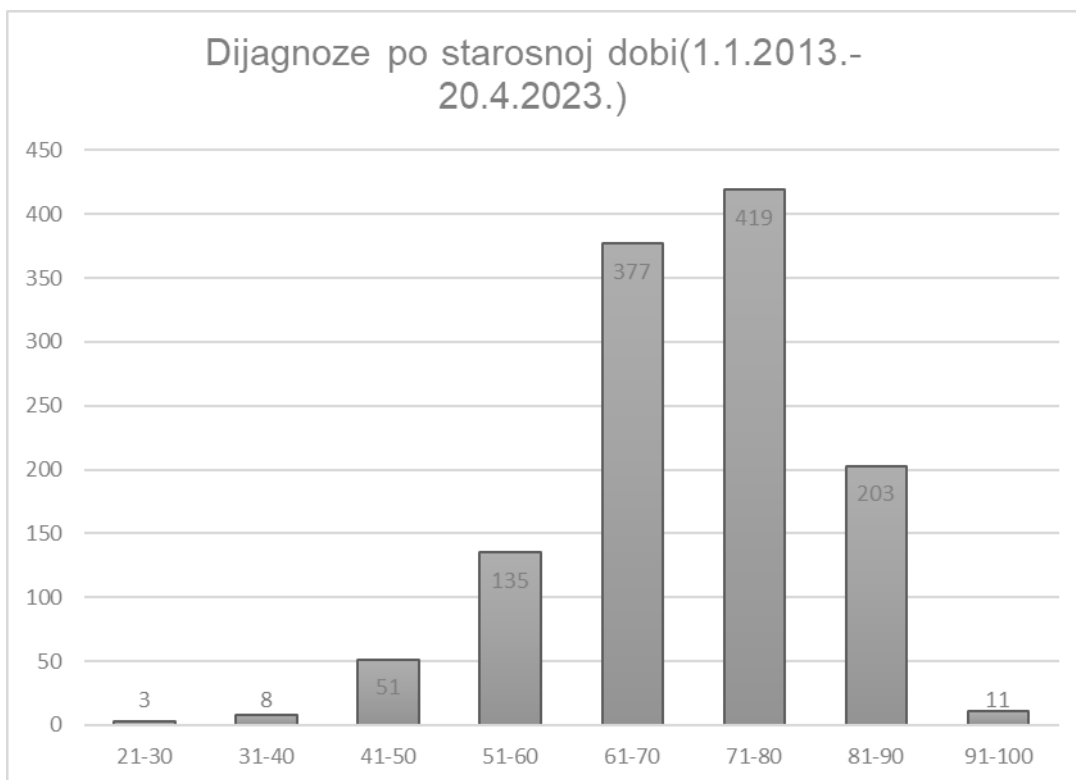
6.4. Biološko liječenje

Biološko liječenje nazivamo još i ciljna terapija zbog ciljanog uništavanja tumorskih stanica bez negativnog utjecaja na zdrave stanice te u cilju sprječavanja nuspojava kao kod kemoterapije. To je nova i učinkovita metoda liječenja sa primjenom antitijela-monoklonksa. Funkcija antitijela jest da prepoznaje molekule koje se nalaze na površini tumorskih stanica, ometa rast i metastaziranje [8].

6.5. Prisutnost karcinoma debelog crijeva u Istarskoj županiji

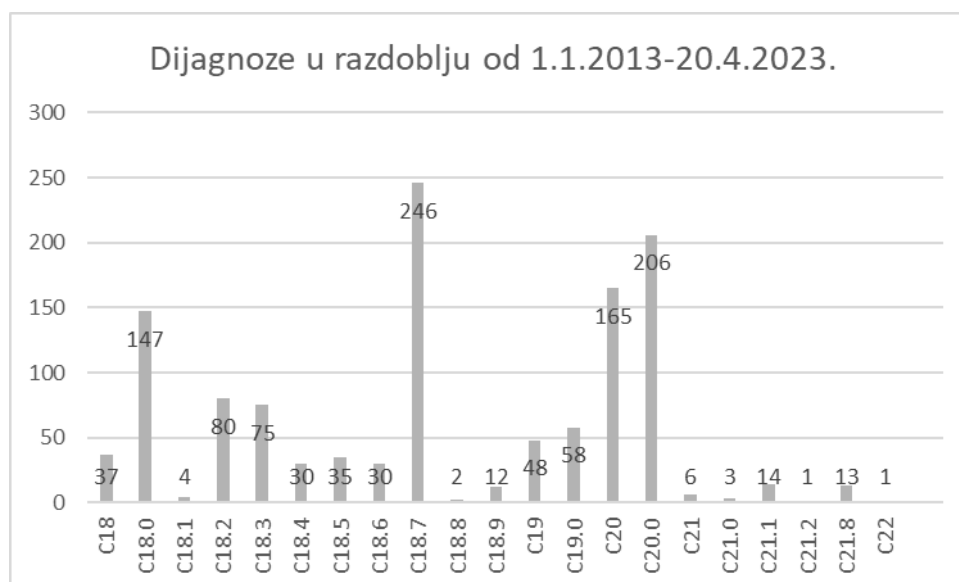
U Općoj bolnici Pula u razdoblju od 2013. do 2023. godine liječilo se ukupno 1207 pacijenata s dijagnozama:

- a) C18-Zloćudna novotvorina debelog crijeva
- b) C18.0 - Zloćudna novotvorina cekuma
- c) C18.1- zloćudna novotvorina crvuljka
- d)C18.2- zloćudna novotvorina ulaznog debelog crijeva
- e) C18.3 - zloćudna novotvorina jetrenog pregiba
- f) C18.4- zloćudna novotvorina poprečnog debelog crijeva
- g) C18.5- zloćudna novotvorina slezenskog pregiba
- h) C18.6- zloćudna novotvorina silaznog debelog crijeva
- i) C18.- zloćudna novotvorina sigomoidnog kolona
- j) C18.8- preklapajuća lezija kolona
- k) C18.9- zloćudna novotvorina kolona, nespecificiranog
- l) C19- zloćudna novotvorina rektosigmoidnog prijelaza
- m) C19.0- zloćudna novotvorina rektosigmoidnog prijelaza
- n) C20- zloćudna novotvorina završnog debelog crijeva
- o) C20.0- zloćudna novotvorina završnog debelog crijeva
- p) C21- zloćudna novotvorina čmara (anusa)
- r) C21.0- zloćudna novotvorina anusa, nespecificiranog
- s) C21.2- zloćudna novotvorina kloakogene zone
- t) C21.8- preklapajuća lezija rektuma, anusa i analnog kanala
- u) C22- zloćudna novotvorina jetre i intrahepatičnih žučnih vodova



Grafikon 1. Dijagnoze po starosnoj dobi u razdoblju od 1.1.2013. -20. 4.2023., Izvor: autor

U nastavku slijedi prikaz dijagrama karcinoma debelog crijeva prema broju pacijenata u razdoblju od 1.siječnja 2013. godine do 20.travnja 2023. godine.



Grafikon 2. Prikaz dijagnoza C18-C22 prema broju pacijenata u razdoblju od 1. 1.2013- 20. 4.2023.

Prema podacima iz grafikona 2 vidljiv je broj pacijenata oboljelih od dijagnoza C18-C22 u razdoblju od 2013. do 2023. godine. Oboljelih od dijagnoze C18 u navedenom vremenskom razdoblju bilo je 37, dok je s dijagnozom C19 bilo 48 oboljelih (nespecifična kvrga u dojci). Najveći broj od 246 oboljelih, imala je dijagnoza C18.7. Najmanji broj oboljelih imaju dijagnoze C21.2 i C22.

7. ZDRAVSTVENA NJEGA OBOLJELOG OD KARCINOMA DEBELOG CRIJEVA

Prvostupnik/ica sestrinstva ključna je osoba u poslijeoperacijskom oporavku pacijenta. Oni uočavaju, promatraju, mjere, bilježe promjene te su prve osobe koje su uz pacijenta. Pacijenti se najčešće na svoje simptome požale upravo prvostupniku sestrinstva, a on mora prepoznati alarmantno stanje i pravodobno reagirati. Osim fizičkih simptoma, treba pratiti i pacijentov psihički status i uočiti promjene na psihičkoj razini. Urođeni strah ima svaki pacijent prije operacije u svezi ishoda operacije pa nakon zahvata može doći do poremećaja u psihičkom funkcioniranju pacijenta što treba uočiti na vrijeme te pružiti pacijentu psihičku potporu. Zdravstvena njega oboljelog od karcinoma debelog crijeva sastoji se od psihičke i fizičke potpore pacijentu te prijeoperacijske i poslijeoperacijske pripreme pacijenta.

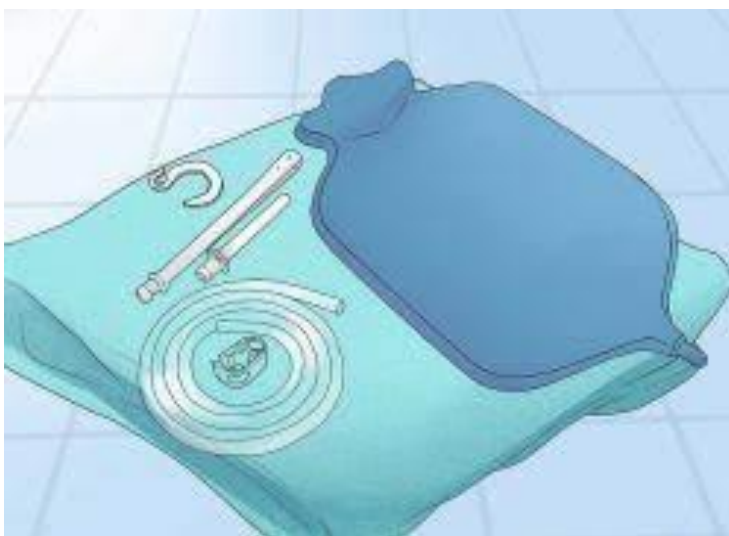7.1. Fizička i psihička podrška

Fizička podrška sastoji se od svih vrsta fizičke pomoći ovisno o stanju pacijenta. Najvažnije je da pacijent samostalno obavlja fizičke aktivnosti dokle god može. Zadaća prvostupnika sestrinstva je motiviranje i poticanje pacijenta na samostalno obavljanje aktivnosti. Kod fizičke podrške je uz prvostupnika sestrinstva uključen multidisciplinarni tim kojeg čine: fizioterapeuti, psiholozi, liječnik opće prakse, patronažna sestra, palijativni tim i ostali ovisno o potrebi.

Saznanje o dijagnosticiranom karcinomu bolesniku predstavlja vrtlog različitih osjećaja koji mogu biti kontradiktorni. U trenutku suočavanja s istinom često pacijenti, a i obitelji reagiraju neodgovorno. Dugotrajna briga o oboljelom, nepoznavanje i neprihvatanje bolesti kao i osjećaj negativnog ishoda bolesti može biti uzrok kroničnog nezadovoljstva, ali i pozitivnog ishoda liječenja. I pacijentu i njegovoj obitelji treba pomoći da ponovno osjete nadu, da postanu realni u svojim ciljevima i nadanjima. Kako bi to postigli, moraju upoznati bolest i spoznati što se može očekivati od liječenja u pogledu ishoda liječenja, tijeka bolesti, kao i budućnosti oboljelog. Očekivanja obitelji trebaju biti prilagođena, posebno u pogledu funkcioniranja oboljeloga. Treba ih temeljiti na optimizmu i nadi u mogućnost oporavka. Edukacija o bolesti i načinima liječenja može značajno pomoći kako oboljelome tako i obitelji da prihvati postojanje bolesti i da time aktivno sudjeluje u liječenju. Svaki prvostupnik sestrinstva morao bi posjedovati elemente psihičke podrške, a to su: slušanje, ohrabrivanje, poticanje pacijenta na razgovor, da mu bude oslonac i podrška u odlučivanju.

7.2. Prijeoperacijska priprema pacijenta

Prijeoperacijska priprema pacijenta za velike kirurške zahvate na debelom crijevu zahtijeva multimodalni pristup, stručni motivirani tim zdravstvenih djelatnika i holistički pristup prema svakom pacijentu. Cilj takvog pristupa je edukacija bolesnika i priprema pacijenta za aktivno sudjelovanje u procesu liječenja, primjena kirurških tehnika u cilju optimizacije općeg stanja pacijenta. Važno je dobro pripremiti debelo crijevo za operacijski zahvat. Priprema debelog crijeva podrazumijeva čišćenje crijeva i primjenu lijekova (antibiotika, fraksiparina). Klizma se obavlja dan prije operacije te se započinje s dijetnom prehranom. Dan prije operacije pacijentu se daje tekuća prehrana (juha, čaj, voda). Na dan operacije ujutro slijedi brijanje operacijskog polja (abdomen i analno područje) te se pacijent tušira sa antiseptikom. Po odredbi liječnika postavlja se nazogastrična sonda, urinarni kateter, a obavezno se postavljaju elastični zavoji ili čarape zbog sprječavanja tromboze. Tijekom cijele prijeoperacijske pripreme prvostupnik sestrinstva pruža pacijentu fizičku i psihičku podršku.

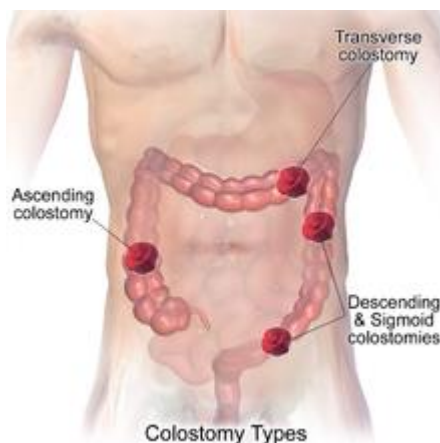


Slika 4. Pribor za klizmu (<https://www.medicaldirect.hr/blog/post/kako-se-klistirati.html>)

7.3. Zdravstvena njega bolesnika s kolostomom

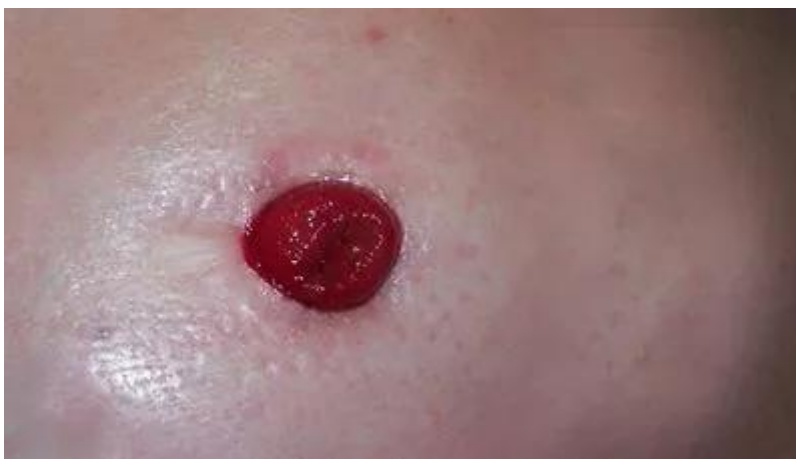Po završetku operacije počinje se sa zdravstvenom njegom. Nakon operacije po odredbi liječnika pacijentu se daju analgetici. Dan nakon operacije, pacijent je na tekućoj dijeti. Sonda se pritisne sa štipaljkom i prati se retencija. Uz tekuću prehranu polako se uvode visokoproteinski napitci. Zbog boli i straha pacijenti se često boje kretati, no treba ih poticati na šetnje kako bi se pokrenula peristaltika. Medicinsko osoblje potiče pacijenta na ustajanje i uz pacijenta je tijekom ustajanja koje mora biti postepeno. Tijekom boravka u bolnici prati se količina i sadržaj stolice. Ukoliko nema stolice na kolostomu, daje se glicerinska klizma na kolostomu. Na izvučeno crijevo postavlja se podloga veličine crijeva kako bi pacijentu bilo udobno i ne bi iritalo kožu. Na obruč podloge se stavlja vrećica u kojoj se izlučuje stolica te ju je potrebno mijenjati [9].

Kolostoma se radi na debelom crijevu. Razlikujemo privremenu i trajnu stomu. Privremena se upotrebljava kod perforacije crijeva, ozljeda, crijevnih fistula, karcinoma crijeva u stanju ileusa, dok se trajne stome upotrebljavaju kod inoperabilnih karcinoma kolona ili rektuma te operabilnih karcinoma rektuma.



Slika 5. Vrste kolostome (<https://en.wikipedia.org/wiki/Colostomy>)

Zahvaćeni dio debelog crijeva se operacijom ukloni, a zdravi dio crijeva izvede kroz otvor na stijenci trbušne šupljine. Ukoliko je privremena stoma nakon nekoliko mjeseci otvor se zatvori operacijom. Kolostoma je okruglog oblika, viri iznad kože te ima podložak sa vrećicom. Potrebna je pravilna zdravstvena njega kako bi se izbjegle komplikacije koje prate stomu. U komplikacije ubrajamo nekrozu, dermatitis, strikturu, maceraciju kože, prolaps i parastomalnu herniju.



Slika 6. Otvor stome (<https://medikal-lux.hr/prije-operacije-ugradnje-stome/>).

7.4. Edukacija pacijenta

Medicinsko osoblje prvostupnika treba imati potrebno znanje i vještine kako bi pacijentu i njegovoj obitelji prenijeli važne informacije vezano uz njegu stome i život sa stomom. Edukaciju je važno prilagoditi individualnim potrebama pacijenta. Svakom pacijentu potrebno je vremena da se navikne na život sa stomom i da samostalno savlada izmjenu stome-vrećice i njegu kože oko stome. U toj edukaciji sudjeluje educirano osoblje. Uz usmene upute pacijentu se daju i pismeni postupak toaleta stome. Po otpustu iz bolnice pacijent dobiva nekoliko vrećica. Pacijenta se uči da se higijena provodi samo toplom vodom, ne upotrebljavaju se sapuni ni bilo kakva sredstva kako bi se uklonio neugodan miris. Nakon pranja potrebno je kožu osušiti kako bi se podloga mogla zalijepiti. Pravilna higijena sprječava pojavu komplikacija vezanih uz stomu. Vrlo je važno educirati pacijenta da otvor podloge bude veličine izvedenog crijeva kako bi se spriječila iritacija kože. Poželjno je da pacijentova prehrana bude lako probavljiva. Potrebno je izbjegavati ljutu, začinjenu hranu. Bitno je uzimati dovoljno tekućine, 2-3 litre dnevne te češće šetati i vježbati za poticanje peristaltike. Svakodnevni život sa kolostomom uz pridržavanje uputa ne predstavlja veliki problem.

Pacijenti mogu odlaziti i na bazene te se lagodno kupati i tuširati sa vrećicom ili bez vrećice jer za zamjenu za vrećicu postoje čepovi. Stoma vrećice ne proizvode neugodne mirise ni zvukove, a uz nošenje svakodnevne odjeće vrećicu se ne može ni zamijetiti.

8. ZAKLJUČAK

Karcinom debelog crijeva je bolest koja se sprječava preventivnim mjerama. Nacionalni program ranog otkrivanja karcinoma debelog crijeva ima cilj otkriti bolest u što ranijoj fazi, što doprinosi boljoj prognozi i većoj mogućnosti izlječenja. Na sprječavanje pojave karcinoma možemo utjecati prehranom i to izbjegavanjem masne i začinjene hrane, a s prehranom bogatom vlaknima. S pozitivnom obiteljskom anamnezom potiče se pacijente na redovite preglede. Prilikom pojave simptoma bolesti potrebno se javiti liječniku opće prakse i slijediti daljnje upute. Karcinom debelog crijeva jedan je od vodećih karcinoma u svijetu i uzrokuje smrt. Prilikom dijagnostike karcinoma debelog crijeva u kasnijoj fazi potrebna je resekcija dijelova crijeva. Gotovo uvijek se bolesniku izvodi kolostoma, a bolest sa sobom nosi brojne posljedice. Svaki poslijeoperacijski oporavak je težak i zahtjeva veliki trud i angažman medicinske sestre, ali i pacijenta. Pravi povijesni primjer poslijeoperacijskog oporavka je Frida Khalo. Ona je poznata slikarica koja je preživjela sudar tramvaja i autobusa nakon koje je imala 32 operacije. Nikad nije plakala i pokazivala znakove boli koji je najčešći simptom iza operacije. Njezina poruka nakon svih tih operacija je: *Ništa nije vrijednije od osmijeha. To je snaga da se smiješ i napustiš sebe, da budeš svjetlost* [10]. Medicinska sestra je pacijentu ta svjetlost i oslonac i upravo zbog toga pacijenta treba gledati kroz četrnaest osnovnih životnih potreba, u svim aspektima života te osobito nakon operacije kada je najranjiviji.

9. LITERATURA

- [1]. Keros P, Pećina M, Ivančić-Košuta M. Temelji anatomije čovjeka, Zagreb: Medicinska biblioteka, 1999.
- [2]. Krmpotić-Nemanić J., Marušić A. (2007.) Anatomija čovjeka, Medicinska naklada, Zagreb
- [3]. Bajek, Bobinac, Jerković, Malnar, Marić (2007.) Sustavna anatomija čovjeka, Digital Point, Rijek
- [4]. Bajek, Bobinac, Jerković, Malnar, Marić (2007.) Sustavna anatomija čovjeka, Digital Point, Rijek
- [5]. Junqueira L.C., Carneiro J. (2005.) Osnove histologije, Školska knjiga, Zagreb
- [6]. A. Včev: Bolesti debelog crijeva, Grafika, Osijek, 2002.
- [7]. T. Brkić, M. Grgić. Kolorektalni karcinom, novosti u gastroenterologiji. Medicus 2006. Vol.15, No. O v1, 89-97
- [8]. https://hr.wikipedia.org/wiki/Rak_debelog_crijeva, pristup dana 10.3.2023.
- [9]. S. Šepec i sur. Standardizirani postupci u zdravstvenoj njezi: HKMS, Zagreb: Alfacomerce d.oo, 2010.
- [10]. <https://novi.ba/clanak/153667/zivotne-lekcije-koje-mozemo-nauciti-od-fride-kahlo>

POPIS SLIKA, TABLICA I GRAFIKONA

Slika 1. Anatomski prikaz debelog crijeva (https://zdravlje.eu/2010/01/24/colon/), dostupno, 10.01.2023.	2
Slika 2. Kolonoskopija-dijagnostička pretraga (https://ordinacija-kardum.com/pregledi/kolonoskopija/), dostupno: 10.01.2023.	5
Slika 3. Polipi debelog crijeva (https://hr.approby.com/prepoznavanje-i-lijecenje-debelog-crijeva/) dostupno: 10.01.2023.	8
Slika 4. Pribor za klizmu (https://www.medicaldirect.hr/blog/post/kako-se-klistirati.html) dostupno; 10.01.2023.	14
Slika 5. Vrste kolostome (https://en.wikipedia.org/wiki/Colostomy) dostupno; 10.01.2023.	15
Slika 6. Otvor stome (https://medikal-lux.hr/prije-operacije-ugradnje-stome/) dostupno; 10.01.2023.	16
Tablica 1. Dukesova klasifikacija karcinoma debelog crijeva [7] Error! Bookmark not defined.	
Grafikon 1. Dijagnoze po starosnoj dobi u razdoblju od 01.01.2013. - 20.04.2023.....	11
Grafikon 2. Prikaz dijagnoza C18-C22 prema broju pacijenata u razdoblju od 01.01.2013-20.04.2023.....	11

SAŽETAK

Karcinom debelog crijeva jedan je od najčešćih malignih tumora u svijetu. U Hrvatskoj je na drugom mjestu po pojavnosti u oba spola. Karcinom debelog crijeva ili kolorektalni karcinom zahvaća slijepo crijevo, debelo crijevo i završni dio debelog crijeva. Debelo crijevo spada u završni dio probavnog trakta, a osnovna funkcija mu je pohranjivanje sadržaja iz tankog crijeva te unos elektrolita, vode i masnih kiselina koje se u organizam vraćaju kroz krvotok, a izbacuju kroz završni dio debelog crijeva, odnosno rektum. Faktori rizika za rak debelog crijeva su: prehrana bogata crvenim mesom, genetska predispozicija, životna dob iznad četrdeset godina te postojeće bolesti kao što su Chronova bolest i Ulcerozni kolitis. Tijek karcinoma debelog crijeva razvija se sporije, stoga se simptomi karcinoma teže prepoznaju u početnom stadiju bolesti. Krv u stolici, promjene u stolici, bolovi u trbuhu, grčevi, gubitak apetita i smanjen gubitak tjelesne težine svrstavaju se u glavne simptome navedene bolesti. Liječenje je kirurško uz ostale metode liječenja (kemoterapija, zračenje).

Postavljanjem dijagnoze karcinoma pacijentu je potreba psihička podrška koju će dobiti od strane prvostupnika sestrinstva. Anksioznost, depresivna stanja, nemotiviranost za liječenje i borba za vlastiti život česta su stanja prisutna kod oboljelih. Stoga je od izuzetne važnosti psihička podrška pacijentu, a i samoj obitelji.

Ključne riječi: karcinom debelog crijeva, simptomi, prvostupnik sestrinstva, liječenje

SUMMARY

Colon cancer is one of the most common malignant tumors in the world. This type of cancer is the second in appearance to people of both sexes in Croatia. Colon cancer or colorectal cancer affects the appendix, large intestine and the terminal part of the large intestine. The colon is part of the digestive system and its main function is to receive chyme, the mix of digested food from the small intestine, and further digest it into a firm stool that passes from the body. The colon must reabsorb water and electrolytes to form a stool. There are several risk factors that might increase a person's chance of developing colorectal polyps or colorectal cancer such as: excessive consumption of red meat, chronic inflammatory diseases of the colon, such as ulcerative colitis and Crohn's disease, and a personal or family history of colorectal cancer or colorectal polyps. The course of colon cancer develops more slowly, so the symptoms of cancer are more difficult to recognize in the initial stage of the disease. Blood in the stool, changes in the stool, abdominal pain, cramps, loss of appetite and reduced weight loss are classified as the main symptoms of this disease. Treatment is surgical along with other treatment methods (chemotherapy, radiation).

The patient, who has been diagnosed with cancer, will need psychological support. This help can be provided to him by a person who has completed her studies in nursing. Anxiety, depressive states, lack of motivation for treatment and struggle for one's own life are common conditions present in patients. Therefore, psychological support for the patient and the family is extremely important.

Key words: colon cancer, symptoms, Bachelor of Nursing, treatment

