

Anesteziološki aspekti perioperativne pripreme djeteta za otorinolaringološku kirurgiju

Živković, Vjekoslav

Undergraduate thesis / Završni rad

2023

Degree Grantor / Ustanova koja je dodijelila akademski / stručni stupanj: **University of Pula / Sveučilište Jurja Dobrile u Puli**

Permanent link / Trajna poveznica: <https://um.nsk.hr/um:nbn:hr:137:605214>

Rights / Prava: [In copyright](#) / [Zaštićeno autorskim pravom](#).

Download date / Datum preuzimanja: **2024-12-28**



Repository / Repozitorij:

[Digital Repository Juraj Dobrila University of Pula](#)



SVEUČILIŠTE JURJA DOBRILE U PULI

MEDICINSKI FAKULTET PULA

Preddiplomski stručni studij sestrinstva

VJEKOSLAV ŽIVKOVIĆ

**ANESTEZIOLOŠKI ASPEKTI PERIOPERATIVNE PRIPREME DJETETA ZA
OTORINOLARINGOLOŠKU KIRURGIJU**

Završni rad

Pula, 2023. godine

SVEUČILIŠTE JURJA DOBRILE U PULI

MEDICINSKI FAKULTET PULA

Preddiplomski stručni studij Sestrinstva

VJEKOSLAV ŽIVKOVIĆ

**ANESTEZIOLOŠKI ASPEKTI PERIOPERATIVNE PRIPREME DJETETA ZA
OTORINOLARINGOLOŠKU KIRURGIJU**

Završni rad

JMBAG: 0303084734, redoviti student

Studijski smjer: Preddiplomski stručni studij sestrinstva

Predmet: Anestezija, reanimatologija i intenzivno liječenje

Znanstveno područje: Biomedicina i zdravstvo

Znanstveno polje: Kliničke medicinske znanosti

Znanstvena grana: Sestrinstvo

Mentor: Doc. dr. sc. Lada Kalagac Fabris

Pula, 2023. Godine



IZJAVA O AKADEMSKOJ ČESTITOSTI

Ja, dolje potpisani Vjekoslav Živković, kandidat za prvostupnika Sestrinstva ovime izjavljujem da je ovaj Završni rad rezultat isključivo mogega vlastitog rada, da se temelji na mojim istraživanjima te da se oslanja na objavljenu literaturu kao što to pokazuju korištene bilješke i bibliografija. Izjavljujem da niti jedan dio Završnog rada nije napisan na nedozvoljen način, odnosno da je prepisan iz kojega necitiranog rada, te da ikoji dio rada krši bilo čija autorska prava. Izjavljujem, također, da nijedan dio rada nije iskorišten za koji drugi rad pri bilo kojoj drugoj visokoškolskoj, znanstvenoj ili radnoj ustanovi.

U Puli, 3.7.2023. godine

Student

Vjekoslav Živković



IZJAVA

o korištenju autorskog djela

Ja, Vjekoslav Živković dajem odobrenje Sveučilištu Jurja Dobrile u Puli, kao nositelju prava iskorištavanja, da moj završni rad pod nazivom Anesteziološki aspekti perioperativne pripreme djeteta za otorinolaringološku kirurgiju koristi na način da gore navedeno autorsko djelo, kao cjeloviti tekst trajno objavi u javnoj internetskoj bazi Sveučilišne knjižnice Sveučilišta Jurja Dobrile u Puli te kopira u javnu internetsku bazu završnih radova Nacionalne i sveučilišne knjižnice (stavljanje na raspolaganje javnosti), sve u skladu s Zakonom o autorskom pravu i drugim srodnim pravima i dobrom akademskom praksom, a radi promicanja otvorenoga, slobodnoga pristupa znanstvenim informacijama.

Za korištenje autorskog djela na gore navedeni način ne potražujem naknadu.

U Puli, 3.7.2023. godine

Potpis

POPIS KRATICA:

ORL - Otorinolaringologija

MR – Magnetna rezonanca

CT – Kompjuterizirana tomografija

ABS – Acido-bazni status

EKG – Elektrokardiogram

UZV - Ultrazvuk

IM – Intramuskularno

GUK – Glukoza u krvi

SE – Sedimentacija eritrocita

KKS - Kompletna krvna slika

MAC - Minimalna koncentracija anestetika

TIVA - Totalna intravenska anestezija

SADRŽAJ

1. UVOD	1
2. OPĆENITO O DJEČJOJ KIRURGIJI	1
2.1. Povijest dječje kirurgije u svijetu i kod nas	2
2.2. Elektivni zahvati.....	4
2.2.1. Mastoidektomija	5
2.2.2. Miringotomija	7
2.2.3. Timpanoplastika.....	8
2.2.4. Adenoidektomija i Tonzilektomija	9
2.2.5. Traheotomija.....	10
2.3. Hitna stanja	11
2.3.1. Opstrukcija dišnog puta	11
2.3.2. Aspiracija stranog tijela.....	13
2.3.3. Epistaksa.....	14
2.3.4. Prijelomi kostiju lica	15
3. PREOPERATIVNA PRIPREMA DJETETA ZA OPERATIVNI ZAHVAT U OTORINOLARINGOLOGIJI	17
3.1. Priprema roditelja	18
3.2. Psihološka priprema djeteta	19
3.3. Fizička priprema djeteta	20
3.4. Neposredna priprema.....	21
4. SPECIFIČNOSTI OPĆE ANESTEZIJE KOD DJECE	21
4.1. Anesteziološki aparat	22
4.2. Laringoskopija	23
4.3. Intubacija.....	24

4.4.	Opća anestezija.....	26
4.4.1.	Uvod	26
4.4.2.	Održavanje	27
4.4.3.	Buđenje	30
5.	POSTOPERATIVNO ZBRINJAVANJE DJETETA U OTORINOLARINGOLOGIJI	31
6.	ZAKLJUČAK	33
7.	Literatura.....	35
8.	Popis slika.....	37
9.	Popis tablica	37
10.	SAŽETAK	38
11.	SUMMARY	39

1. UVOD

U ranom 20. stoljeću potkraj prvog svjetskog rata dolazi do razvoja nove grane medicine, otorinolaringologije koja je rezultat spajanja otologije (s rinologijom) čiji su praktikanti bili kirurzi i laringologije koja nije bila kirurška grana. (Weir, N. 2000.) Danas je ORL pretežno kirurška struka koja se bavi poremećajima uha, grla, nosa, baze lubanje, glave i vrata. Kao i kod svake kirurške grane bitno je tretiranje boli koje zahtjeva složeni pristup, te je od velike važnosti za uspješnost terapijskog plana sudjelovanje svih članova tima za suzbijanje boli koji se sastoji od anesteziologa, farmakologa, medicinske sestre, socijalnog radnika, psihijatra, nutricionista i svećenika. Kod djece postoperativni problemi su često vezani za promjene ponašanja, probleme sa spavanjem, gutanjem i disanjem te mogu utjecati na oporavak djeteta.

2. OPĆENITO O DJEČJOJ KIRURGIJI

Pedijatrija je grana medicine koja se bavi liječenjem osoba do 18. godine života. Uključuje liječenje i njegu nedonošća, novorođenča, dojenča, male djece, predškolske djece, školske djece i adolescenata. Djeca u različitom stadiju razvoja imaju različite mogućnosti i potrebe, te je za medicinske sestre od velike važnosti shvaćanje i uvažavanje tih potreba kod planiranja i izvođenja zdravstvene njege djeteta. Znanje o anatomskim i fiziološkim razlikama, kao i različitim stadijima razvoja omogućuje veliku kvalitetu perioperativne njege pedijatrijskih pacijenata svih uzrasta. Preoperativno medicinska sestra bi trebala provoditi temeljitu procjenu i evaluaciju, te pomagati kod tjeskobe i pitanja koja se javljaju kod pacijenta i roditelja ili skrbnika. Tokom operacije medicinsko osoblje zbog razlika u anatomiji i fiziologiji treba biti spremno na otežanu intubaciju; laringospazam kod uvođenja tubusa kao i ekstubacije, otežano uspostavljanje venskog puta, njegu kože i pripremu mjesta incizije, te održavanje poželjne tjelesne temperature. Postoperativna njega uključuje kontrolu vitalnih

znakova, procjenu i suzbijanje boli, kontrolu unošenja i izlučivanja tekućine, te pripremu za otpust. (Derieg, S., 2016.)

2.1. Povijest dječje kirurgije u svijetu i kod nas

Tok razvoja dječje kirurgije se razlikovao u zemljama svijeta. Zajedničko im je da je bila usko vezana za kirurgiju odraslih i temeljila se na jednostavnim i lako postavljenim dijagnozama kao što su koštane deformacije, rascjep usne i nepca i sličnim malformacijama. Do 19. stoljeća ishod liječenja ovisno o kulturnim i socijalnim stavovima vremena rijetko je bio pogodan za pacijenta i uglavnom nije poživio dugo nakon zahvata. U Europi jedan od glavnih događaja je bio otvaranje Bolnice za Bolesnu Djecu (Hopital des Enfant Malades) u Parizu 1802. godine koja je u Parizu jedina primala djecu mlađu od 7 godina. Nešto kasnije slične dječje bolnice su osnovane u većim europskim gradovima kao što su Bolnica Princeze Lovise u Stockholmu 1854. godine i još mnoge ustanove u St. Petersburgu, Budimpešti, te Londonu. U Sjedinjenim Američkim Državama prva je otvorena dječja bolnica u Philadelphiji (1855. g.), pa kasnije s radom počinju u Bostonu (1869. g.), Washington DC-u (1870. g.), Chicagu (1882. g.), te u Columbusu (1892. g.). U SAD-u neke od ovih ustanova su rad započele kao domovi za nezbrinutu djecu koje su brinule u početku za ortopedske probleme, a kasnije za sve širi spektar medicinskih dijagnoza. (Coran, A. I sur., 2012.)

Prvih godina 20. stoljeća većina liječnika se odnosila prema djeci kao prema malim odraslim osobama. Dr. William Ladd je pokrenuo evoluciju dječje anestezije, od 1917. do 1945. g. je sa suradnicima u Dječjoj bolnici u Bostonu uveo niz postupaka za prirodene dječje anomalije i oboljenja mlađe dječje dobi i time pokazao potrebu za razvojem subspecijalizacija dječje anestezije. 1930. g. se smatra da je počeo razvoj moderne dječje anestezije, koja je obilježena s dva perioda napretka: od 1930. do 1950. g. i od 1950. g. nadalje. Prvi period je obilježen razvojem anestezioloških postupaka i opreme koji su prilagođeni djeci različite dobi. U to vrijeme počinje primjena barbiturata kratkog djelovanja (tiopental) i miorelaksansa koji su ostali u upotrebi do

danas. Dr. Robson 1936. g. upućuje na prednosti primjene ciklopropana za složenije postupke. Uporaba zapaljivih anestetika uvjetovala je i razvoj opreme, te je 1937. g. Philip Ayre u engleskoj kreirao T-piece sistem koji je revolucionalizirao dječju anesteziju. 1940.-1950. g. dostupni postaju prvi udžbenici dječje anestezije. U drugom periodu, poslje 1950. g. se u dječju anesteziju uvode moderniji anesteziološki pripravci i postupci. 1956. g. počinje uporaba halotana koji ubrzo postaje najčešće primjenjivani inhalacijski anestetik. 1972. g. u uporabu ulazi enfluran, a 1981. izofluran dok se desfluran i sevofluran uvode devedesetih godina. (Coran, A. i sur., 2012.)

Dječja kirurgija doživljava izraziti napredak 20. i 30. godina 20. stoljeća, no u Hrvatskoj se razvija kasnije. U Hrvatskoj dječja kirurgija je osnovana u Zagrebu, veljače 1951. g., a smještena je u Klaićevoj ulici u nekadašnjem Sanatoriju. Prvi voditelj službe bio je speijalist opće kirurgije, dr. Branko Poljungan. Odjel je imao kapacitet od 80 ležajeva. Godinu dana poslje osnutka, Dječjoj kirurgiji se dodaje Odjel pedijatrije kada nastaje Dječja bolnica, nakon toga Zavod i Institut za zaštitu majke i djeteta, a danas se razvija u Kliniku za dječje bolesti Zagreb. 1954. godine je osnovan odjel za opekotine. U početnih 10 godina rada Dječje kirurgije ukupno je izvršeno 10.000 i više operacije. Dalji razvitak dječje kirurgije uporno je tražio razvoj subspecijalizacija, pa se 1967. g. osnivaju odsjeci za: neonatalnu i dojenačku kirurgiju, abdominalnu kirurgiju, urologiju, plastičnu kirurgiju, traumatologiju i kranocerebralne ozljede, anesteziju i intenzivno liječenje, te je 1973. godine osnovan odjel za solidne tumore. 1972. godine, zbog nedostatka postelja i prostora općenito uzrokovanih sve opsežnijim poslom i sve većim brojem traumatizirane djece osnovan je Odbor za izgradnju bolnice s ciljem poboljšanja kvalitete i uvjeta rada. Projekt je nakon stanke 1977. do 1981. godine nastavljen i u potpunosti ostvaren 1987. godine. nakon čega je ukupan broj postelja iznosio 140, a omogućena je funkcionalna i suvremena kirurška poliklinika, kao i opremljena i suvremeno koncipirana jedinica za intenzivno liječenje. Također je obnovljen i operacijski blok koji je dobio suvremenu i novu opremu, te operacijska dvorana koja služi za eksperimentalnu kirurgiju. Odlukom znanstveno-nastavnog vijeća Medicinskog fakulteta na Sveučilištu u Zagrebu, 1986. godine Dječji kirurški odjel se razvija u Kliniku za dječju kirurgiju Medicinskog fakulteta u Zagrebu za čijeg se prvog predstojnika izabire doc. Dr. K. Tomić. (Tomić, K., 1996.)

2.2. Elektivni zahvati

Preoperacijska procjena zdravstvenog stanja djeteta je obavezni dio planiranja kirurškog zahvata kada se pacijent podvrgava anesteziji. Anesteziolog mora odgovoriti na dva pitanja, je li dijete optimalnog zdravlja za zahvat i jesu li potrebne akcije da bi se snizio rizik od perioperacijskog mortaliteta i morbiditeta na najnižu razinu. Povijest bolesti bi trebala dati informacije o svim prošlim i sadašnjim tegobama. Važno je uzeti u obzir ako su se javljale bilo kakve komplikacije kao i problemi s održavanjem dišnog puta tokom prošlih zahvata. Uz peroperativne treba imati na umu i prošle postoperativne poteškoće kao što su mučnina, povraćanje, bol i promjena ponašanja tokom i nakon buđenja. Svi lijekovi koje pacijent uzima bi se trebali uzeti u obzir, te je također bitno identificirati spojeve koji mogu uzrokovati alergijsku reakciju kod djeteta. Obiteljska anamneza treba obuhvaćati nasljedne bolesti u obitelji (maligna hipertermija, mišićni poremećaji), slučajeve neobjašnjenih smrtnih slučajeva, koagulopatije, pasivno pušenje, te druge okolišne i socijalne čimbenike. Fizikalni pregled bi minimalno trebao obuhvatiti vitalne znakove, dišni put, respiratorni i kardiovaskularni sustav. Procjenom dišnog puta bi se trebali ustanoviti potencijalni problemi s intubacijom ili ventilacijom. Trebaju se procijeniti kosti lica i lubanje, usna šupljina i pokretljivost vrata. Procjenom respiratornog sustava bi se trebala identificirati bilo kakva respiratorna patologija kao što su astma ili infekcija. Fizikalni pregled također može biti prilika da bi se promatralo ponašanje djeteta i odnosi u obitelji radi procjene preoperativne tjeskobe. (Astuto, M., Ingelmo, P., M., 2016.)

Kod većine djece dobrog općeg stanja, koja ne uzimaju lijekove i nisu teže bolovala, te idu na mali zahvat dodatne laboratorijske i radiološke pretrage nisu potrebne. Indikacije za preoperacijske pretrage se trebaju temeljiti na podacima prikupljenima tokom anesteziološkog pregleda, te vrsti i invazivnosti operacijskog zahvata kojem dijete pristupa. U zahvata kod kojih se očekuje veći gubitak krvi, kao i kod djece s koagulopatijom se radi hematokrit i koagulogram. Kod prisustva povraćanja, proljeva, korištenja diuretika i drugih stanja koja utječu na acido-baznu ravnotežu mjere se elektroliti u krvi. EKG se radi kod noćne apneje, ozbiljne skolioze, bronhopulmonarne

displazije, neuromuskularnih bolesti i kod djece mlađe od 6 mjeseci, te kod sumnje na šum na srcu i prirođene srčane mane. Kod promjena na EKG-u se po potrebi rade UZV srca i radiološke pretrage prsnog koša. (Astuto, M., Ingelmo, P., M., 2016.)

Premedikacija je uglavnom usredotočena na smanjenje tjeskobe kod djeteta, ali također pomaže kod osiguravanja analgezije, sedacije i suradljivosti. Midazolam je benzodiazepin koji je topljiv u vodi, te je bržeg početka i kraćeg djelovanja od diazepana. Topljivost u vodi mu omogućava bolju apsorpciju nakon IM injekcije. Može se primjeniti oralno, nazalno, rektalno i IM. Oralno se daje per os 0,25 - 0,5mg/kg, najviše 20 mg, učinak počinje u roku od 15-20 minuta nakon primjene, a vrhunac koncentracije u plazmi se javlja u roku od 30 min. Nazalno se primjenjuje kada dijete odbija oralnu primjenu, doza je 0,2 mg/kg, najviše 10 mg, a vrhunac koncentracije u plazmi je nakon 10 min primjene. IM doza je 0,1-0,15 mg/kg, najviše 0,5 mg/kg, doseže vrhunac koncentracije u plazmi nakon 45 minuta, ali anksiolitički učinak se javlja već nakon 5 minuta. (Astuto, M., Ingelmo, P., M., 2016.)

2.2.1. Mastoidektomija

Mastoiditis je bakterijska infekcija koja često nastaje kao rezultat neliječene upale srednjeg uha. Neki od simptoma su bol, crvenilo, otok i omekšanje mastoidnog nastavka sa pomakom uške prema dolje i lateralno. Akutna gnojna upala srednjeg uha često se širi na zračne prostore mastoidea, što uzrokuje nakupljanje tekućine u kojoj se može razviti bakterijska infekcija s tipično istim uzročnikom od kojih je najčešći pneumokok. Zbog blizine s ostalim bitnim sustavima infekcija se može proširiti i izvan mastoidea i uzrokovati ozbiljne zdravstvene probleme. Akutni mastoiditis najčešće pogađa djecu, ali također postoje slučajevi i kod odraslih. Dijagnoza se postavlja pregledom, a svaki iscjedak iz uha se šalje na antibiogram i uzgoj kulture. Kod uspostave dijagnoze indicirano je intravensko liječenje najčešće ceftriaksonom. Mastoidektomija je potrebna kod periosalnog apscesa.

Mastoidektomija je postupak kojim se kirurškim putem uklanjaju oboljele stanice zračnog prostora mastoidea. Mastoidektomija može biti provedena da bi se ublažile komplikacije mastoiditisa ili u svezi liječenja kronične upale srednjeg uha sa ili bez kolesteatoma. Ovaj postupak je također bitan za postavljanje umjetne pužnice i obično je prvi korak u odstranjivanju malignih promjena s baze lubanje. Postoje 3 vrste mastoidektomije; jednostavna mastoidektomija, modificirana radikalna mastoidektomija i radikalna mastoidektomija.

Kod jednostavne mastoidektomije uklanja se samo bolesti zahvaćen dio kosti mastoida ne dirajući slušne košćice, bubnjić i zvukovod.

Kod modificirane radikalne mastoidektomije uklanja se zahvaćeni dio mastoida, neke od slušnih košćica, te zadnji dio zvukovoda, ostavljajući bubnjić i neke slušne košćice kako bi pacijent djelomično sačuvao sluh. Ovim postupkom se može i pokušati zatvoriti perforaciju bubnjića kao i rekonstrukcija slušnih košćica što na kraju uzrokuje poboljšanje sluha.

Kod radikalne mastoidektomije se potpuno uklanjaju zvukovod, slušne košćice i bubnjić prilikom čega se ne vraća sluh.

Kontraindikacija za mastoidektomiju je skleroza mastoida, te treba biti oprezan kada se postupak izvodi kod pacijenata s prednje postavljenim sigmoidnim sinusom ili niskim mastoidom, koji se mogu lako uočiti pomoću kompjuterizirane tomografije.

Moguće komplikacije povezane s mastoidektomijom su: pareza facialisa, privremeni gubitak sluha, vrtoglavica, privremene promjene u okusu, kožna mastoidna fistula, ozljede tvrde moždane ovojnice, ozljede krvnih žila, te tinitus. Za pacijente koji su tretirani zbog kolesteatoma, recidiv se javlja u 50% slučajeva kod pacijenata čiji je zvukovod očuvan, te 10% slučajeva ako zvukovod nije očuvan tokom mastoidektomije.

2.2.2. Miringotomija

Kod raznih upala srednjeg uha dolazi do nakupljanja tekućine koja ostaje zarobljena iza bubnjića i ona je pogodna za razvoj bakterija i infekcije. Može dovesti do gubitka sluha, koji može, ako se ne tretira biti trajan.

Miringotomija ili timpanocenteza je manji kirurški zahvat koji se odnosi na punkciju bubnjića, tj. radi se mali rez na bubnjiću nakon čega se postavljaju ventilacijske cjevčice u svrhu drenaže srednjeg uha, omogućavanja strujanja zraka kroz srednje uho, te sprječavaju nakupljanje tekućine i razvoj infekcije u srednjem uhu. Miringotomija može imati terapijsku i dijagnostičku svrhu. (Akanmode, M., A., Winters, R., 2023.)

Terapijska svrha se odnosi na ublažavanje otalgije i intratimpanalnu primjenu lijekova. Otagija je osnovni simptom raznih poremećaja uha. Kod pacijenata, a pogotovo djece za ozbiljnom otalgijom uzrokovanom upalom srednjeg uha, miringotomija može ublažiti jaku bol dok se čekaju rezultati primjenjene antibiotske terapije. Intratimpanalno se mogu primijeniti antibiotici, kortikosteroidi, fungicidi i analgetici radi tretiranja poremećaja kao što su Menierova bolest i iznenadna zamjedbena naglušnost. (Akanmode, M., A., Winters, R., 2023.)

Dijagnostička svrha se odnosi na točnu dijagnozu akutne upale srednjeg uha kod imunokompromitiranih pacijenata, neriješene akutne upale srednjeg uha, akutne upale srednjeg uha kod novorođenčadi, te za pronalazak načina liječenja retrakcije bubnjića. Imunokompromitirani pacijenti mogu klinički reagirati na nepredvidive načine, a miringotomija omogućava uzgoj mikrobiološke kulture da bi se primjenila najbolja moguća antibiotska terapija. Kod pacijenata koji ne reagiraju na primjenu 2 standardna antibiotika ili kod onih s recidivima upale srednjeg uha, dijagnostička miringotomija se izvodi radi identifikacije patogena prije odabira treće vrste antibiotika. Kod novorođenčadi s upalom srednjeg uha miringotomija može biti korisna za identifikaciju uzročnika bolesti jer kod novorođenčadi u većoj mjeri od ostalih upala nije uzrokovana uobičajenim patogenima. Miringotomija nije sama po sebi način liječenja retrakcije bubnjića, ali može pokazati liječniku hoće li postavljanje ventilacijskih cjevčica pomoći vratiti retrahiran bubnjić kod ove grupe pacijenata. Zrak može biti nježno utisnut u

srednje uho radi utvrđivanja kliničkog odgovora pacijenta. (Akanmode, M., A., Winters, R., 2023.)

Kontraindikacije za izvođenje miringotomije su: nesuradljiv pacijent, pacijent s već postavljenom ventilacijskom cjevčicom, intratimpanalni tumori, akutna upala vanjskog uha, vaskularne anomalije u blizini srednjeg uha, slaba vidljivost bubnjića. (Akanmode, M., A., Winters, R., 2023.)

Komplikacije koje se mogu javiti nakon miringotomije su: krvarenje, bol, kronična perforacija bubnjića, oštećenje slušnih košćica. (Akanmode, M., A., Winters, R., 2023.)

2.2.3. Timpanoplastika

Perforacija bubnjića može nastati zbog infekcije, traume, nagle promjene tlaka ili ijtrogeno. Većina perforacija zarastaju spontano, no neke mogu preći u kronični oblik i uzrokovati komplikacije kao što su gubitak sluha, kronična upala srednjeg uha kolesteatom i mastoiditis. Perforacija bubnjića se može javiti u bilo kojoj dobi, iako se najčešće pojavljuje kod mlađe populacije. (Brar, S., Watters, C., Winters R. 2023.)

Timpanoplastika je kirurški zahvat koji se sastoji od nekoliko dijelova: odstranjivanje upalnog tkiva, miringoplastika ili rekonstrukcija bubnjića, te osikuloplastika ili rekonstrukcija slušnih košćica uz pomoć implantata ili vlastitog pacijentovog tkiva. Opisano je 5 vrsta timpanoplastika. Timpanoplastika tipa I (miringoplastika) uključuje samo tretiranje bubnjića, a slušne košćice ostaju netaknute. Timpanoplastika tipa II je rekonstrukcija gdje unutarnji dio srednjeg uha ostaje netaknut, ali postoji oštećenje čekića ili nakovnja, te je poduzet neki oblik osikuloplastike. Timpanoplastika tipa III je rekonstrukcija lanca slušnih košćica uključujući i bubnjić. Kod timpanoplastike tipa IV sve 3 slušne košćice su izgubljene i postavlja se graft na podnožnu ploču stremena, te se postiže zvučna izolacija koja štiti od buke koja može uzrokovati promjene. Timpanoplastika tipa V se više ne izvodi zbog razvoja drugih postupaka. (Brar, S., Watters, C., Winters R. 2023.)

Indikacije za timpanoplastiku su: postojanje kolesteatoma, recidivirajuća otoreja, bubnjić koji ne cijeli nakon 6 mjeseci, provodni gubitak sluha, te želja za sudjelovanjem u vodenim sportovima.

Kontraindikacije mogu biti kategorizirane u dvije skupine: relativne i apsolutne. Relativne kontraindikacije uključuju vrlo staru dob, poremećenu prohodnost eustahijeve cijevi, poremećen rad unutarnjeg uha, gluhoća na suprotnom uhu. Apsolutne kontraindikacije uključuju nekontrolirani kolesteatom, komplikacije upale srednjeg uha kao što su intrakranijalni absces, meningitis, malignitet i kontraindikacije za anesteziju vezane specifično za pacijenta. (Brar, S., Watters, C., Winters R. 2023.)

Komplikacije su rijetke, ali se svakako mogu dogoditi. Neke od glavnih komplikacija su recidiv, provodni gubitak sluha, perforacija bubnjića i peroperativna ili postoperativna ugradnja ventilacijskih cjevčica. (Brar, S., Watters, C., Winters R. 2023.)

2.2.4. Adenoidektomija i tonzilektomija

Adenoidne vegetacije ili treći krajnik su nakupine limfnog tkiva na stražnjoj stjenci nazofarinska. Upala ili hipertrofija adenoida se često javlja kod djece. Neki od simptoma su začepljen nos, poremećen san i naglušost s izljevima u srednjem uhu. Adenoidno tkivo je najveće kod djece od 2. do 6. godine, kad se najčešće javlja hipertrofija i kronični adenoiditis. Moguće je fiziološko povećanje kao i ono uzrokovano bakterijskom ili virusnom infekcijom, nadražajnim tvarima ili alergijom. Kod jake hipertrofije moguće je začepljenje Eustahijevih cijevi, što uzrokuje upalu srednjeg uha i začepljenje stražnjeg dijela nosnih hodnika, što može uzrokovati sinusitis. Liječenje uključuje primjenu antibiotika i kortikosteroida, a kod jake upale, začepljenja nosa ili dugotrajnog izljeva u srednje uho potrebna je adenoidektomija.

Tonzile ili krajnici su nakupine limfnih čvorova s obje strane grla iznad i iza jezika. Infekcija krajnika je obično uzrokovana streptokokom ili rijetko virusnom infekcijom. Simptomi tonzilitisa uključuju bol u grlu, otežano gutanje, vrućicu, lokalni otok i crvenilo, glavobolju, gubitak apetita, gnojne nakupine oko krajnika, te loš zadah

Adenotonzilektomija je kirurški postupak kojim se potpuno odstranjuju adenoidne vegetacije i krajnici. (Bohr, C., Shermetaro, C., 2022.) Adenoidektomija i tonzilektomija su često izvršene zajedno, ali indikacije za svaku mogu biti drukčije za oba zahvata. Važno je procijeniti važnost svakog zahvata posebno, radije nego rutinski kombinirati oba zahvata.

Indikacije za adenoidektomiju su apnea u snu, obstrukcija nosa, upala srednjeg uha s efuzijom i kronični rinosinusitis.

Indikacije za tonzilektomiju su apnea u snu, recidiv akutnog tonzilitisa, unilateralno povećanje krajnika, peritonzilarni apsces, pedijatrijski autoimuni neuropsihijatrijski poremećaji povezani s streptokoknim infekcijama i sindrom periodične vrućice, aftoznog stomatitisa, faringitisa i adenitisa.

Apsolutne kontraindikacije za adenotonzilektomiju ne postoje, ali mogu biti vezane za pacijenta, kao što je npr. poremećaj zgrušavanja. (Bohr, C., Shermetaro, C., 2022.)

Krvarenje je jedna od najčešćih komplikacija, a moguće su i komplikacije vezane za hrcanje ili disanje na usta.

2.2.5. Traheotomija

Traheotomija je kirurški zahvat kojim se stvara otvor na prednjoj strani dušnika da bi se omogućilo disanje. Zahvat se izvodi kod opstrukcije gornjih dišnih putova. Moguće je izvesti otvorenu traheotomiju i perkutanu traheotomiju koja je prihvatljivija kada se radi pored postelje pacijenta. (Raimonde, A., J., Westhoven, N., Winters, R., 2023.)

Indikacije za elektivnu traheotomiju su produžena umjetna ventilacija pluća, profilaktička traheotomija u svezi liječenja maligniteta glave i vrata, kronična aspiracija, neuromuskulatorne bolesti, subglotična stenoza i prijelom LeFort III. (Raimonde, A., J., Westhoven, N., Winters, R., 2023.)

Indikacije za hitnu traheotomiju su akutna opstrukcija gornjeg dišnog puta s neuspjehom endotrahealnog intubacijom, penetrirajuća ozljeda grkljana, krikotrotomija i

opstuktivna apnea u snu koja ne reagira na druge vrste liječenja. (Raimonde, A., J., Westhoven, N., Winters, R., 2023.)

Ne postoje apsolutne kontraindikacije za traheotomiju osim aktivnog celulitisa kože prednjeg vrata. Postoji pitanje važnosti traheotomije kod terminalno bolesnih pacijenata. (Raimonde, A., J., Westhoven, N., Winters, R., 2023.)

Komplikacije traheotomije se mogu podijeliti na peroperativne, rane postoperativne, te kasne postoperativne komplikacije. Najčešća peroperativna komplikacija je krvarenje, pogotovo kod pacijenata s koagulopatijom. Tokom operacije mogući su pneumotoraks i pneumomediastinum, a moguća je i vrlo rijetka ali ozbiljna komplikacija zapaljenja dišnog puta usred kombinacije davanja visoke koncentracije kisika i elektrokauterizacije. U rane postoperativne komplikacije spadaju infekcije i akutne opstrukcije traheostome koje mogu biti uzrokovane s krvlju i sluzi. Kasne komplikacije su vezane za nekrozu zbog prenapuhanog kafa traheostome. (Raimonde, A., J., Westhoven, N., Winters, R., 2023.)

2.3. Hitna stanja

2.3.1. Opstrukcija dišnog puta

Opstrukcija gornjeg dišnog puta se odnosi na anatomsko suženje ili okluziju koja ima kao rezultat smanjenu prohodnost zraka i nemogućnost disanja. Otpor zraka se povećava sa smanjenjem promjera dušnika, kada se promjer dušnika smanji za 70% dolazi do znatne promjene u otporu i javlja se stridor. To znači da ako se kod disanja čuje i blagi stridor, došlo je do znatne opstrukcije, tj. smanjenja promjera dišnog puta. Opstrukcija gornjeg dišnog puta može biti akutna ili kronična i djelomična ili potpuna. Djelomična ili potpuna akutna opstrukcija zahtijevaju hitnu intervenciju i mogu biti kobne u roku od nekoliko minuta. Uzroci opstrukcije dišnog puta uključuju devijaciju septuma, aspiraciju stranog tijela, makroglosiju, atreziju dušnika, retrofaringealni apsces, peritonzilarni apsces, rinitis, polipe, uvećane krajnike, lipom na vratu, nazofaringealne

i orofaringealne karcinome, epiglotitis, traumom vrata, anafilaksiju, te kemijske ili toplinske opekotine. Također se opstruktivna apnea u snu smatra kroničnom opstrukcijom dišnog puta. Kod djece je uzrok uglavnom aspiracija stranog tijela koja ubrzo može postati kobna, a kod odraslih je uzrok uglavnom povezan s infekcijom ili traumom. (Brady, M., F., Burns B. 2023.)

U slučaju akutne opstrukcije gornjeg dišnog puta, važna je hitna evaluacija i intervencija. Stridor može biti inspiratorni, ekspiratorni i bifazični. Inspiratorni stridor se obično javlja kod opstrukcije koja je iznad glasnica. Ekspiratorni stridor je relativno rijedak. Može se javiti kod traheomalacije, kad je zvuk uglavnom ekspiratorni zbog kolapsa dušnika kada dijete izdiše. Brzina disanja je također dobar pokazatelj stanja pacijenta. Kod djece, kada se umore disanje postaje manje uspješno i respiratorni volumen se smanjuje, taj smanjeni volumen uzrokuje stišavanje stridora koje upozorava na opasnost. Moguća je provjera saturacije iz kapilarne krvi pulsni oksimetrom. Provjera CO₂ je bitna kod procjene kroničnih problema s dišnim putem. Provjera dišnog puta se radi i endoskopski. Procjena nazofarinksa je moguća s elastičnim ili krutim endoskopom. Izravna laringoskopija može biti potrebna za postavljanje dijagnoze, kao i u slučaju potrebe za intervencijom. Dostupne su i radiološke metode dijagnoze, ali treba biti oprezan kod akutne opstrukcije dišnog puta. Magnetna rezonanca može biti korisna kod dijagnoze subglotičnog hemangioma, CT kod traheomalacije, a zračni bronhogram kod bronhomalacije. Laringoskopija je zlatni standard utvrđivanja prohodnosti dišnih puteva. (Brady, M., F., Burns B. 2023.)

Crash intubacija je hitni postupak koji se izvodi u situacijama kada je život djeteta ugrožen i hitno je potrebno osigurati prohodnost dišnih puteva. Liječnik prije početka procjenjuje djetetovo stanje i priprema opremu koja uključuje endotrahealni tubus, laringoskop, ambu balon, aspirator i ostalu potrebnu opremu. Obično se radi pod općom anestezijom, a u nekim slučajevima je moguće i pod lokalnom kada bi se dijete trebalo fiksirati na površinu kako bi se spriječilo kretanje i daljnje ozljede. Laringoskopom se provjerava prohodnost dišnih puteva kako bi se uočila opstrukcija, te se započinje intubacija, tj. umetanje endotrahealnog tubusa kroz nos ili usta u dušnik. Tubus se fiksira i provjerava se njegova pozicija pomoću rendgena ili kapnografije.

2.3.2. Aspiracija stranog tijela

Aspiracija stranog tijela je jedan od istaknutijih uzroka smrti djece do 5 godina. Opstrukcija dovodi do problema s ventilacijom i oksigenacijom što vrlo brzo može imati smrtni ishod. Aspirirane stvari su uglavnom hrana, novčići, nakit i male igračke. Uzrok smrti je najčešće ishemijsko oštećenje mozga, a može biti i plućna hemoragija. Simptomi kod aspiracije su iznenadno gušenje, apneja, cijanoza i promjene u disanju kao što su tahipneja i smanjen respiratorni volumen. Kod dijagnoze treba biti oprezan jer aspiracija stranog tijela može uzrokovati stridor koji se uglavnom veže za infektivne bolesti. Indirektoskopija se koristi za sigurno postavljanje dijagnoze kao i za tretiranje, tj vađenje stranog tijela. Kod nesigurnih podataka i stanja mogu se napraviti i radiološke pretrage kao što su CT i rjeđe MR. (Carmer, N. i sur. 2023.)

Gutanje riblje kosti je česta pojava kod male djece i često zahtjeva otorinolaringološku intervenciju, potrebno je brzo uklanjanje kako nebi došlo do komplikacija kao što su perforacija i infekcija. Kost može zastati u ždrijelu ili jednjaku, te uzrokuje bol i otežano gutanje. Liječnik mora pregledati dijete i utvrditi je li kosti zapela u ždrijelu ili jednjaku. Ovisno o ponašanju i dobi djeteta, te ozbiljnosti situacije postupak vađenja riblje kosti se izvodi u lokalnoj ili općoj anesteziji. Ako je riblja kost u ždrijelu liječnik je pokušava ukloniti pincetom ili peanom, a ako je zapela niže u jednjaku provodi se endoskopska metoda. U određenim situacijama gdje se kost zaglavila dublje u tkivu ili postoji ozbiljno oštećenje tkiva može biti potrebna kirurška intervencija u općoj anesteziji.

Moguće su brojne komplikacije kao što su otežana intubacija, aspiracija sline ili želučanog sadržaja koje kasnije mogu uzrokovati rekurentnu pneumoniju, bronhiektazije, apsces pluća i atelektaze. Bronhalna stenoza je također poznata komplikacija, ali kod dugotrajnog zadržavanja stranog tijela u dišnim putovima. Opstruktivni emfizem se može javiti 3 ili više dana nakon aspiracije. Pacijenti koji uzimaju bronhodilatatore ili kortikosteroide mogu imati odgođene respiratorne simptome. (Carmer, N. i sur. 2023.)

2.3.3. Epistaksa

Epistaksa ili krvarenje iz nosa je jedna od najčešćih ORL hitnoća. Epistaksa može biti iz prednjeg dijela nosa i iz stražnjeg dijela nosa. Izvor 90% epistaksi prednjeg dijela je unutar Kiesselbachovog pleksusa na donjem prednjem dijelu septuma. Epistaksa se javlja rjeđe na stražnjem dijelu nosa, obično kod pacijenata na antikoagulansima, s hipertenzijom i pacijentima koji pate od vaskularnih malformacija. (Tabassom, A., Cho J., J., 2022.)

Postoje različite vrste uzroka epistakse i mogu biti podjeljene na lokalne, sistematske, okolišne i one koje su ishod lijekova. Lokalni uzroci obuhvaćaju devijaciju septuma, traumu, kopanje nosa i dugotrajno korištenje nosne kanile. Sistematski uzroci uključuju pad i strano tijelo, vaskularne malformacije i koagulopatije kao što su von Willebrandova bolest i hemofilija. Okolišni uzroci su alergije i suhoća zraka koja je češća u zimskom djelu godine. Lijekovi koji uzrokuju epistaksu su nesteroidni protuupalni lijekovi (ibuprofen, acetilsalicinska kiselina i naproksen), antikoagulansi (varfarin), antitrombocitni lijekovi (clopidogrel), kortikosteroidni sprejevi za nos, suplementi/alternativni lijekovi (vitamin E, ginko, ginseng). Iako je epistaksa problem koji uglavnom nastaje spontano, na umu treba imati i mogućnost neoplazme ili vaskularnih malformacija pogotovo ako se uz krvarenje javljaju unilateralna opstrukcija nosa, bol ili neki drugi osjetilni simptomi. (Tabassom, A., Cho J., J., 2022.)

Razlikovanje prednje i stražnje epistakse je ključno u liječenju. Dijagnoza prednje epistakse može biti postavljena direktnom vizualizacijom uz pomoć spekulum. Sprej s epinefrinom može biti koristan jer uzrokuje vazokonstrikciju i pomaže kod vizualizacije izvora krvarenja. Prednja tamponada nosa se izvodi pomoću pamučne trake dugačke 100-120 cm i široke 1-1,5 cm koja se pomoću pincete postavlja u prednju nosnu šupljinu. Postavlja se uglavnom obostrana tamponada, a vadi se nakon 4-7 dana. Kod stražnje epistakse moguće je krvarenje u ždrijelo, a jača krvarenja uzrokuju krvarenje iz obje nosnice. Može ju biti teško zaustaviti, postoje dvije vrste stražnje tamponade; tamponada Foleyjevim kateterom i tamponada po Belloqu. Tamponada po Belloqu se vrši gazom odgovarajuće veličine koja se postavlja u nazofarinks iznad mekog nepca i

tamo ostaje 4 do 5 dana. Tamponada Foleyjevim kateterom je nešto jednostavnija, gdje se balon napuni sa zrakom ili vodom i na taj način zaustavlja krvarenje. Uz ovaj način tamponade je obavezna i prednja tamponada. Za prevenciju upale srednjeg uha i sinusitisa se primjenjuje antibiotik. (Tabassom, A., Cho J., J., 2022.)

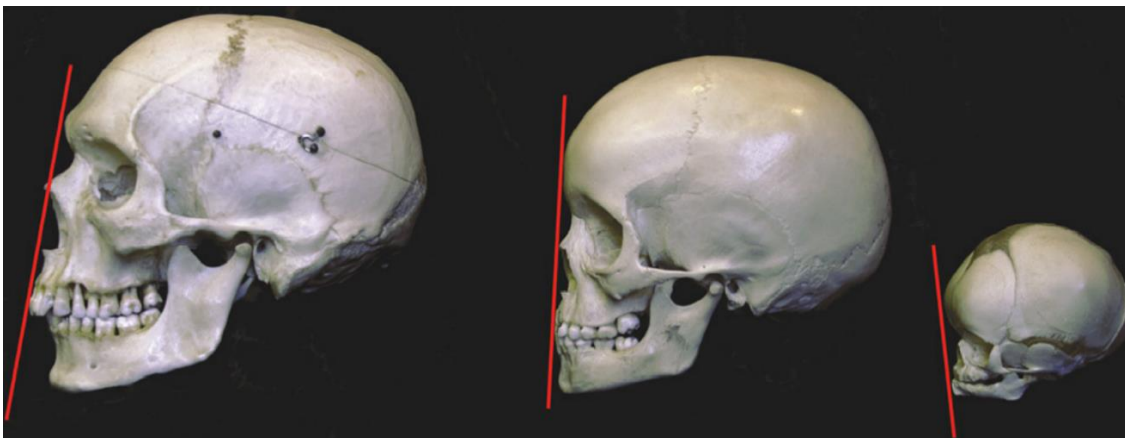
2.3.4. Prijelomi kostiju lica

Prijelomi kostiju lica su rijetki kod djece mlađe od 5. godine života, no kada dijete krene u školu i odlaziti od kuće bez nadzora roditelja javlja se povećana incidencija prijeloma gornje i donje čeljusti, te nosa. Kraniofacialne strukture kod djeteta se na mnogo načina razlikuju od onih kod odraslih. Najbitnije razlike koje imaju klinički značaj su različita mehanička svojstva, anatomija lica i lubanje, brzina zarastanja i morfologija zubi. Od rođenja do adolescencije dolazi do 3 glavne promjene koje utječu na vrstu ozljeda koje se događaju. (Yu, J. i sur., 2011.)

Prvo, kosti lica narastu 3-4 puta više u odnosu na kosti lubanje, Omjer lubanje i lica (8:1) kod novorođenča rezultira većom prevalencijom prijeloma kosti lubanje. Kako kosti lica rastu, lice mijenja položaj u odnosu na lubanju od retruzije do prominencije. (Yu, J. i sur., 2011.)

Druga promjena se odnosi na pneumatizaciju paranazalnih sinusa, proces počinje s etmoidalnim i maksilarnim sinusima kao malim šupljinama prisutnim kod rođenja. S odrastanjem ovi se sinusi povećavaju, te se sfenoidalni i forntalni sinusi pojavljuju do 2 godine života. Sinusi dostižu cjelokupan razvoj nakon puberteta. (Yu, J. i sur., 2011.)

Treća promjena se tiče fizikalnih karakteristika lica. Kod novorođenča postoji deblji sloj potkožnog masnog tkiva, te on pruža dodatnu zaštitu kostiju koje nisu potpuno okoštane i elastičnije su od kostiju odraslih. Te karakteristike uzrokuju veću incidenciju nepotpunih prijeloma i drukčiji uzorak prijeloma nego kod odraslih. (Yu, J. i sur., 2011.)



Slika 1 Lubanja odrasle osobe, djeteta 6. godine života i novorođenča

Izvor: https://www.researchgate.net/figure/Skulls-of-an-adult-left-an-approximately-6-year-old-child-middle-and-a_fig1_51505096

U maksilofacijalnom području najuobičajeniji su prijelomi kostiju nosa i septuma zbog njihove relative slabosti i položaja u odnosu na lice. Prijelomi mogu obuhvaćati kosti nosa, nosnu hrskavicu, hrskavicu septuma, te kod ozbiljnih ozljeda i kosti lica.

CT kostiju lica je zlatni standard za postavljanje dijagnoze. Pretrage krvi nisu potrebne ako dijete zbog epistakse nije izgubilo veliku količinu krvi.

Početno zbrinjavanje uključuje kontrolu epistakse, te zbrinjavanje laceracija okolne kože i nosa koliko god je moguće. Ako dijete nema očitu deformaciju ili opstrukciju nosa preporučuju se konzervativne mjere kao što su hlađenje ozlijeđenog područja i podizanje glave dok se edem ne povuče. Devijacija se može jasnije vidjeti s prolaskom edema 3-7 dana nakon ozlijede. Redresman nosnih kostiju je preporučen kod prijeloma koji uzrokuju devijaciju septuma ili opstrukciju dišnog puta. Kod djece potrebna je opća anestezija. Kroz nosnice se uvodi tupi elevator koji se postavlja na utisnutu nosnu kost, te se nju uz pritisak na drugu stranu nosa podiže lateralno i naprijed. Tamponiranjem se nos može stabilizirati iznutra, a moguće je i postavljanje vanjske udlage. Tamponada ostaje 4-7 dana, a udlaga 7-14 dana. Ako prijelom ne može biti adekvatno saniran redresmanom potrebna je septorinoplastika.

Prijelomi čeljusti su rjeđi kod djece jer su kosti elastičnije i imaju više hrskavičnog tkiva nego odrasli. Kod prijeloma čeljusti je potreban temeljiti fizikalni pregled, ovisno o dobi pregled u krilu roditelja može pridonjeti anksiolizi. Treba pažljivo pregledati gornju

i donju čeljust, zube i temporomandibularni zglob. Laboratorij nije potreban kod izoliranih prijeloma čeljusti. CT je potreban kod lokalizacije prijeloma, a može se napraviti i MR radi uvida u stanje mekih tkiva. Rendgen može dati uvid u stanje zubi ali nije pouzdan kod snimanja struktura lica.

Većina prijeloma čeljusti kod djece se mogu liječiti konzervativno bez operacije. Kako dijete odrasta čak i veći deformiteti se mogu ispraviti kroz normalan proces rasta. Rekonstrukcija kostiju čeljusti se može obaviti ortodontskim zahvatom pogotovo kod ozljeda koje uzrokuju malokluziju. Operacijski zahvat se izbjegava ako je moguće iako postoji mogućnost za odgođenu operaciju zbog izgleda ili poremećene strukture kostiju. (Yu, J. i sur., 2011.)

3. PREOPERATIVNA PRIPREMA DJETETA ZA OPERATIVNI ZAHVAT U OTORINOLARINGOLOGIJI

Kod preoperativne pripreme djeteta važno je uzeti u obzir djetetovu dob i osigurati dobru suradnju s roditeljima.

U perioperativnom periodu kod novorođenčadi i dojenčadi, medicinska sestra djetetu postaje surogat majka. U ovoj dobi ako se kod roditelja pojavljuju znakovi stresa i dijete će to osjetiti i biti uznemireno. Kod brige za dijete držanje i lagano ljuljanje djeteta, te smirujući glas i pozitivni izrazi lica mogu pružiti osjećaj ugodnosti i sigurnosti. Brzo reagiranje na djetetove potrebe je također bitno za smanjenje stresa. (Derieg, S., 2016.)

Mala djeca (1.-3. godina) često osjećaju anksioznost u svezi promjene okoline i ljudi koji se brinu za njega. Maloj djeci bi trebalo dopustiti da donesu neki poznati predmet bolnicu i do operacijske sale, kod buđenja djeteta to može pružiti osjećaj sigurnosti u nepoznatom okruženju s nepoznatim ljudima. Što brže ujedinjenje djeteta s roditeljom ili skrbnikom je bitno u ovoj dobi. (Derieg, S., 2016.)

U Predškolskom razdoblju (3.-5. godina) djeca kreću tražiti neovisnost. Medicinska sestra bi trebala biti toga svjesna i dati djetetu mogućnost izbora u izvršavanju njege. (Derieg, S., 2016.)

Djeci školske dobi (5.-12. godina) treba dopustiti da izraze svoje potrebe i treba im što iskrenije odgovoriti na pitanja vezana za zahvat. Treba ih pohvaliti za uspjehe vezane za perioperativnu njegu. Moraju biti uključena u odlučivanje o njezi i liječenju kada je god to moguće jer im to omogućava neki stupanj kontrole. (Derieg, S., 2016.)

Kod adolescenata (12.-18.) je bitan osjećaj kontrole i treba ih uputiti u događaje koji prethode operaciji kao i postoperacijski tijek. Treba ga potaknuti na razgovor i aktivno sudjelovanje u perioperativnom toku. Privatnost je bitna u ovoj fazi i treba obratiti pažnju na što manje izlaganje tijela kada to nije potrebno. (Derieg, S., 2016.)

3.1. Priprema roditelja

Operacijski zahvat je veoma stresno iskustvo kako za dijete tako i za roditelje. Anksioznost roditelja izravno utječe na anksioznost kod djeteta, zato je bitno da prije operacijskog zahvata roditelji budu dobro pripremljeni kako bi se smanjila njihova anksioznost, pojačao osjećaj kontrole i omogućio bolji postoperativni oporavak. Iako postoje brojne intervencije u svrhu smanjenja anksioznosti kod djeteta, samo je mali broj usmjeren na roditelje. Rastavljeni i roditelji s nižom razinom edukacije su osjetljiviji na preoperativnu anksioznost. Roditelji mogu biti ljuti, uzrujani, izazovni na mnogo načina i može se činiti kao da ne slušaju, ali ako se ne ponašaju prijeteće ili agresivno trebalo bi ih se slušati i tretirati s ljubaznosti. (R., W., Clarke, 2017.) Povjerenje roditelja je vrlo bitno i treba im pružiti podršku kako bi mogli što učinkovitije pripremiti dijete za zahvat. Prije nego roditelj krene djetetu objašnjavati svrhu i tok operacije, bitno je da sam sazna više o operativnom zahvatu i anesteziološkim postupcima. Roditelj bi trebao biti suradnik u tijeku pripreme, dobivajući informacije o zahvatu, kao i upute za pripremu djeteta i pružanje podrške u vezi operacijskog zahvata. Roditelju treba detaljno objasniti

važnost higijene prije operacijskog zahvata, te dati upute za prehranu djeteta prije operacijskog zahvata.

3.2. Psihološka priprema djeteta

Fiziološke i psihološke potrebe djeteta se znatno razlikuju od potreba odraslih. Djeca su osjetljiva na stres i tjeskobu oko operacije zbog kognitivnih ograničenja, manjka samokontrole, ovisnosti o drugima, te ograničenog iskustva i znanja o zdravlju općenito. Imaju ograničenu sposobnost shvaćanja potrebe za operacijom, što doprinosi anksioznosti, strahu, ljutnji i osjećaju bespomoćnosti.

Prvi korak u psihološkoj pripremi je utvrditi koja djeca imaju veći rizik za razvoj jake preoperativne anksioznosti. Djeca mlađe dobi, pogotovo od 1.-5. godine imaju najveći rizik za razvoj značajne tjeskobe prije operacije. Djeca koja su stidljiva i s manje izraženim temperamentom, kao i pasivna djeca koja koriste izbjegavanje problema i povlačenje u sebe su također u rizičnoj skupini da razviju veću razinu preoperativne tjeskobe. Djeca koja su imala prošle "burne" susrete s medicinskim djelatnicima imaju izrazito visok rizik za razvoj jake preoperativne anksioznosti. Kod djeteta koje je proživio više medicinskih zahvata moguća je reakcija jače i slabije preoperativne tjeskobe nego što je očekivana, tj. ovisno o djetetovom iskustvu uoči zahvata strah se može povećati ili smanjiti. (Kain, Z., Caldwell-Andrews A., 2005.)

Postoje različite intervencije kako bi se smanjila preoperativna tjeskoba kod djece kao što su prisutnost roditelja kod uvida u anesteziju, programi preoperativne pripreme, glazba, crtani filmovi, te sedativi. (Kain, Z., Caldwell-Andrews A., 2005.)

Preoperativni programi uključuju davanje informacija u obliku pripovjetke, igranje uloga pomoću lutki, upoznavanje djeteta s okolinom, predočavanje metoda za nošenje sa stresom, te vježbe relaksacije za djecu i roditelje. Iako su neki postupci uspješni za smanjenje tjeskobe na odjelu, oni ne moraju biti uspješni tokom uvida u anesteziju ili buđenja iz nje. Važno je shvatiti da psihološki programi pripreme moraju biti individualizirani svakom djetetu posebno. Programi koji su prikladni za dijete od 3

godine, nisu primjenjivi na dijete staro 12 godina. Također je bitno vrijeme kada se djetetu pristupa. Djeci 6 i više godina starosti će najviše koristiti ako sudjeluju u programu pripreme 5-7 dana prije operacije, to će im omogućiti dovoljno vremena da obrade nove informacije i da se pripreme na operaciju. (Kain, Z., Caldwell-Andrews A., 2005.)

3.3. Fizička priprema djeteta

Fizička priprema djeteta je usmjerena na osiguranje povoljne fizičke okoline, mirne i udobne bolesničke sobe s odgovarajućim mikroklimatskim uvjetima. Bitno je redovito mjerenje vitalnih znakova, kao i promatranje izgleda djeteta, promjene ponašanja i pojavu simptoma vezanih za osnovnu bolest. Anesteziolog mora znati točnu težinu djeteta da bi mogao ordinirati dozu premedikacije i lijekova koje će dijete dobiti tokom anestezije.

Opće pretrage i priprema uključuju osnovne, rutinske laboratorijske pretrage kao što su SE, KKS, GUK i pretrage urina. Koagulacijske pretrage koje uključuju vrijeme krvarenja, vrijeme zgrušavanja i protrombinsko vrijeme. Transfuzijske pretrage su krvna grupa i Rh faktor. Rijetko su potrebni EKG, snimka pluća i pretrage uvjetovane osnovnom bolešću. Moguće je ambulantno obavljanje općih pretraga na osnovu kojih liječnik može procijeniti zdravstveno stanje i sposobnost za anesteziju i kirurški zahvat, te se tako pripremljeno dijete prima na odjel.

Preoperativna priprema novorođenčā i nedonošća uključuje klinički pregled, određivanje dužine, težine i temperature tijela. Rade se laboratorijske pretrage: hemoglobin, hematokrit, pretrage urina, analiza plinova i elektrolita u krvi, te ABS. Treba ocijeniti disanje, cirkulaciju, omogućiti intravensku nadoknadu ako je potrebna. Radi prevencije hipotermije najsigurnije je novorođenčē držati u inkubatoru pri temperature od 32-34°C, a nedonošće pri 34-36°C. Temperaturu u inkubatoru, kožnu i rektalnu temperaturu treba pratiti na monitoru.

3.4. Neposredna priprema

Na dan prije operacije vrši se provjera dokumentacije i razgovor s djetetom i roditeljima, te se daje pristanak za operacijski zahvat kojeg roditelj potpisuje. Radi se redovito promatranje djeteta i provjera vitalnih funkcija, te ako dijete ima povišenu tjelesnu temperaturu, upalu dišnih puteva, proljev, anemiju ili prehladu, operacijski zahvat će vjerovatno biti odgođen. Djetetu dan prije operacije treba osigurati lako probavljivu hranu. Radi se osobna higijena, primjenjuje se propisana terapija i vadi se krv za interreakciju.

Na dan operacije se mjere vitalne funkcije. Da bi se smanjio rizik od aspiracije povraćenog sadržaja 6 sati prije operacije dijete ne smije konzumirati krutu i kašastu hranu, do 4 sata prije operacije smije piti mlijeko, tj. majka može dojiti dijete, do 2 sata prije operacije dijete može popiti malo vode. (Astuto, M., Ingelmo, P., M., 2016.) Radi se osobna higijena, tj. tuširanje i njega usne šupljine, ako se do sale prevozi u krevetu, on mora biti opran i dezinficiran. Treba skinuti sav nakit, leće, kozmetičke preparate, kopče za kosu i slično. Ako dijete prima trajnu terapiju, lijek treba uzeti sa što manje vode. Primjenjuje se propisana terapija, antibiotici prema smjernicama, nakon čega dijete prima premedikaciju. Premedikacija s izvodi benzodiazepinima od kojih se primjenjuje midazolam. Midazolam se daje per os 0,25 - 0,5mg/kg, najviše 20 mg. (Astuto, M., Ingelmo, P., M., 2016.) Dijete dobija identifikacijsku narukvicu, priprema se dokumentacija, te se prati do operacijske sale.

4. SPECIFIČNOSTI OPĆE ANESTEZIJE KOD DJECE

Dišni put kod djece nije samo smanjen oblik onog kod odraslih, on ima drukčiju anatomiju s različitim veličinama i pozicijom unutarnjih struktura. Jezik je relativno velik u odnosu na usnu šupljinu, a epiglotis je dugačak, oblika slova U i radi kut od 45° s bazom jezika. Kod rođenja, grkljan je smješten suprotno od C4 kralješka, te se spušta na visinu između C4 i C5 do 3. godine života i na kraju na razinu C5. Zbog male

prstenaste hrskavice kod djece edem sluznice može uzrokovati ozbiljnu opstrukciju dišnog puta. Dodatno, krajnici i adenoidi se pojavljuju u drugoj godini života i uglavnom dosegnu maksimalnu veličinu od 4. do 7. godine stvarajući rizik od opstrukcije dišnog puta. Respiratorni sustav se potpuno razvija oko 8. godine života, te do te godine alveole rastu i povećava im se broj. Kod novorođenčadi potreba za kisikom u odnosu na tjelesnu težinu je dvostruko veća nego kod odraslih, no zbog horizontalno postavljenog prsnog koša respiracijski volumen je smanjen, pa se ventilacija nadoknađuje većom frekvencijom disanja.

4.1. Anesteziološki aparat

Anesteziološki aparati su korišteni za kontrolu koncentracije plinova i anestezijskih para koje se daju pacijentima tijekom anestezije. Ne postoje strojevi koji su korišteni isključivo za djecu, ali bi takvi trebali imati određene karakteristike. Dostava kisika je ključna i aparati moraju pokazivati koncentraciju kisika. Kisik se može mješati sa zrakom, dušikovim oksidulom i drugim plinovima. Kod nedonošća treba izbjegavati korištenje previsokih koncentracija kisika. Na kirurškome zahvatu na dišnom putu uz korištenje lasera koncentracija kisika ne bi trebala biti veća od 30% i trebalo bi izbjegavati dušikov oksidul kako bi se spriječilo zapaljenje. Helij može biti korišten jer ne održava gorenje i poboljšava protok udahnutih plinova. (Davis, J., P., Cladis, P., F., Motoyama, K., E., 2011.)

Većina modernih anestezioloških aparata mješa tekući anestetik s plinom. Dovođenje novih plinova može biti minimalizirano nakon indukcije zbog korištenja anestezijskih para koje se nalaze u anestezijskom krugu. (Davis, J., P., Cladis, P., F., Motoyama, K., E., 2011.)

Razvoj anestezijskih ventilatora je znatno unaprijedio anesteziju djece. Moderni anestezijski ventilatori mogu precizno održavati mali respiratorni volumen uz visoku frekvenciju disanja. Moguća je kontrolirana ventilacija i potpomognuta spontana ventilacija. (Davis, J., P., Cladis, P., F., Motoyama, K., E., 2011.)

Kontrolirana ventilacija u operacijskim salama može biti u obliku ventilacije usmjerene na pritisak ili na volumen. Cilj je osigurati optimalnu ventilaciju pacijentu bez spontanog napora disanja. Kontrolirana ventilacija se često koristi za pedijatrijske pacijente, pogotovo pacijente vrlo male tjelesne mase jer nametnuti rad disanja od strane cijevi za disanje i endotrahealne cijevi čini spontanu ventilaciju nemogućom. (Davis, J., P., Cladis, P., F., Motoyama, K., E., 2011.)

Potpomognuta spontana ventilacija dopušta spontano disanje uz potencijalno pružanje pomoći kada je to potrebno. Bitna je kod pacijenata koji imaju poteškoće s disanjem zbog malih endotrahealnih tubusa koji pružaju otpor pri disanju. (Davis, J., P., Cladis, P., F., Motoyama, K., E., 2011.)

4.2. Laringoskopija

Laringoskopija je postupak koji se koristi za pregled grkljana i glasnica. Laringoskop je instrument koji se koristi za vizualizaciju grkljana, glasnica i prostora između njih, a sastoji se od ručke i metalne lopatice s izvorom svjetla na kraju radi lakše vizualizacije. U operacijskoj sali može se koristiti više vrsta laringoskopa za pristup dišnim putovima djeteta ovisno o razvoju i stanju djeteta. (Davis, J., P., Cladis, P., F., Motoyama, K., E., 2011.)

Macintoshov laringoskop ima zakrivljenu lopaticu koja omogućuju bolji pristup dišnim putevima i veću mogućnost vizualizacije grkljana. Ulazi u valekulu i ligament hyoepiglotticus je podignut bez utjecaja na epiglotis. To zahtijeva maksimalnu ekstenziju vrata dok je jezik povučen lijevo i gore. Macintoshov laringoskop se obično koristi kod starije djece. (Ehrenwerth, J., Eisenkraft, J., Berry, J., 2013.)

Millerov laringoskop ima ravnu lopaticu i manji profil što ga čini lakšim za umetanje i manipulaciju s malim ustima i grlima. Epiglotis je podignut tijekom laringoskopije. Zbog anatomije usta i jezika, te većeg epiglotisa kod djece, millerov laringoskop pruža bolji uvid u početak grkljana, te je zato često odabir kod novorođenčadi, dojenčadi i male djece. (Ehrenwerth, J., Eisenkraft, J., Berry, J., 2013.)

McCoyov laringoskop ima podesivu lopaticu koja se može savijati u različitim smjerovima, što olakšava intubaciju djeteta. Omogućuje bolju vizualizaciju dišnih puteva pogotovo kod pacijenta s teškoćama u intubaciji. Često se koristi kod djeteta s ograničenom pokretljivošću vrata ili stenozom dušnika.

Kod složenijih operacija moguća je primjena fiberoptičkog laringoskopa i videolaringoskopa koji omogućuju bolju vizualizaciju grkljana i dišnih puteva. (Ehrenwerth, J., Eisenkraft, J., Berry, J., 2013.)

4.3. Intubacija

Intubacija je postupak kojim se uvodi cijev u dišni put kako bi se osigurala adekvatna ventilacija pacijenta. Moguća je orofaringealna intubacija, nazofaringealna intubacija i endotrahealna intubacija.

Orofaringealna je najjednostavnija, te se izvodi pomoću orofaringealnog tubusa kojim se fiksira baza jezika od dna usne šupljine i tako osigurava dišni put. (Ehrenwerth, J., Eisenkraft, J., Berry, J., 2013.) Nazofaringealna intubacija se izvodi nazotrahealnim tubusom kada orofaringealna intubacija nije moguća, te su nosni kanali netaknuti. Endotrahealna intubacija je najučinkovitiji i najsigurni postupak za osiguravanje dišnog puta. Sprječava aspiraciju stranog tijela i nadimanje želuca, čime i povraćanje i regurgitaciju. Postoji više vrsta endotrahealnih tubusa koji se koriste ovisno o djetetovim potrebama i dobi. Postoje tubusi s balonom i bez balona. (Ehrenwerth, J., Eisenkraft, J., Berry, J., 2013.) Tubusi s balonom omogućuju bolje održavanje tlaka u dišnim putevima i kontrolu ventilacije, te se koriste kod pacijenata kojima je potrebna mehanička ventilacija. Tubusi bez balona se koriste kod jednostavnijih medicinskih zahvata jer je njihova upotreba vezana s većim rizikom od komplikacija.

Endotrahealni tubusi malog promjera se koriste za intubaciju novorođenčadi i dojenčadi male tjelesne težine i malim promjerom dišnih puteva. Unutarnji promjer tubusa je manji od 4 mm što omogućava sigurnu ventilaciju tokom kratkotrajnih zahvata.

Nazalni tubusi se uvode kroz nos pacijenta, Liječnik si može pomoći Magillovom hvataljkom kojom se uhvati vrh tubusa, te ga se usmjeri u dušnik. Nazotrahealna intubacija se izvodi kod ozljeda usne šupljine, deformacije lica, frakture vratne kralježnice, trismusa s konvulzijama i hipoksijom, te kad orotrahealnu intubaciju nije moguće izvesti. Kontraindikacije za nazotrahealnu intubaciju su koagulopatije, infekcije nosa, fraktura baze lubanje, deformacije i povećane adenoidne vegetacije.

Armirani tubusi unutar sebe imaju metalnu zavojnicu koja sprječava savijanje i opstukciju. Zbog svoje čvrstoće i otpornosti na savijanje koriste se kod tonzilektomije ili drugih postupaka u dišnom sustavu. (Ehrenwerth, J., Eisenkraft, J., Berry, J., 2013.) Upotreba armiranog tubusa može uzrokovati komplikacije kao što su oštećenje sluznice, krvarenje, infekcija i otežano disanje.

Kg	Dob	Unutarnji promjer u mm	Volumen balona
1-2.5	nedonošće	2.5-3.0 mm	/
2.5-3.5	novorođenče	3.0-3.5 mm	/
3.5-5.0	4 mjeseca	3.5 mm	/
5.0-8.0	9 mjeseci	3.5-4.0 mm	do 4 ml
8.0-10.0	10-12 mjeseci	4.0-4.5 mm	do 7 ml
10.0-20.0	2-5 godina	4.5-5.0 mm	do 10 ml
20-30	5-9 godina	5.0-6.0 mm	do 14 ml
30-50	10-15 godina	6.0-7.0 mm	do 20 ml
50-70	>15 godina	7.0-7.5 mm	do 30 ml
70-100	16-18 godina	7.5 mm	do 40 ml

Tablica 1 Promjer tubusa u odnosu na dob djeteta (Fitzgerald Macksey, L., 2017.)

4.4. Opća anestezija

4.4.1. Uvod

Priprema za uvod u anesteziju uključuje provjeru anesteziološke opreme i opreme za monitoring, te svog pribora i lijekova koji su pri anesteziji potrebni. Tokom uvoda je minimalno potrebna kapnografija i pulsna oksimetrija, te dodatni monitoring ako medicinsko stanje pacijenta to zahtijeva. (Davis, J., P., Cladis, P., F., Motoyama, K., E., 2011.)

Inhalacijska indukcija se provodi udisanjem sevoflurana s ili bez dušikovog oksidula. Ova metoda je pouzdana i sigurna, te se izbjegava strah i bol prilikom uspostavljanja venskog puta. Dijete na mjesto indukcije dolazi dobro uspavano i minimalno stimulirano. Jedna osoba bi trebala svo vrijeme govoriti, što bi trebalo biti umirujuće i kontinuirano. Kada dijete dođe u operacijsku salu može birati hoće li sjediti ili ležati. Ako sjedi i roditelji su prisutni. Prije postupka anesteziološka maska se pokazuje djetetu. Miris sevoflurana može uzrokovati odbijanje anestezije, to je moguće izbjeći prethodnim davanjem dušikovog oksidula i kisika u omjeru 7:3, koji nemaju mirisa i pružaju brzu anksiolizu i sedaciju prije sevoflurana. Stavljanje umjetnog voća ili okusa slatkiša u masku također može pomoći pri prihvaćanju maske. (Davis, J., P., Cladis, P., F., Motoyama, K., E., 2011.)

Dušikov oksidul je brzodjelujući anestetik bez okusa i mirisa korišten kao dodatak za opću anesteziju. Koristi se za ubrzavanje indukcije u kombinaciji s halotanom i izofluranom, ne može koristiti kao samostalni anestetik. Trebalo bi ga se izbjegavati kod pacijenata s plućnom hipertenzijom, povećanim intrakranijalnim tlakom i abnormalnim metabolizmom vitamina B12. Može uzrokovati postoperativnu mučninu i povraćanje. (Davis, J., P., Cladis, P., F., Motoyama, K., E., 2011.)

Intravenska indukcija može imati prednost zbog brzine indukcije, no može biti teška i zastrašujuća za malu djecu zbog postavljanja venskog puta prije uvoda. Intravenska indukcija može biti obavezna za pacijente s punim stomakom, rizikom od maligne

hipertermije, otežanim dišnim putem i hemodinamskom nestabilnosti. (Davis, J., P., Cladis, P., F., Motoyama, K., E., 2011.)

Propofol je anestetik kojemu je doza indukcije 2,5 - 3,0 mg/kg u zdravog djeteta između 3 i 12 godina starosti. Djeca mlađa od 2 godine trebaju znatno veću dozu (2,6 - 3,4 mg/kg). Propofol ima antiemetička svojstva. Indukcija propofolom može uzrokovati znatni pad krvnog tlaka, te može uzrokovati bol kod primjene lijeka. (Davis, J., P., Cladis, P., F., Motoyama, K., E., 2011.)

Tiopental je anestetik kojemu je doza indukcije kod zdrave djece 5-6 mg/kg. Kod djece stare 1 do 6 mjeseci doza je 6,8 mg/kg, a kod novorođenčca ispod 2 tjedna starosti doza je 3,4 mg/kg. Djeluje kao vazodilatator i depresor srca stoga treba biti oprezan kada se primjenjuje kod djece sa sumnjom na hipovolemiju i smanjenu funkciju srca. (Davis, J., P., Cladis, P., F., Motoyama, K., E., 2011.)

Etomidat je anestetik doze indukcije 0,3 mg/kg. Nuspojave su bol kod primjene, mioklonički pokreti i supresija adrenalnih žlijezda. (Davis, J., P., Cladis, P., F., Motoyama, K., E., 2011.)

Ketamin je anestetik kome doza od 2 mg/kg kod djece uzrokuje katatoničko stanje 1-2 minute. Ubrzava rad srca i povećava krvi tlak stoga se može koristiti kod hemodinamski osjetljivih pacijenata. Ima bronhodilatacijska svojstva i povećava sekreciju u ustima i dišnom putu. (Davis, J., P., Cladis, P., F., Motoyama, K., E., 2011.)

4.4.2. Održavanje

Tijekom održavanja anestezije, anesteziolog je odgovoran osigurati analgeziju, amneziju, hemodinamsku stabilnost i optimalne uvjete za kirurški zahvat. Osim na peroperativni period faza održavanja anestezije utječe i na buđenje i postoperativni oporavak. Prilagodba bi se trebala vršiti za svakog pacijenta individualno uzimajući u obzir stanje pacijenta, zahvat koji se radi i očekivane postoperativne potrebe. Kroz fazu održavanja bitno je stalno praćenje dubine anestezije, oksigenacije, ventilacije,

kardiovaskularne funkcije i temperature tijela, te hidraciju, elektrolite i GUK. (Davis, J., P., Cladis, P., F., Motoyama, K., E., 2011.)

Inhalacijski anestetici uključujući sevofluran, desfluran i izofluran su zbog svoje dostupnosti i minimalne toksičnosti učestalo korišteni za održavanje anestezije kod djece.

Sevofluran je anestetik izbora za inhalacijsku indukciju kod pedijatrijske populacije zbog brzog djelovanja. 8% sevofluran može biti primjenjen bez značajnog kašljanja i laringospazma. MAC sevoflurana za djecu mlađu od 6 mjeseci je 3,3%, za djecu od 6 mjeseci do 5 godina je 2,5%, te za odrasle je 2%. Sevofluran uzrokuje minimalne kardiovaskularne nuspojave kod djece, blago smanjuje minutnu ventilaciju i respiratornu frekvenciju, no djeluje kao bronhodilatator. (Davis, J., P., Cladis, P., F., Motoyama, K., E., 2011.)

Desfluran je anestetik koji se ne rabi za indukciju, ali je korišten za održavanje anestezije. MAC desflurana se kreće od 9,2% kod novorođenčadi do 6% kod starije djece i odraslih. Zahtijeva isparivač koji radi pod pritiskom i grije, te kod većih koncentracija uzrokuje iritaciju gornjeg dišnog puta. Ubrzava disanje, a smanjuje respiratorni volumen i minutnu ventilaciju. Osigurava kardiovaskularnu stabilnost, smanjuje krvni tlak, te ubrzava srčanu frekvenciju. Osigurava brzo buđenje i oporavak nakon anestezije. (Davis, J., P., Cladis, P., F., Motoyama, K., E., 2011.)

Izofluran je anestetik koji se također ne rabi za indukciju zbog izrazito neugodnog mirisa koji može uzrokovati kašalj i laringospazam. MAC izoflurana je 1,3% kod novorođenčadi, a kod odraslih je 1,2%. Kao i drugi inhalacijski anestetici može uzrokovati respiratornu depresiju, pad krvnog tlaka i ubranu frekvenciju srca. Može potencirati rad određenih mišićnih relaksansa. (Davis, J., P., Cladis, P., F., Motoyama, K., E., 2011.)

Intraventski anestetici u pedijatriji postaju sve popularniji zbog sve boljeg razumijevanja farmakokinetike i farmakodinamike kao i zbog sve preciznije opreme za davanje lijeka. TIVA ima svoje prednosti kao što su brzi oporavak i nema potrebe za sofisticiranom opremom za inhalacijsku anesteziju, ali ima i nedostatke kao što je

potreba za više supstanci i njihova specifična primjena. Zahtijeva intravensku kanilu što može uzrokovati probleme kod male djece. (Davis, J., P., Cladis, P., F., Motoyama, K., E., 2011.)

Propofol je kratkodjelujući anestetik korišten za indukciju i održavanje anestezije. Brzo djeluje i smanjuje mučninu i povraćanje. Djeci je potrebna viša doza u odnosu na odrasle. Uzrokuje umjerenu hipotenziju i bradikardiju. Ima antiemetička svojstva. (Davis, J., P., Cladis, P., F., Motoyama, K., E., 2011.)

Opijati su lijekovi koji se obično koriste peroperativno kao i postoperativno za analgeziju u pedijatrijskoj anesteziji. Doza ovisi o cilju koji bi se postigao i planu za postoperativno zbrinjavanje. Kod složenih operacija je moguće davanje visokih doza, znajući da će pacijent ostati intubiran dulje vrijeme. Treba biti oprezan kod pacijenata koji imaju poremećaj disanja u snu. (Davis, J., P., Cladis, P., F., Motoyama, K., E., 2011.)

Opijat	Primarni anestetik	Dodatak anesteziji	Postoperativni analgetic
Morfij	1-3 mg/kg	0,05-0,1 mg/kg	0,05-0,1 mg/kg
Fentanil	50-100 µg/kg	1-3 µg/kg/h	1-2 µg/kg
Sufentanil	10-15 µg/kg	0,1-0,3 µg/kg	-
Remifentanil	0,2-1 µg/kg	0,1-0,4 µg/kg	-
Hidromorfon	5-10 µg/kg	3-5 µg/kg	-

Tablica 2 Doza opijata na tjelesnu težinu djeteta (Davis, J., P., Cladis, P., F., Motoyama, K., E., 2011)

Morfij je dugo djelujući hidrofilni opijat koji se obično koristi peroperativno i postoperativno za zbrinjavanje boli. Može uzrokovati respiratornu depresiju, hipotenziju, urtikariju i bronhospazam, a postoperativno mučninu i povraćanje. (Davis, J., P., Cladis, P., F., Motoyama, K., E., 2011.)

Hidromorfon je derivat morfija koji je 7-10 puta potentniji. Hidrofilniji je, brže djeluje i kraće traje. Uzrokuje manju razinu sedacije i mučnine, ali također može uzrokovati znatnu respiratornu depresiju. (Davis, J., P., Cladis, P., F., Motoyama, K., E., 2011.)

Fentanil je lipofilni sintetički opijat 100 puta potentniji od morfija, ali ima relativno kratko djelovanje (1-2 sata). Koristi se kao primarni anestetik i kao dodatak inhalacijskoj anesteziji. (Davis, J., P., Cladis, P., F., Motoyama, K., E., 2011.)

Sufentanil je također lipofilni sintetički opijat, 1000 puta je jači od morfija. Pogodan je za kratke zahvate i često je primjenjen kao kontinuirana infuzija. (Davis, J., P., Cladis, P., F., Motoyama, K., E., 2011.)

Remifentanil je opijat ultrakratkog djelovanja slične jačine kao fentanil. Pokazao se kao siguran lijek koji osigurava stabilne peroperativne i postoperativne uvjete kod nedonošća i novorođenča, osiguravajući brzo buđenje bez postoperativne apneje. Kod tonzilektomije i adenoidektomije pruža bržu ekstubaciju u odnosu na fentanil. (Davis, J., P., Cladis, P., F., Motoyama, K., E., 2011.)

Mišićni relaksansi su lijekovi koji osiguravaju privremenu paralizu mišića tijekom operacije. Sukcinilkolin je kratkodjelujući mišićni relaksans, ali može uzrokovati ozbiljne komplikacije kao što su hiperkalijemija, aritmije i ukočenost mišića. Vekuronij je nedepolarizirajući mišićni relaksans srednje dužine djelovanja. Rokuronij je zamjena za sukcinilkolin za brzi uvod u anesteziju i može uzrokovati tahikardiju i bol kod primjene. Pankuronij je dugodjelujući mišićni relaksans, može uzrokovati tahikardiju. Djelovanje mu je produženo kod pacijenata s jetrenim ili bubrežnim zatajenjem. (Davis, J., P., Cladis, P., F., Motoyama, K., E., 2011.)

4.4.3. Buđenje

Buđenje iz opće anestezije je ključan period kirurške njege pacijenta. Brzina buđenja ovisi o mnoštvu faktora kao što su farmakokinetika i farmakodinamika lijekova, te dob i stanje pacijenta. Kod inhalacijskih anestetika vrijeme buđenja uvjetovano dovoljnim izdisanjem anestetika kao i vrstom anestetika koji se koristio. Buđenje kod IV anestetika zahtijeva redistribuciju i razgradnju anestetika, što može biti otežano kod pretilosti i poremećaja funkcije jetre. (Davis, J., P., Cladis, P., F., Motoyama, K., E., 2011.)

Ekstubacija se može raditi dok je dijete još uvijek u općoj anesteziji (duboka ekstubacija) ili nakon buđenja iz anestezije (budna ekstubacija). Budna ekstubacija je prigodna kod pacijenata s otežanim dišnim putem, s postoperativnom apnejom, te s punim stomakom ili sa rizikom od aspiracije. Pacijenti izabrani za duboku ekstubaciju bi trebali tijekom indukcije imati lako održiv dišni put s ventilacijom na masku. Takvi pacijenti ne bi trebali reagirati na oralnu aspiraciju ili ispuhivanje balona endotrahealne cijevi, što pokazuje željenu dubinu anestezije. (Davis, J., P., Cladis, P., F., Motoyama, K., E., 2011.)

Budna ekstubacija se izvodi kada je pacijent izašao iz druge faze opće anestezije da bi se izbjegao rizik od laringospazma, bronhospazma, držanja daha ili povraćanja dok nije došlo do potpunog povrata zaštitnih refleksa dišnog puta. Ovaj prijelaz kod djece koja ne pričaju se može prepoznati po pomicanju obrva i čela, spontanom otvaranjem očiju i svrsishodnim kretanjem (hvatanje endotrahealnog tubusa). (Davis, J., P., Cladis, P., F., Motoyama, K., E., 2011.)

Nebitno o pristupu (budna ili duboka ekstubacija), ako su korišteni mišićni relaksansi moguća je potreba za antikolinesteraze da bi se prekinula paraliza mišića. Veoma je bitno da se uvjeri u potpuno uklanjanje mišićne relaksacije stimulacijom perifernih živaca i kliničkom procjenom prije ekstubacije. Indikacije prestanka mišićne relaksacije su neparadoksalno disanje, fleksija kuka s elevacijom noge 10 sekundi, podizanje glave 10 sekundi, te negativni tlak pri udisaju veći od 30 cmH₂O. Odmah nakon ekstubacije trebao bi biti primjenjen kisik uz monitoring saturacije kisikom, ventilacije, boje kože i frekvencije srca. Moguća je potreba za aspiracijom usta i ždrijela u bočnom položaju radi evakuacije sline i sadržaja iz usne šupljine. Transport pacijenta se ne bi trebao provoditi dok nisu osigurane optimalna ventilacija i oksigenacija. (Davis, J., P., Cladis, P., F., Motoyama, K., E., 2011.)

5. POSTOPERATIVNO ZBRINJAVANJE DJETETA U OTORINOLARINGOLOGIJI

Dijete koje je operirano u općoj anesteziji promatra se u sobi za oporavak do potpunog buđenja iz anestezije i vraćanja pune svijesti. Tamo je potreban stalan

monitoring vitalnih znakova, tj. mjerenje pulsa i arterijskog tlaka svakih 15-30 minuta, te kontrola respiracije i prohodnosti dišnih puteva. Položaj djeteta mora biti bočni dok se ne vrati punoj svijesti zbog zapadanja jezika i rizika za aspiraciju povraćenog sadržaja. Bitno je kontrolirati je li dijete mokrilo. Radi se intravenska nadoknada tekućine i elektrolita dok se ne prijeđe na peroralnu prehranu. Ako postoji dren treba ga redovito kontrolirati radi otkrivanja krvarenja u operacijskom području i potrebom za nadoknadom krvi, tj. kirurškom intervencijom. Ako je potrebno, treba davati lijekove i vršiti laboratorijske analize (hemoglobin, ABS, biokemijske pretrage) prema odredbi liječnika. Djeci starijoj od 3 godine vrši se procjena boli putem Wong-Bakerove ljestvice koja uključuje slike s licima od nasmiješenog (0/5) do onog u plaču (5/5).

Postoperativno zbrinjavanje novorođenča i nedonošća uključuje smještanje u inkubator, te praćenje temperature u inkubatoru, kožne i rektalne temperature. Potrebno je održavati normalnu respiratornu funkciju, aspiracijski kateter, te redovno čistiti dišne puteve. Ako je potrebno terapija kisikom se daje putem nosnog katetera ili CPAP maske. Kontrolira se puls, krvni tlak i EKG. Intravenska nadoknada se obavlja uz laboratorijsku kontrolu.

Prilikom otpusta kući potrebna je određena razina njege. Medicinska sestra priprema roditelje da brinu za dijete kod kuće upućivajući ih u očekivane rezultate, korištenje lijekova u svezi postoperativne boli, određenu dijetu ako je potrebna, kada tražiti pomoć i kako pomoći u hitnoći ako dođe do komplikacija. (Derieg, S., 2016.)

6. ZAKLJUČAK

Otorinolaringologija je relativno nova grana medicine koja je nastala kao rezultat spajanja otologije s rinologijom i laringologije. Kao i kod svake kirurške grane bitno je tretiranje boli koje zahtjeva složeni pristup, te je od velike važnosti za uspješnost terapijskog plana sudjelovanje svih članova tima za suzbijanje boli koji se sastoji od anesteziologa, farmakologa, medicinskih sestara, socijalnog radnika, psihijatra, nutricionista i svećenika. Kod djece postoperativni problemi su često vezani za promjene ponašanja, probleme sa spavanjem, gutanjem i disanjem te mogu utjecati na oporavak djeteta. Djeca u različitom stadiju razvoja imaju različite mogućnosti i potrebe, te je za medicinske sestre od velike važnosti shvaćanje i uvažavanje tih potreba kod planiranja i izvođenja zdravstvene njege djeteta. Prije operacijskog zahvata anesteziolog mora odgovoriti na dva pitanja, je li dijete optimalnog zdravlja za zahvat i jesu li potrebne akcije da bi se snizio rizik od perioperacijskog mortaliteta i morbiditeta na najnižu razinu. Uz peroperativne treba imati na umu i prošle postoperativne poteškoće kao što su mučnina, povraćanje, bol i promjena ponašanja tokom i nakon buđenja. Operacijski zahvat je veoma stresno iskustvo kako za dijete tako i za roditelje. Anksioznost roditelja izravno utječe na aksioznost kod djeteta, zato je bitno da prije operacijskog zahvata roditelji budu dobro pripremljeni kako bi se smanjila njihova anksioznost, pojačao osjećaj kontrole i omogućio bolji postoperativni oporavak. Prije nego roditelj krene djetetu objašnjavati svrhu i tok operacije, bitno je da sam sazna više o operativnom zahvatu i anesteziološkim postupcima. Roditelj bi trebao biti suradnik u tijeku pripreme, dobivajući informacije o zahvatu, kao i upute za pripremu djeteta i pružanje podrške u vezi operacijskog zahvata. Fiziološke i psihološke potrebe djeteta se znatno razlikuju od potreba odraslih. Djeca su osjetljiva na stres i tjeskobu oko operacije zbog kognitivnih ograničenja, manjka samokontrole, ovisnosti o drugima, te ograničenog iskustva i znanja o zdravlju općenito. Preoperativni programi uključuju davanje informacija u obliku pripovjetke, igranje uloga pomoću lutki, upoznavanje djeteta s okolinom, predočavanje metoda za nošenje sa stresom, te vježbe relaksacije za djecu i roditelje. Tokom uvoda u anesteziju je minimalno

potrebna kapnografija i pulsna oksimetrija, te dodatni monitoring ako medicinsko stanje pacijenta to zahtijeva. Faza održavanja anestezije utječe na buđenje i postoperativni oporavak. Prilagodba bi se trebala vršiti za svakog pacijenta individualno uzimajući u obzir stanje pacijenta, zahvat koji se radi i očekivane postoperativne potrebe. Brzina buđenja iz anestezije ovisi o mnoštvu faktora kao što su farmakokinetika i farmakodinamika lijekova, te dob i stanje pacijenta. U sobi za oporavak je potreban stalan nadzor vitalnih funkcija, te nadoknada tekućine i elektrolita dok se stanje ne vrati u normalu. Postoperativno zbrinjavanje novorođenča i nedonošća uključuje smještanje u inkubator, te praćenje temperature u inkubatoru, kožne i rektalne temperature. Prilikom otpusta kući potrebna je određena razina njege. Medicinska sestra priprema roditelje da brinu za dijete kod kuće upućivajući ih u očekivane rezultate, korištenje lijekova u svezi postoperativne boli, određenu dijetu ako je potrebna, kada tražiti pomoć i kako pomoći u hitnoći ako dođe do komplikacija.

7. Literatura

1. Weir, N. (2000). History of medicine: Otorhinolaryngology. *Postgraduate Medical Journal*. [Online] 76 (892), 65–69. Dostupno na: <https://pubmed.ncbi.nlm.nih.gov/10644381/>
2. Brar, S., Watters, C., Winters R. (2023) Tympanoplasty. *StatPearls*. Treasure Island. [Online] Dostupno na: <https://www.ncbi.nlm.nih.gov/books/NBK565863/>
3. Raimonde, A., J., Westhoven, N., Winters, R. (2023) Tracheostomy. *Statpearls*. Treasure island. [Online] Dostupno na: <https://www.ncbi.nlm.nih.gov/books/NBK559124/>
4. Tabassom, A., Cho J., J. (2022) Epistaxis. *StatPearls*. Treasure Island. [Online] Dostupno na: <https://www.ncbi.nlm.nih.gov/books/NBK435997/>
5. Derieg, S. (2016). An Overview of Perioperative Care for Pediatric Patients. *AORN Journal* [Online] 104(1), 4–10. Dostupno na: <https://pubmed.ncbi.nlm.nih.gov/27350350/>
6. Brady, M., F., Burns B. (2023) Airway Obstruction. *Statpearls*. Treasure Island. [Online] Dostupno na: <https://www.ncbi.nlm.nih.gov/books/NBK470562/>
7. Carmer, N. I sur. (2023) Foreign Body Aspiration. *StatPearls*. Treasure Island. [Online] Dostupno na: <https://www.ncbi.nlm.nih.gov/books/NBK531480/>
8. Tomić, K. (1996) 45. Obljetnica Dječje kirurgije - Zagreb - Klaićeva ul. *Paediatrica Croatica*, 40, 149-152. Dostupno na: <https://repozitorij.kdb.hr/islandora/object/kdb:48>
9. Kain, Z., Caldwell-Andrews A. (2005). Preoperative Psychological Preparation of the Child for Surgery: An Update. *Anesthesiologist Clinic North America*. [Online] 23(4), 597–614. Dostupno na: <https://pubmed.ncbi.nlm.nih.gov/16310653/>
10. Akanmode, M., A., Winters, R. (2023) Tympanocentesis. *StatPearls*. Treasure Island. [Online] Dostupno na: <https://www.ncbi.nlm.nih.gov/books/NBK560594/>
11. Yu, J. i suradnici. (2011) Pediatric Maxillary Fractures. *Journal of Craniofacial Surgery*. [Online] 22(4), 1247-1250. Dostupno na: <https://pubmed.ncbi.nlm.nih.gov/21772207/>

12. Bohr, C., Shermetaro, C. (2022) Tonsillectomy and Adenoidectomy. *StatPearls. Treasure Island. [Online] Dostupno na: <https://www.ncbi.nlm.nih.gov/books/NBK536942/>*
13. Coran, A. i suradnici (2012) *Pediatric Surgery*. 7. Izdanje. Amsterdam: Elsevier Health Sciences.
14. Astuto, M., Ingelmo, P., M. (2016) *Perioperative Medicine in Pediatric Anesthesia*. Cham: Springer
15. Fitzgerald Macksey, L. (2017) *Pediatric Anesthesia and Emergency Drug Guide*. 2. izdanje. Chapel Hill: Jones & Bartlett learning
16. Ehrenwerth, J., Eisenkraft, J., Berry, J. (2013) *Anesthesia Equipment: Principles and Applications*. 2. Izdanje. Amsterdam: Elsevier Health Sciences
17. Clarke, R., W. (2017) *Pediatric Otolaryngology*. Liverpool: Thieme
18. Davis, J., P., Cladis, P., F., Motoyama, K., E., (2011) *Smith's Anesthesia For Infants and Children*. 8. Izdanje. Amsterdam: Elsevier Health Sciences

8. Popis slika

Slika 1 Lubanja odrasle osobe, djeteta 6. godine života i novorođenča 16

9. Popis tablica

Tablica 1 Promjer tubusa u odnosu na dob djeteta..... 25

Tablica 2 Doza opijata na tjelesnu težinu djeteta..... 29

10. SAŽETAK

U ranom 20. stoljeću dolazi do razvoja nove grane medicine, otorinolaringologije koja je rezultat spajanja otologije s rinologijom i laringologije. Danas je ORL pretežno kirurška struka koja se bavi poremećajima uha, grla, nosa, baze lubanje, glave i vrata. Kod djece postoperativni problemi su često vezani za promjene ponašanja, probleme sa spavanjem, gutanjem i disanjem. Preoperacijska procjena zdravstvenog stanja djeteta je obavezni dio planiranja kirurškog zahvata kada se pacijent podvrgava anesteziji. Neki od najčešćih elektivnih zahvata u otorinolaringologiji su mastoidektomija, miringotomija, timpanoplastika, adenoidektomija, tonzilektomija, te elektivna traheotomija. U najčešća stanja koja zahtijevaju hitnu intervenciju su opstrukcija dišnog puta, epistaksa, te prijelomi kostiju lica. Kod preoperativne pripreme djeteta važno je uzeti u obzir djetetovu dob i osigurati dobru suradnju s roditeljima. Dišni put kod djece nije samo smanjen oblik onog kod odraslih. Ne postoje anesteziološki aparati koji su korišteni isključivo za djecu, ali bi takvi trebali imati određene karakteristike. Laringoskopija je postupak kojim se uz pomoć laringoskopa pregledava stanje grkljana i glasnica. Intubacija je postupak kojim se uvodi cijev u dišni put kako bi se osigurala adekvatna ventilacija pacijenta. Priprema za uvod u anesteziju uključuje provjeru opreme i pribora koji su pri anesteziji potrebni. Tijekom održavanja anestezije, anesteziolog je odgovoran osigurati optimalne uvjete za kirurški zahvat. Buđenje iz anestezije je bitna faza i ovisi o mnogo faktora. Dijete koje je operirano u općoj anesteziji promatra se u sobi za oporavak do potpunog buđenja iz anestezije i vraćanja pune svijesti. Bitno je pratiti unos i izlučivanje tekućina prije peroralne prehrane. Postoperativno zbrinjavanje novorođenča i nedonošća uključuje smještanje u inkubator. Prilikom otpusta kući medicinska sestra priprema roditelje da brinu za dijete kod kuće.

Ključne riječi: otorinolaringologija, dijete, preoperacijska procjena, anestezija, postoperativno zbrinjavanje.

11. SUMMARY

In the early 20th century, a new branch of medicine called otorhinolaryngology emerged as a result of the integration of otology, rhinology, and laryngology. Today, ENT is predominantly a surgical specialty that deals with disorders of the ear, throat, nose, skull base, head, and neck. In children, postoperative issues are often related to changes in behavior, sleep problems, swallowing, and breathing difficulties. Preoperative assessment of a child's health is an essential part of surgical planning when the patient undergoes anesthesia. Some of the most common elective procedures in otorhinolaryngology include mastoidectomy, myringotomy, tympanoplasty, adenoidectomy, tonsillectomy, and elective tracheotomy. The most common conditions that require urgent intervention are airway obstruction, epistaxis and facial bone fractures. When preparing a child for surgery, it is important to consider their age and ensure good collaboration with the parents. The pediatric airway is not simply a smaller version of the adult airway. Although there are no anesthesia machines used exclusively for children, they should have specific characteristics. Laryngoscopy is a procedure used to examine the condition of the larynx and vocal cords using a laryngoscope. Intubation is the process of inserting a tube into the airway to ensure adequate ventilation of the patient. Preparing for anesthesia induction involves checking the equipment and supplies required for anesthesia. During the maintenance of anesthesia, the anesthesiologist is responsible for ensuring optimal conditions for the surgical procedure. Awakening from anesthesia is a crucial phase and depends on many factors. A child who has undergone general anesthesia is observed in the recovery room until fully awake and conscious. It is important to monitor fluid intake and output before oral feeding. Postoperative care for newborns and premature infants involves placement in an incubator. Upon discharge, nurse prepares the parents to take care of the child at home.

Keywords: otorhinolaryngology, child, preoperative evaluation, anesthesia, postoperative care