

Razvoj i kineziterapija nepravilnih tjelesnih držanja djece

Glavina, Anja

Undergraduate thesis / Završni rad

2018

Degree Grantor / Ustanova koja je dodijelila akademski / stručni stupanj: **University of Pula / Sveučilište Jurja Dobrile u Puli**

Permanent link / Trajna poveznica: <https://um.nsk.hr/um:nbn:hr:137:642177>

Rights / Prava: [In copyright](#) / [Zaštićeno autorskim pravom.](#)

Download date / Datum preuzimanja: **2024-07-07**



Repository / Repozitorij:

[Digital Repository Juraj Dobrila University of Pula](#)



Sveučilište Jurja Dobrile u Puli
Fakultet za odgojne i obrazovne znanosti

ANJA GLAVINA

**RAZVOJ I KINEZITERAPIJA NEPRAVILNIH TJELESNIH
DRŽANJA DJECE**

Završni rad

Pula, rujan, 2018.

Sveučilište Jurja Dobrile u Puli
Fakultet za odgojne i obrazovne znanosti

ANJA GLAVINA

**RAZVOJ I KINEZITERAPIJA NEPRAVILNIH TJELESNIH
DRŽANJA DJECE**

Završni rad

JMBAG: 0303020458, izvanredni student

Studijski smjer: Preddiplomski stručni studij predškolski odgoj

Predmet: Kineziološka metodika

Znanstveno područje: Društvene znanosti

Znanstveno polje: Kineziologija

Znanstvena grana: Kineziološka edukacija

Mentor: Izv. prof. dr. sc. Iva Blažević

Pula, rujan, 2018.



IZJAVA O AKADEMSKOJ ČESTITOSTI

Ja, dolje potpisana Anja Glavina kandidatkinja za prvostupnicu predškolskog odgoja ovime izjavljujem da je ovaj Završni rad rezultat isključivo mogega vlastitog rada, da se temelji na mojim istraživanjima te da se oslanja na objavljenu literaturu kao što to pokazuju korištene bilješke i bibliografija. Izjavljujem da niti jedan dio Završnog rada nije napisan na nedozvoljen način, odnosno da je prepisan iz kojega necitiranog rada, te da ikoji dio rada krši bilo čija autorska prava. Izjavljujem, također, da nijedan dio rada nije iskorišten za koji drugi rad pri bilo kojoj drugoj visokoškolskoj, znanstvenoj ili radnoj ustanovi.

Studentica:

U Puli, 2018.



IZJAVA

o korištenju autorskog djela

Ja, Anja Glavina, dajem odobrenje Sveučilištu Jurja Dobrile u Puli, kao nositelju prava iskorištavanja, da moj završni rad pod nazivom *Razvoj i kineziterapija nepravilnih tjelesnih držanja djece* koristi na način da gore navedeno autorsko djelo, kao cjeloviti tekst trajno objavi u javnoj internetskoj bazi Sveučilišne knjižnice Sveučilišta Jurja Dobrile u Puli te kopira u javnu internetsku bazu završnih radova Nacionalne i sveučilišne knjižnice (stavljanje na raspolaganje javnosti), sve u skladu s Zakonom o autorskom pravu i drugim srodnim pravima i dobrom akademskom praksom, a radi promicanja otvorenoga, slobodnoga pristupa znanstvenim informacijama.

Za korištenje autorskog djela na gore navedeni način ne potražujem naknadu.

U Puli, _____ (datum)

Potpis

SADRŽAJ

1. UVOD.....	8
2. RAST I RAZVOJ.....	9
2.1. Morfološki pokazatelji rasta.....	9
2.2. Longitudinalna dimenzionalnost skeleta	9
2.3. Praćenje rasta i razvoja.....	10
2.4. Pregled razvoja djeteta u prvih 12 mjeseci.....	11
2.5. Primarne motoričke reakcije.....	15
2.6. Krizna razvojna razdoblja.....	18
3. TJELESNA DRŽANJA.....	19
3.1. Kralješnica.....	19
3.2. Pravilno držanje tijela.....	20
3.3. Etiologija nepravilnog držanja.....	21
3.4. Izbor i pravilan način nošenja odjeće i obuće.....	22
a. Metode za ocjenjivanje držanja tijela.....	22
b. Devijacije tjelesnog držanja.....	24
4. ZAKLJUČAK.....	40
5. LITERATURA.....	41
SAŽETAK.....	43

1. UVOD

Jedan od najvećih problema današnjice predstavlja upravo držanje tijela djece, omladine i odraslih. Jedna od boljki modernog životnog stila okruženog tehnologijom je svakako i sjedilački način života, kojeg provodimo pogrbljeni ispred računala, s malo ili gotovo ništa fizičke aktivnosti. Ritam života koji je sve stresniji, zahtjevniji i užurbaniji dovodi u pitanje naše zdravlje te zbog toga naš organizam pati. Budući da se nepravilno držanje obično zanemaruje, važno je kod djece pravovremeno usaditi elementa pravilnog držanja kao i provođenje odgovarajućih vježbi kako bi se ojačali oslabljeni mišići. Ukoliko se ništa ne poduzme po pitanju nepravilnog držanja, dolazi do trajnih degenerativnih promjena na kralježnici.

Kretanjem i svladavanjem osnovnih motoričkih zadataka dijete bi samo biološkom korekcijom uspjelo ispraviti nedostatke u posturi, no današnje generacije ne koriste mogućnosti igre i slobodnog kretanja. Sjedeći način života nije rezerviran samo za odraslu populaciju, već su i djeca zarobljena za pisaćim stolovima, očima uprtim u ekran (Majerić, 2014:1). Nedostatak tjelesne aktivnosti kod djece, nepravilna ishrana i nedovoljan boravak na svježem zraku jedan je od glavnih uzročnika nepravilnog tjelesnog držanja. Sve teže školske torbe, nepravilno sjedenje za školskim klupama, neudobna obuća i odjeća također su jedan od uzročnika problema kod držanja tijela. Danas se djeca sve ranije žale na bolove u leđima, a istraživanja pokazuju da svaki drugi školarac ima neki oblik lošeg držanja. Skoliotična, lordotična i kifotična loša držanja postala su redovna dijagnoza školskih liječnika i ortopeda (Kosinac, 1992:8).

Najvažniju ulogu u ovakvim situacijama predstavljaju roditelji, učitelji te ostale stručne osobe koje se bave djecom. Prepoznati nedostatak kod malene djece koja su tek u razvoju, te postaviti pravilnu dijagnozu i terapiju od velike je važnosti za kasniji razvoj i opće stanje djeteta. Uključivanjem djece u sport i fizičku aktivnost potiče se na razvoj motoričkih i funkcionalnih sposobnosti, te se potiče na odgovornost i brigu oko vlastitog općeg zdravlja .

2. RAST I RAZVOJ

Rast i razvoj su jedna od najosnovnijih osobina dječjeg organizma. Dječji organizam se stalno mijenja, povećava i u svojim funkcijama sazrijeva, dok je organizam odraslih taj proces završio i više se ne mijenja. Dječji i odrasli organizam ne razlikuju se samo po svojoj veličini nego su te razlike kvantitativne i kvalitativne, te su one sve veće što je dijete manje. Rastom i razvojem te se razlike smanjuju, a kada se rast i razvoj završe, dijete postaje odrastao čovjek. Rast označava promjene u veličini koje su rezultat množenja stanica ili povećanja postojećih. Razvoj pak označava sazrijevanje organa i organskih sustava, stjecanje sposobnosti, mogućnost preuzimanja maksimalne odgovornosti i postizanja slobode u stvaralačkom izrazu.

Rast i razvoj su stalni dinamički proces koji se odvija od začeca do zrelosti po redosljedu koji je sličan kod svih nas. Osobne varijacije sa kojima se susrećemo u razvojnom razdoblju za svaki uzrast, pokazuju da između kronološke dobi i postignutog razvoja ne postoji uvijek međusobna podudaranost. Djeca iste životne dobi pokazuju razlike kako psihičke tako i fizičke, što ukazuje na to da je tempo razvoja djece istih dobnih skupina raznolik.

Upravo zbog tog kontinuiteta trebamo to shvatiti kao potrebu njihova što boljeg praćenja i razumijevanja koji će nam ujedno omogućiti da što prije uočimo odstupanje te da na vrijeme interveniramo i omogućimo djetetu maksimalan stupanj rasta i razvoja.

2.1. Morfološki pokazatelji rasta

Normalan rast i razvoj uvjeti su zdravlja. Pri dolasku na svijet srednja dužina novorođenčeta je oko 50 cm. Dijete koje ima dužinu od 53 cm ima i veću šansu da bude više kad poraste i obrnuto (Klaić, 2007:5). Mjerilo o tome da li je dijete malo ili nije, može se vidjeti tek u usporedbi sa vršnjacima, odnosno kada dijete počne samostalno hodati, ići u školu. Postoje faktori koji mogu usporiti ili zaustaviti razvoj te faktori koji mogu ubrzati razvoj djeteta. Faktori koji usporavaju rast jesu nepravilna ishrana, povraćanje i sl.; hormonalni poremećaji kao što je poremećaj hormona rasta

te nasljedni faktor. U faktore koji mogu ubrzati razvoj ubrajamo dobru i pravilnu ishranu, san te boravak na svježem zraku, sport i rekreaciju. Današnja hrana djeteta sadrži više mesa, mlijeka, voća, povrća i vitamina. Iako vitamini ne utječu direktno na rast, oni su važni jer omogućuju da se organizam usklađenije razvije. San je također vrlo važan faktor rasta. U prvim satima sna luči se hormon rasta. Zato je preporučljivo djecu stavljati ranije na spavanje. U pojedinim slučajevima evidentan je zaostanak već u samom početku iz razloga što je majka za vrijeme trudnoće imala povišeni krvni tlak ili je u to vrijeme previše pušila.

Dječji rast se može pratiti na više načina. U početku dječjeg života tjelesnu visinu evidentiramo svakoga mjeseca, a poslije druge godine dva puta godišnje. Ako postoji sumnja ili se uoči zaostaj u rastu radi se rendgenski snimak djetetove šake ili kralješka kako bi se dobio objektivan uvid u pravo stanje, odnosno rade se Risserovi znaci. Postoji mogućnost da dijete od 8,5 godina ima skelet starosne dobi djeteta od 6,5 godina. Budući da dijete još uvijek ima vremena za rast, važno je pratiti njegovo stanje.

Spolne razlike su jasno izražene i iskazuju se u tome da je kod djevojčica varijabilnost viša nego kod dječaka, a promjene raznih parametara kod njih su usklađenije i potpunije. Rast stopala, uglavnom je uvjetovan utjecajem općih faktora rasta, a velika promjenjivost šake je osim toga i rezultat raznovrsnih funkcija koje obavlja ruka (Kosinac, 1999:139).

Brzina rasta dječaka i djevojčica nije ista. Godišnji priraštaji kod djevojčica su veći i počinju ranije nego kod dječaka, a to se može tumačiti kao spolni dimorfizam (dvoobličnost, postojanje dvaju različitih oblika kod živih bića). U tom periodu udovi rastu intenzivnije nego visina tijela, dužina prsnog koša i prsne kosti. Noge rastu brže nego ruke, potkoljenice i podlaktice rastu brže nego natkoljenice i nadlaktice, a ove pak rastu brže nego šaka i stopala. Intenzivan rast donjih udova znatno utječe na proporciju donjih i gornjih dijelova tijela djeteta i na kraju perioda približavaju se proporcijama tijela odraslih.

2.2. Longitudinalna dimenzionalnost skeleta

Longitudinalna dimenzionalnost skeleta predstavlja rast kostiju u dužinu. Urođenost je velika i iznosi oko $H2 = 90\%$, te se smatra da je potpuno genetična. Može se procijeniti na osnovu dužine ruke, podlaktice, potkoljenice i tjelesne visine (mjeri se antropomentrom).

Transverzalna dimenzionalnost skeleta odgovorna je za tri stvari: rast kostiju u širinu, posebno za veličinu zglobova i koštanu masu, rast krajnjih udova (stopala i šake) i za dimenzije glave (mjeri se kratkim antropomentrom i pelvimetrom).

Cirkularna dimenzionalnost tijela odgovorna je za ukupnu masu tijela i obime. Najbolje mjera količina mišićne mase mjeri se tjelesnom težinom. Obim podlaktice ima najveću korelaciju sa mišićnom masom (mjeri se krojačkim metrom).

Potkožno masno tkivo predstavlja ukupnu količinu masti, a mjeri se količinom potkožne masti. Najbolje mjere su kožni nabori na nadlakticama, leđima i trbuhu.

2.3. Praćenje rasta i razvoja

Jedan od načina praćenja rasta i razvoja djece je praćenje prema dobi, odnosno čitavu razvojnu dob djeteta podijelimo u određene faze, od kojih svaka traje određeno vrijeme.

Prenatalna dob – oplodnja, embrionalna dob, fetalna rana dob, fetalna kasna dob, porod.

Postnatalna dob – novorođenačka dob, dojenačka dob, predškolska dob, pubertet, adolescencija, odrastao čovjek

Sve razvojne dobi imaju svoju dužinu trajanja, svoje karakteristike, a najvažnije osobine su (Findak i Delija,2001:19):

Embrionalna dob obuhvaća prva tri mjeseca života. Ova je dob najvažnija za razvoj svih organa i dijelova tijela. Nepovoljni vanjski i unutarnji faktori mogu ometati pravilan rast i razvoj, što nazivamo embrijopatije.

Fetalna dob (rana i kasna) je dob karakteristična po intenzivnom povećanju mase fetusa i intenzivnoj diferencijaciji stanica i tkiva. Bolesti i oštećenja koja nastanu u ovom razdoblju nazivamo fetopatijama.

Novorođenačka dob traje od poroda do kraja četvrtog tjedna života. Prosječna masa novorođenčadi je oko 3500 grama, s time da su dječaci nešto teži. Donju granicu normalne mase smatramo 2500 grama, a gornju 4000 grama. U prvim danima života novorođenče gubi u masi i prosječni normalni gubitak mase je od 7 do 10 % od porođajne. Dužina novorođenčadi pri porodu je između 46 i 54 cm, a prosječna dužina iznosi oko 50 cm. Normalni položaj tijela novorođenčadi je totalna fleksija. Da bi se dijete dalje normalno razvijalo i raslo najvažniju ulogu ima emotivna veza sa majkom. Ta se emotivna veza najviše uspostavlja dojenjem te boravkom djeteta u blizini majke. Nedostatak te emotivne veze između majke i djeteta može fizički, psihomotorno i emocionalno poremetiti normalan rast i razvoj djeteta.

Dojenačka dob traje do navršene prve godine života. Ova je dob karakteristična za vrlo brz rast i razvoj. Dijete u prvom tromjesečju dobije oko 700 grama. U drugom tromjesečju dobije nešto manje, oko 600 grama mjesečno. U trećem tromjesečju 450 grama mjesečno, a u zadnjem tromjesečju mjesečni prirast je oko 300 grama. Dojenče u prvoj godini života potrostruči porođajnu masu. Vidljiv i intenzivan prirast je u visinu, koji u prvoj godini života iznosi oko 25 cm, tako da je prosječna visina dojenčeta na kraju prve godine 75 cm.

Predškolska dob je razdoblje između druge godine života pa do odlaska u školu. Možemo je podijeliti na dob malog djeteta (druga godina života) i na predškolsku dob u užem smislu koja obuhvaća dijete od navršene druge do šeste godine. U toku druge godine života dijete u masi dobije oko 2,5 kg, a u visini oko 12 cm. U usporedbi sa prvom godinom života to je znatno manje i može stvoriti dojam da dijete zaostaje u rastu i razvoju. Na kraju druge godine života dijete ima svih 20 mliječnih zuba. Većina djece tada savlada higijenske navike odnosno regulira pražnjenje mokraćne i stolice. Prisila i pritisak roditelja da dijete započne reguliranje ranije može dovesti do obrnutog efekta. U trećoj, četvrtoj i petoj godini života, rast je ujednačen te je kod djeteta prirast u masi u prosjeku 2 kg godišnje, a prirast u visini oko 6 cm, odnosno najmanje 4 cm za godinu. Sa tri godine djeca postaju svjesna svoje individualnosti i spola, druže se sa ostalom djecom i intenzivna je njihova socijalizacija.

Školska dob je razdoblje od odlaska u školu do početka puberteta. Razvoj je u tom razdoblju ravnomjeran, odnosno prirast u masi je oko 3 kg godišnje. Sa šest godina niču prvi trajni zubi, a sa 12 dijete ima sve trajne zube (ukupno njih 32). Pravilan i ravnomjeran fizički rast prati i neprekidni psihički i intelektualni razvoj. Tjelesna i psihička opterećenja trebamo točno prilagoditi mogućnostima djeteta, kako ne bismo dijete nepotrebno opteretili ili pak podcijenili s lošim posljedicama za njegov rast i razvoj.

Pubertet je razdoblje najintenzivnijeg rasta i razvoja u kojem nastaju mnoge promjene koje dijete učine odraslim čovjekom. Srednja dob kod djevojčica počinje sa 10 godina, a kod dječaka sa 12 godina. Početak puberteta ovisi o mnogim unutarnjim i vanjskim faktorima. Sve promjene možemo sistematizirati u nekoliko osnovnih karakteristika puberteta:

1. Intenzivni somatski rast i razvoj
2. Dozrijevanje gonada i povećano lučenje spolnih hormona
3. Razvoj sekundarnih spolnih osobina
4. Psihičko i emocionalno sazrijevanje

Fiziološki početak puberteta je rezultat sazrijevanja središnjeg živčanog sustava. Pubertet započinje intenzivnim rastom, a završava sa sposobnošću spolnih stanica za reprodukciju. Kod djevojčica pojavom prve menstruacije, znak je završetka spolnog razvoja, a to započinje obično u dobi od trinaest godina. Kod dječaka se završetak spolnog razvoja teže prati zbog pojave ejakulacije (izbacivanje sjemena), a obično se javlja oko petnaeste godine. U početku puberteta prirast u visinu kod djevojčica je u prosjeku oko 10 cm godišnje, a kod dječaka 12 cm godišnje. Kod djevojčica se najbrži ritam rasta javlja 1,5 godine prije pojave prve menstruacije, a kod dječaka oko godinu dana prije prve ejakulacije. Od te pojave djevojčice narastu još oko 6 cm, a dječaci oko 8 cm. Djelovanjem spolnih hormona javljaju se pripadnost spolu, a to su: dlakavost, razvoj mišićnog i potkožnog tkiva, razvoj prsiju kod djevojčica i ostala obilježja koja daju kompletan muški ili ženski spolno razvijen organizam. Završetak spolnog razvoja, znači završetak somatskog rasta, zbog djelovanja spolnih hormona dolazi do zatvaranja epifiznih pukotina na dugim kostima te prestaje rast kostiju u duljinu.

Adolescencija ili mladenaštvo je zadnja faza u razvoju organizma, odnosno prijelazno razdoblje do potpuno odraslog organizma. Ova je faza karakteristična po psihičkom i emotivnom sazrijevanju organizma. Nakon ove faze, koja traje različito i ovisno o mnogim unutarnjim i vanjskim faktorima, dijete završava svoj rast i razvoj. Dolazi do potpunog sazrijevanja organizma koji može odgovoriti svim tjelesnim i psihičkim zahtjevima samostalnog života (Kravić, 2010).

2.4. Pregled razvoja djeteta u prvih 12 mjeseci

Ovaj period karakterizira intenzivan rast i razvoj. Razvoj djeteta slijedi određenu pravilnost u kronološkom pogledu, ali među djecom postoje razlike u postizanju ključnih položaja, i to više u drugoj polovici prve godine. Bez obzira na razlike, važan je stalan napredak u cjelokupnom razvoju djeteta. Poznavanje tijeka normalnog razvoja djeteta omogućava pravovremeno uočavanje mogućih odstupanja, kao i pravovremeno traženje i pružanje pomoći.

Razvoj normalnog pokreta omogućuju (Klaić, 2007:3):

- Normalan mišićni tonus (ekvilibrij između inhibicijskih i ekscitacijskih impulsa)
- Posturalne reakcije – reakcije uspravljanja (prisutne su već pri rođenju) i reakcije ravnoteže
- Spontana motorika novorođenčeta
- Pokreti novorođenčeta u različitim položajima.

* 1. i 2. MJESEC

- U 1. mj. šake su čvrsto stisnute, u 2. mj. uglavnom zatvorene, ali palac van šake.
- Na podražaje reagira asimetričnim položajem glave i ekstremiteta.
 - * U 1. mj. u potrbušnom položaju okreće glavu na stranu radi oslobađanja dišnih putova , najčešće u desnu stranu.
 - * U 2. mj. odiže glavu od podloge uz kratko zadržavanje (oko 10 sec.), ruke i noge su manje savijene. Izvodi pokrete “plivanja”.
- U 1. mj.
 - Reagira na zvukove
 - Proizvodi grlene glasove
 - Gleda u lice

U dobi od 2 mjeseca:

- Prati igračku žarke boje od jednog do drugog očnog kuta
- Fiksira i prati pogledom lice koje se kreće
- Počinje vokalizirati tj. proizvodi glasove a, u, e.

* **3. MJESEC**

- U položaju na trbuhu dijete djelomično od podloge odiže i prsni koš, oslanja se na podlaktice, dok su noge u kukovima gotovo ispružene, uz blago savijena koljena.
- U položaju na leđima glavu drži u srednjem položaju, okreće je na jednu i drugu stranu.
- Uzbudi se pri pogledu na igračku žarke boje te pruža ruke u smjeru ponuđene igračke, uz odizanje nogu od podloge
- Šake se otvaraju
- Javlja se socijalni smiješak te rrr-nizovi.

* **4. MJESEC**

- U položaju na trbuhu dijete odiže glavu i prsni koš, te se čvrsto oslanja na laktove.
- U položaju na leđima prati pogledom predmet ispred sebe i pokušava ga dohvatiti. Drži ruke u srednjoj liniji, gleda ih i igra se s njima.
- Stavlja igračke u usta, što ukazuje na prisutnost koordinacije ruka-usta.
- Moguće je okretanje iz potrbušnog u leđni položaj (više slučajno).
- Dolazi do kontakta prstiju stopala u srednjoj liniji.
- Počinje gukati (gu, ga), te se glasno smije kada ga se zadirkuje.

* **5. MJESEC**

- U položaju na trbuhu oslanja se na poluotvorene šake s poluispruženim rukama u laktovima.
- Prisutno je tzv. plivanje, koje karakterizira istovremeno odizanje ruku i nogu od podloge uz balansiranje na trbuhu i savijanje leđa u luk.
- U ležećem položaju na leđima prihvaća predmet u medijalnoj liniji cijelim dlanom te stavlja u usta sve što mu je na dohvat.
- Dolazi do kontakta stopala u srednjoj liniji cijelim stopalom.
- Moguće selektivno okretanje iz jednog u drugi položaj.

- Sjedi uz pridržavanje, pri čemu su leđa okrugla u donjem dijelu, a s punih pet mjeseci održi se na trenutak u sjedećem stavu i bez pridržavanja, uz oslonac na ispružene ruke.

* **6. MJESEC**

- U položaju na leđima dijete samo odiže glavu od podloge i pruža ruke prema majci te hvata svoja stopala i stavlja ih u usta (koordinacija šaka-stopalo).

- Ciljano hvata ponuđenu igračku i prebacuje ju iz ruke u ruku.

- Ako mu se pruži druga kocka dok već jednu drži u ruci, ono će je ispustiti i tek tada prihvatiti drugu.

- U položaju na trbuhu oslanja se na potpuno ispružene ruke, dok noge odiže od podloge

- Sjedi samo nekoliko minuta uz lagani naslon, leđa drži uspravno te se podupire rukama.

- Razlikuje poznate od nepoznatih osoba.

- Razlikuje jake boje.

- Imitira zvukove, radi balončice.

* **7. MJESEC**

- U položaju na trbuhu prenosi težinu na jednu ruku dok je druga slobodna za hvatanje.

- Igračke hvata prstima i ispruženim palcem bez dodirivanja dlana. Ako mu se pruži druga kocka dok već jednu drži prihvatit će je i držati obje (sposobnost držanja predmeta u obje ruke).

Ponavlja slogove kao da, ba, ka, mm, te se veseli igri skidanja marame s lica .

* **8. MJESEC**

- Zauzima sjedeći položaj (postranični sjed) i samostalno sjedi s uspravnim leđima

- Prilikom narušavanja ravnoteže dočeka se na ruku one strane prema kojoj se naginje uz otvorenu šaku.

- Sposobnost puzanja; “nezrelo” i “zrelo” puzanje.

- Počinje faza brbljanja; povezuje i kombinira dvoglase ba-ba, da-da.

* **9. MJESEC**

- Ljulja se na dlanovima i koljenima te počinje puzati u četveronožnom položaju s guzom na petama.

- Kažiprstom pokazuje što ga zanima te hvata tzv. hvatom pincete.
- U svaku ruku uzima kocku i njome udara po podu.
- U stojećem stavu, ako ga se pridržava za ruke, stoji čvrsto cijelim stopalima.

* **10. MJESEC**

- Puže na dlanovima i koljenima uz recipročnu koordinaciju.

- Ustaje iz sjedećeg položaja (mogućnost iskoraka) pridržavajući se za namještaj ili uz tuđu pomoć.

- Kratkotrajno stajanje uz oslonac – krajem 10. mj.
- Postraničan hod uz namještaj.
- Namjerno ispušta predmete na pod i čeka da ih majka podigne.
- Izgovara prvu riječ sa značenjem (mama, tata).
- Maše pa-pa, istražuje.

* **11. MJESEC**

- Samostalno se podiže u stojeći položaj pridržavanjem za namještaj jednom rukom, dok drugom poseže za predmetom na podu.

- Pruža bliskoj osobi predmet kada ga se poziva te stavlja kockice u kutiju.
- Na zabranu reagira prekidom aktivnosti.
- Imitira druge.
- Ono što želi pokazuje gestama.

* **12. MJESEC**

- Korača prema naprijed uz pridržavanje za jednu ruku, ali ako želi brzo stići do cilja spušta se u četveronožni položaj i za tren otpuže u željenom pravcu

- Na upit stavit će predmet koji drži u ruci u majčinu ruku.

- U prosjeku, dijete s dvanaest mjeseci govori tri riječi sa značenjem što označava početak govora (Pešec, 2008:1).

2.5. Primarne motoričke reakcije

Motoričko ponašanje djeteta odlikuje prisutnost brojnih primarnih obrazaca ponašanja ili primarnih reakcija. U tijeku razvoja primarne reakcije djeteta postupno nestaju, odnosno integriraju u zrelije, složenije obrasce pokreta i tako omogućuju nastanak reakcija uspravljanja i ravnoteže. Procjena refleksa tj. reakcija djeteta ukazuju terapeutu (liječniku) na stupanj zrelosti.

U razvoju djeteta mogu se izdvojiti slijedeće skupine reakcija (Klaić, 2007:10-15):

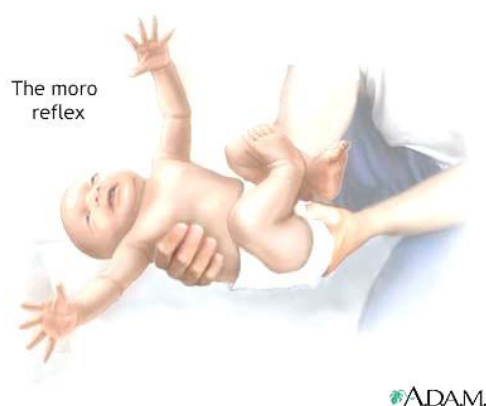Reakcije preživljavanja: Reakcije sisanja, gutanja, traženja, treptanja.

Primarne reakcija: Reakcija straha, reakcija uspravljanja vratom, reakcija uspravljanja tijela u odnosu na tijelo, primarno stajanje i reakcija stepanja.

Toničke reakcije: Zdrava djeca pokazuju samo određene naznake i posturalne obrasce toničkih reakcija, ali nikad ne ometaju normalne obrasce pokreta, npr. simetriju glave ili aktivnost ruku u središnjoj liniji.

Patološke reakcije: Dijete savija palac i lepezasto širi ostale prste. Nestaje krajem prve godine života, nema ga kod djece koja imaju oštećenja u donjem dijelu kralježnice.

Moro reakcija: Predstavlja važno senzoričko iskustvo koje proizlazi iz osjećaja izmjene fleksije i ekstenzije, kontakta ekstremiteta a u središnjoj liniji. Upućuje na stupanj usvojenosti kontrole glave. Nestaje uspostavom reakcija uspravljanja glave u prostoru oko 3 mjeseca života (Slika 1).



Slika 1. Moro reakcija (Antipuesto, 2008)

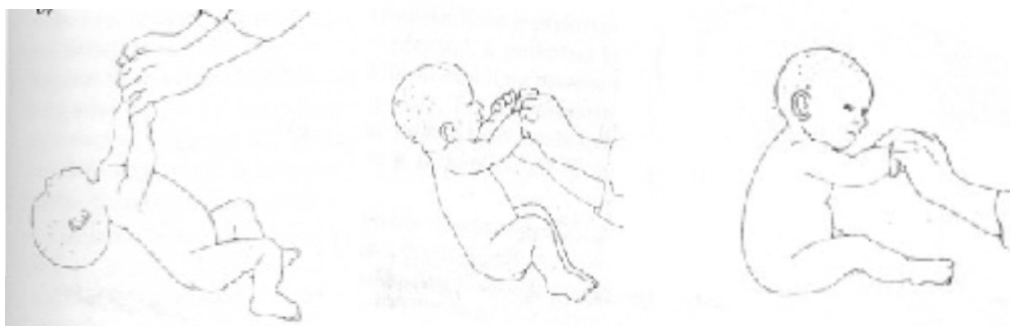Reakcija straha se često poistovjećuje sa Moro reakcijom. Izaziva je bilo kakav iznenadni podražaj (svjetlosni, zvučni). Moro reakcija predstavlja vrlo specifičan podražaj, a reakcija straha je nespecifičan, difuzan odgovor, te je on prisutan i kod odraslih npr. U nepoznatim i stresnim situacijama.

Držanja glavice prilikom posjedanja: ukoliko iz ležećeg položaja novorođenče povlačimo za ruke kao da ćemo ga posjesti, glava lagano zaostaje za trupom. Sa dva mjeseca glava lagano zaostaje, a može na trenutak biti i u nivou trupa, leđa su zaobljena.

Sa tri mjeseca drži glavu u nivou trupa, a leđa su u gornjem dijelu skoro izravnata.

Sa četiri mjeseca aktivno drži glavu i savija je prema naprijed, tako da brada gotovo dodiruje prsa.

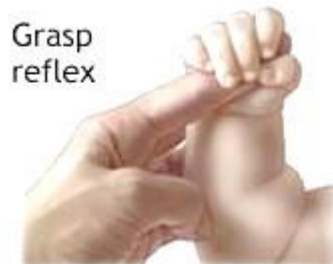Sa šest mjeseci možemo posjesti bebu, a pri tome ona sama odiže glavu i grudni koš i tako aktivno u tome sudjeluje (Slika 2).



Slika 2. Prikaz držanja glave u razdoblju od drugog do šestog mjeseca djetetovog života (Klaić, 2008)

Palmarni grasp izaziva taktilni podražaj dlana uz istežanje muskulature šake. Nestaje oko 6 mj. omogućavajući odupiranje o podlogu, prihvaćanje i prijenos težine dlanovima, te napredniji hvat i manipulativne aktivnosti (Slika 3).

Plantarni grasp izaziva podražaj stopala izazivajući reakciju prstiju. Nestaje oko 9 mj. Omogućujući prihvaćanje baze oslonca cijelom stopalom te aktivno stajanje.

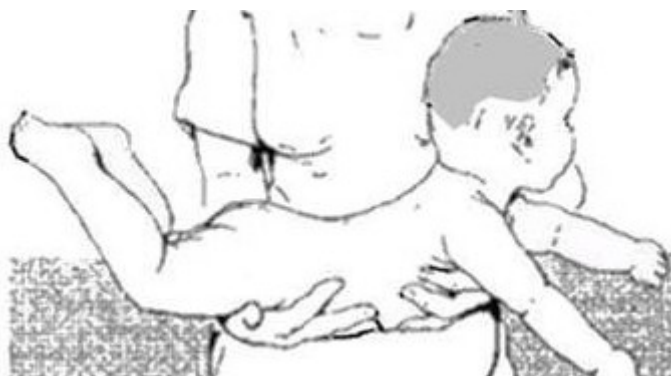

Slika 3. Prikaz palmarnog graspa (Antipuesto, 2008)

Reakcija uspravljanja vrata jest primitivan način okretanja na bok iz ležećeg položaja. Pasivnu rotaciju glave na jednu stranu prati okretanje cjelokupnog tijela u istu stranu pri čemu nema odgovarajuće disocijacije glave, ramenog i zdjeličnog obruča (dijete se okreće u boku).

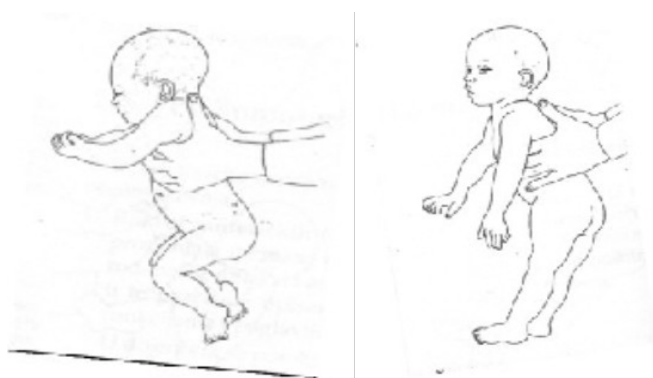Reakciju uspravljanja tijela u odnosu na tijelo izazvati će fleksija noge preko abdomena te rotacija zdjelice u jednu stranu kada će doći do automatskog okretanja trupa i cijelog tijela u istu stranu.

Landau reakcija: Kod novorođenčeta prevladava položaj potpune fleksije (glava, trup i ekstremiteti mlohavo vise). Dijete u dobi od 5 mj. potpuno ekstendira glavu i trup, a ekstenzija ekstremiteta je djelomična. U dobi od 10 mjeseci dolazi do potpune ekstenzije (glave, trupa i ekstremiteta) (Slika 4).



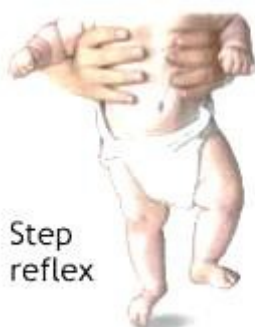Slika 4. Prikaz Landau reakcije (Arbuckle, 2013)

Oslonac na stopala: od rođenja nadalje dijete se uvijek oslanja na podlogu punim stopalima, ali se sama kvaliteta oslonca mijenja. Tokom prva dva mjeseca dijete se oslanja vrlo sigurno. Iza trećeg mjeseca ono će se osloniti na stopala i održati svoju težinu, a potom klecnuti. Ovaj stadije se naziva astazija – abazija i traje do oko 6 mj. Tada se dijete ponovno sigurno oslanja na noge, a počinje i skakutati na jednom mjestu (Slika 5). Ako dijete noge drži u ekstenziji, križa ili to radi samo sa jednim ekstremitetom treba posumnjati na oštećenje srednjeg živčanog sustava (CNS), te to nazivamo De Langeovim znakom.



Slika 5. Prikaz oslonca na stopala (Klaić, 2008)

Reakcija stepanja: Kada zdravo novorođenče leži na trbuhu izvodi pokrete kroling tj. Naizmijence podiže jednu pa drugu nogu. Ako se dijete podigne iznad stola i nagne naprijed izvodi pokrete stepanja (Slika 6). Nestaje nakon drugog mjeseca, a nedostatak ukazuje na cerebralnu paralizu (CP).



Slika 6. Prikaz reakcije stepanja (Antipuesto, 2008)

2.6. Krizna razvojna razdoblja

U razvoju početnih nepravilnih tjelesnih držanja nekoliko je kriznih razvojnih razdoblja (Kosinac, 1992:29):

- Doba prve godine života, kad se dijete počinje uspravljati i stajati
- Doba oko 6 – 7 godine, kada dijete polazi u školu
- Doba puberteta, kada je naglašen hormonalni upliv, odnosno adolescentni zamah rasta).

Dob oko prve godine života, kada se dijete počinje uspravljati rezultat je biološkog sazrijevanja, osobito živčanog sustava i potpornog tkiva. U fazi početnog sjedenja zbog zakona razvoja; glava, trup, a kasnije udovi, te zakrivljenost kralješnice očekivana je slika. Ako se pojavi nemogućnost i nestabilnost održavanja tijela u uspravnom sjedećem položaju znak je da treba dijete pustiti kretati se četveronoške, kako bi leđni mišići ojačali i pripremili se za svoju funkciju, odnosno za potpuno uspravljanje. Ako forsiramo rano uspravljanje djeteta, te podržavanje uspravnog stava hodalicama dovodimo mišiće do bržeg zamora i popuštanje ligamenata, što izaziva prisilno povećanje lumbalne zakrivljenosti i pojačava kifotičnu zakrivljenost kralješnice koja nosi glavu i tjelesnu masu gornjeg dijela tijela. Dijete će potrebu za sjedenjem i uspravljanjem osjetiti samo onda kada bude osjetilo da su leđni mišići i kralješnica dovoljno jaki. Prerano uspravljanje utječe negativno i na donje udove i stopala, što stvara promjene na koljenima, a ako se k tome pojavi i asimetrična poremećenost zdjelice, onda će to izazvati lumbalno iskrivljenje kralješnice (Kosinac, 1992:31).

Polazak u školu od 6. do 7. godine jedna je od presudnih faza u životu djeteta. Ovu fazu prati nagla promjena u načinu i dinamici života. Zbog dugih nastavnih i izvannastavnih aktivnosti, pada motoričkih aktivnosti, velikih statičkih opterećenja, odgojna disciplina u prvim danima škole predstavlja velike zahtjeve i teškoće za dijete. Stupanj školskog stresa ovisit će u velikoj mjeri i o pripremi djeteta u predškolskom razdoblju. Zbog toga se ističe velika važnost tjelesne aktivnosti djeteta u predškolskoj dobi. Tjelesna aktivnost mora biti u funkciji regulacije živčanog sustava, emocionalnog uravnoteženja te ublažavanja umora. Budući da se zamor

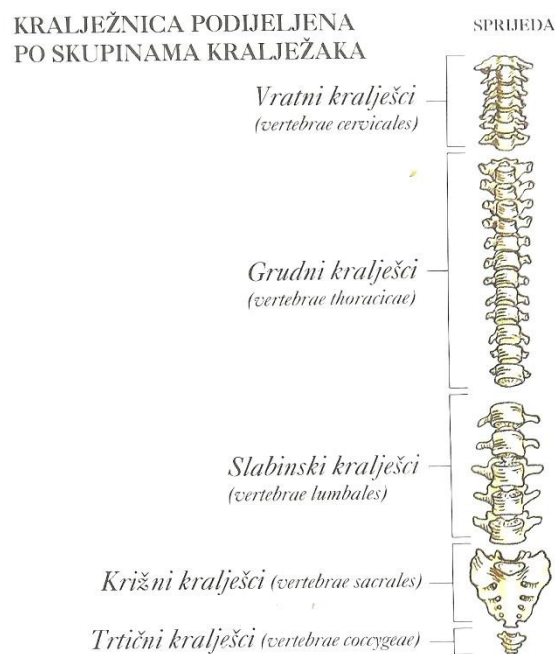
otklanja promjenom sredine i promjenom sadržaja aktivnosti, boravak na zraku uključujući igre poželjne su preventivne aktivnosti za suzbijanje nepravilnog držanja (Kosinac, 1992:31).

Pubertetsko doba jedno je od najosjetljivijih faza u razvoju dječjeg organizma. Najviše se loših držanja zapaža u šestom i sedmom razredu osnovne škole. Ovo je faza kada dijete više nije "potkožno masno" iz prethodnog perioda već se naglo izdužuje (Paušić, 2007:14). Osim što je pojačana hormonalna aktivnost, neuromotorička osjetljivost, ova faza je karakteristična po tome da je rast kostiju brži od uspostavljanja mišićne funkcije. Nedovoljni kapacitet mišićne snage dovodi do bržeg zamora te se javljaju poremećaji na kralješnici zbog ubrzanog rasta. U ovoj dobi vrlo je važno da se vodi računa o psihofizičkom opterećenju učenika, naročito u tjelesnom odgoju, stoga je učenike poželjno usmjeravati u razne sportove. Mnoge se djevojke u pubertetu drže pogrbljeno, kako bi na taj način prikrile formiranje grudi. One promjene na svom tijelu doživljavaju, uočavaju te im pridodaju im određeno emocionalno značenje koje usmjerava njihovo mišljenje i ponašanje (Kosinac,1992:93).

3. TJELESNA DRŽANJA

3.1. Kralješnica

Kralješnica (columna vertebralis) je čvrsta, ali ipak pomična osovina trupa koju oblikuju 33 ili 34 kralješka. Kralješnica ima dvije zadaće, zaštitu osjetljive leđne moždine i podupiranje čitavog kostura. Između svakog pojedinog kralješka nalazi se hrskavična pločica (disk) koja omogućuje gibljivost kralježnice.



Slika 7. Prikaz kralješnice podijeljenu po skupinama kralježaka (Slikovni rječnik "Ljudsko tijelo", 1995)

Slika 7. Daje prikaz kralješnice koju dijelimo na (Keros, Andreis i Gamulin, 1999:26):

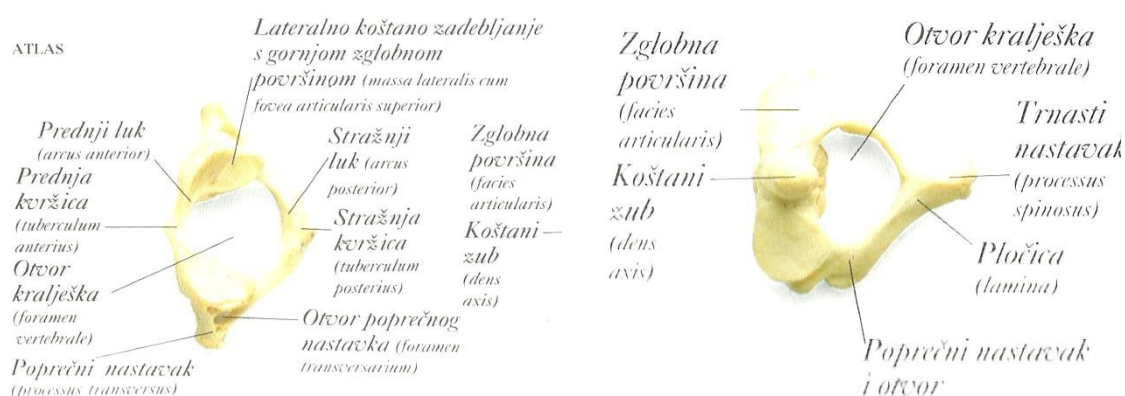- 7 VRATNIH (vertebrae cervicales)
- 12 PRSNIH (vertebrae thoracicae)
- 5 SLABINSKIH (vertebrae lumbales)
- 5 KRIŽNIH (vertebrae sacrales)
- 3 ili 4 TRTIČNA (vertebrae coccygeae)

Kralješci su građeni poput kratkih kostiju, a svaki je kralježak nepravilna kost i ima valjkasto tijelo čija su gornja i donja ploha malo uleknute. Veličina se kralježaka povećava sve do gornjih križnih kralješaka. Na stražnjoj strani tijela je luk, koji obuhvaća otvor kralješnice. Slaganjem kralježaka u niz, njihovi otvori oblikuju cijev kralješnice, u kojoj je zaštićena kralješnična leđna moždina. U kanalu kralješnice smještena je leđna moždina pa kroz međukralješčne otvore njezini živci izlaze u čovjekovo tijelo

Luk kralješka ima 7 nastavka:

1. **Trnasti nastavak** - vodoravan i na vrhu su rascijepljeni
2. **Lijevi i desni poprečni nastavak** – također rascijepljeni, te imaju otvor kroz koji prolazi kralješnična arterija.
3. **Prema gore i dolje po dva zglobna nastavka**

Prva dva kralješka razlikuju se od ostalih i funkcioniraju u paru. Prvom zvanom **atlas** (glavonoša) nedostaju tijelo i trnasti nastavak, pa je sličan prstenu. Drugi vratni kralješak je **axis** (obrtač) (Slika 8). Sa tijela axisa strši zub u prednji dio prstena atlasa koji se okreće oko njega. Ova dva kralješka omogućuju lubanji slobodno pomicanje gore – dolje i sa jedne strane na drugu. Glava se nagiba prema naprijed i natrag u zglobu između zatiljne kosti i atlasa , a u stranu se okreće između atlasa i axisa (Keros, Andreis i Gamulin, 1999:27).

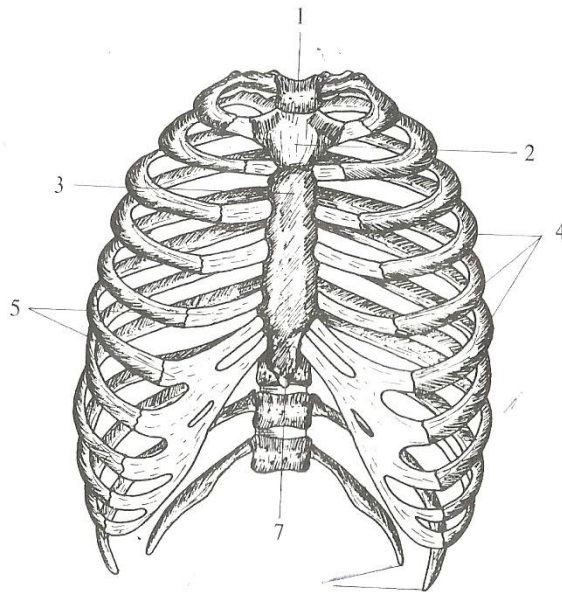


Slika 8. Prikaz prva dva kralješka; atlas (lijevo) i axis (desno) (Slikovni rječnik "Ljudsko tijelo", 1995)

Prsni kralješci putem zglobnih ploha nose rebra i pritom se većina rebra veže sa po dva kralješka i na kolut između njih. Prvi, jedanaesti i dvanaesti kralježak svako rebro nose zasebno.

Slabinski kralješci su vrlo krupni jer preuzimaju težinu cijelog gornjeg dijela tijela, a najveći je peti slabinski kralješak.

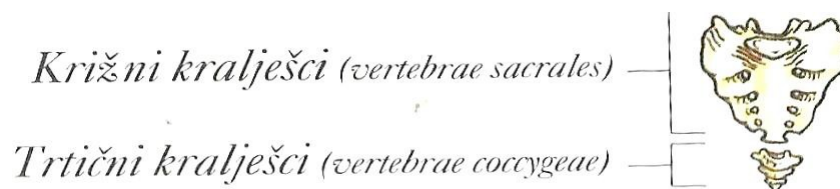
Rebra predstavljaju parne kosti i ima ih po dvanaest na objema stranama tijela. Slične su šipkama koje su savinute u tri smjera. Od prvog do osmog rebra povećava se dužina rebra, a potom se smanjuje. Prvo i dvanaesto rebro su najkraća, a osmo je najduže. Prednji kraj rebra je oštro odsječen i udubljen i tu se nastavlja rebrena hrskavica. Sva su rebra povezana hrskavicom, osim jedanaestog i dvanaestog rebra koje slobodno strše u trbušnu šupljinu (Slika 9).



Slika 9. Prikaz prsnog koša (1.prsni kralješak, 2. držač prsne kosti, 3.tijelo prsne kosti, 4. rebra, 5. rebrene hrskavice, 6. jedanaesti i dvanaesto rebro, 7. nastavak prsne kosti) (Izvor: Keros, Andreis i Gamulin, 1999)

Križna kost je trokutastog oblika i tvore je pet sraštenih križnih kralježaka. Prednja strana križne kosti je udubljena (konkavna) i glatka, a stražnja je izbočena (konveksna) i neravna. Lateralne strane križne kosti su ispupčene i debele za spoj sa bočnom kosti. Kod muškaraca je križna kost uža, duža i izrazitije udubljena, a kod žena je šira, kraća i plića.

Trtična kost se nastavlja na donji dio križne kosti. Tvore je četiri ili pet košćica. Najgornja košćica je pomično spojena s križnom kosti, a ostale tijekom života srastu (Slika 10) (Keros, Andreis i Gamulin, 1999:27).



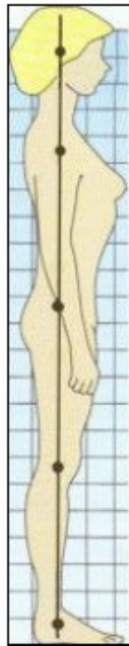Slika 10. Prikaz križnih i trtičnih kralježaka (Slikovni rječnik "Ljudsko tijelo", 1995)

3.2. Pravilno držanje tijela

Pravilno držanje tijela podrazumijeva pravilan odnos između pojedinih dijelova tijela kada hodamo ili sjedimo, a to znači usklađivanje rada mišića, kostiju, organa i živaca. Stopala, noge, zdjelica, kralješnica, ramena i glava imaju glavnu ulogu. Po držanju tijela može se zaključiti kakvo je općenito čovjekovo stanje. Dobro držanje dobro djeluje na organe cijelog tijela, na bubrege, želudac, pluća, mozak; povoljno djeluje na probavu i izmjenu tvari. Pod pravilno držanje tijela spada uspravan stav sa opuštenim rukama niz tijelo i dlanovima usmjerenih prema naprijed. Glava je usmjerena ravno naprijed, a donji su rubovi očnih šupljina i gornji rubovi slušnih otvora u istoj vodoravnoj ravnini.

Kada govorimo o pravilnom tjelesnom stavu, segmenti tijela moraju biti uravnoteženi. Promatranje tjelesnog držanja podrazumijeva da sa prednje strane ne smije biti asimetrije pojedinih segmenta tijela. Glava mora biti izravnata, ramena, papile,

zdjelica, koljena i nožni zglobovi moraju biti u istoj ravnini. Gledano sa bočne strane (sagitalne) treba vladati sveukupno poravnanje svih segmenta tijela s gravitacijskom linijom te mora prolaziti kroz određene točke i na tlo padati pod pravim kutom. Točke kroz koje mora prolaziti gravitacijska linija kod procjene dobrog držanja su: sredina lubanje, sredina uha, sredina ramena, kuka koljena te pada 2 do 3 cm ispred skočnog zgloba (Slika 11).

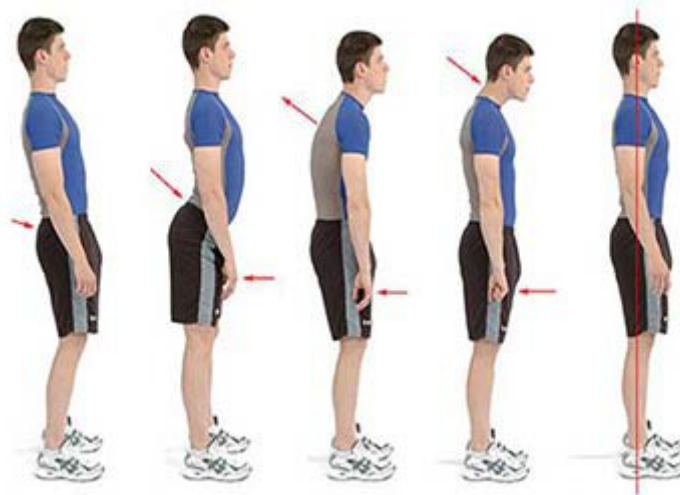


Slika 11. Prikaz točaka kroz koje prolazi gravitacijska linija prilikom pravilnog držanja
(Paušić, 2007)

U održavanju uspravnog stava i držanja tijela najveću ulogu imaju mišići. Mišići nogu, zdjelice, trbuha i leđa, vezani su za koštano zglobni i ligamentarni sustav te se suprotstavljaju sili teže .

Posturalni refleks spada u mehanizam za održavanje uspravnog tjelesnog stava. Ako je mišićna sila dovoljno jaka da nadvlada silu teže, tijelo će se održati u normalnom stavu, te kažemo da imaju posturalnu funkciju“ (Kosinac, 2001:115). Kada se u mišićima pojavi umor, oni popuštaju i tijelo se opušta. Kod djece koja dugo stoje ili sjede dolazi do zamora, te su prisiljena zauzimati odgovarajuće položaje kako bi se odmorila. Na taj način djeca gube osjećaj za ispravno držanje tijela i stvaraju naviku lošeg držanja. Mišići leđa se istežu, postaju insuficijentni što

može dovesti do različitih poremećaja u držanju tijela, koje se s vremenom mogu pretvoriti u ozbiljne deformacije kralješnice (Slika 12).



Slika 12. Prikaz nepravilnih držanja naspram pravilnog držanja tijela (Đitko, 2014)

Povećana zakrivljenost kralješnice nastaje zbog oslabljenosti dugih mišića leđa. Zbog toga se prsni koš povlači, disanje postaje površnije, slabija ventilacija plućnih vrhova dovode do raznih bolesti. Nedovoljno duboko disanje loše djeluje na cirkulaciju krvi, srce se više opterećuje, krv iz trbušnog prostora i nogu teže otječe. Upale pluća, plućne tuberkuloze, bronhitis također su povezani sa lošim držanjem (Juras i Stanić, 1979:45). Smanjuje se dišna površina pluća, koja dovodi do smanjenja primitka kisika, a prevladava utjecaj ugljikovog dioksida. Poremećaj omjera kisika i ugljikovog dioksida uzrokuje smetnje u izmjeni tvari. Držanje tijela je velik odraz mentalnog stanja djeteta. Loše držanje često je kod djece koja su uvučena u sebe (introvertirana djeca) te kod djece sa smanjenim psihofizičkim sposobnostima (mentalna retardacija) (Juras i Stanić, 1979:46).

Nepravilno držanje koje je posljedica slabe mišićne snage, bolova u slabinskoj kralješnici, slabe cirkulacije, može se popraviti treningom snage kojim se djeluje na posturalne mišiće. Samo pravovremeno otkrivanje odstupanja od pravilnog tjelesnog držanja može dovesti do uspjeha. Rano otkriće dijagnoze jedna je od najuspješnijih elementa u liječenju, a zatim će uporan i oprezan rad nastavnika, roditelja, liječnika i samoga djeteta dovesti do uspjeha (Juras, V., Stanić, Ž. 1979: 46). Nepravilna držanja

koja su nastala zbog oslabljene strukture posturalnih mišića, a otkrivena u ranoj životnoj dobi mogu se korigirati raznim kineziterapijskim programima, te sportskom aktivnošću. Vrlo je važno djecu uključiti u sport i sve oblike vježbanja kako bi povećali opću motoričku sposobnost koja ima veliku zadaću u pokretanju pojedinih organa kao i cijeloga tijela. Sport i svi oblici vježbanja imaju zdravstveno – preventivni utjecaj na kompletno tjelesno stanje.

3.3. Etiologija nepravilnog držanja

Ocjenjivanje i nepravilno držanje kod djece i mladeži sadrži osnovnu dvojbu, a to je pitanje kriterija, standardnih vrijednosti/parametara, odnosno njihove varijabilnosti, s obzirom na konstituciju tijela, tipove držanja, spolno obilježje, razvojnu dob, geografska obilježja i rasu.

Na odstupanje od pravilnog fiziološkog držanja utječu djelomično endogeni faktori (anomalije razvoja, poremećen rad žlijezda sa unutrašnjim lučenjem i dr.) ali i egzogeni faktori kao što su rahitis, preboljele teške kronične bolesti, prijelom i sl. Također i vanjski čimbenici (ambijentalni), koji kod školske djece i mladeži uzrokuju nepravilno držanje; školski režim djeteta, dnevno odnosno tjedno opterećenje, nošenje preteške školske torbe na nepravilan način, nepravilno sjedenje ili spavanje na mekim ležajevima s povišenim jastukom, neusklađenost radnog namještaja s antropometrijskim karakteristikama djece, pretjerano gledanje Tv- programa, umor, neprikladna odjeća i obuća, nedovoljna i nepravilna ishrana, nedovoljno osvjetljeno radno mjesto, nedovoljna fizička aktivnost i vitalnost tijela (Kosinac, 2008:131).

Srakar (prema Kosinac, 2002) slabim držanjem smatra sve nenormalnosti i nepravilnosti u položaju, međusobnom odnosu i obliku zdjelice, kralješnice, ramena i donjih udova, koje nisu posljedica oštećenja koštanog ili živčano – mišićnog sustava, nego su posljedica nedovoljne i nepravilne funkcije mišića.

Mandić (1972) definira nepravilno držanje kao početno razbijanje biomehaničke ravnoteže kralješnice. Masivi mišića uzrokuju nefiziološku konturu, odnosno krivljenje kralješnice skoliotičnog ili kifotičnog tipa. Na koštanim dijelovima

još uvijek nema promjena, pa se odgovarajućim vježbama stanje uspije vratiti u normalu.

Fraccaroli (prema Kosinac, 2002), opisuje paramorfizam kao nepravilnost držanja, bez bitnih i vidljivih strukturnih promjena, određen (prema nasljednim, konstitucijskim, endokrinim faktorima, sredinom neuravnoteženosti mišićno – vezivnog aparata).

Pivetta (1994) smatra da su to male prapatološke iskrivljenosti u formi tijela, dok Zanolini (prema Kosinac 2002) tvrdi da su paramorfizmi jednostavne funkcionalne iskrivljenosti bez strukturnih promjena.

Kao što je već definirano od strane raznih autora, nepravilno tjelesno držanje podrazumijeva morfološke deformacije koje su posljedica neskladnog držanja, zbog loših navika, bolova i dr. Ako se radi o slabosti i nedostatku mišića tijela ili dijela tijela, tada se najčešće radi o lošim držanjima: kifotično držanje, skoliotično i lordotično držanje, krilatim lopaticama; o obliku leđa – okrugla, ravna ili izdubljena leđa. Kada je riječ o donjim ekstremitetima, govorimo o insuficijentnim stopalima, O- nogama i X- nogama. Ako iz nekih razloga nastanu patološke promjene kostiju i njihovih funkcija onda se radi o deformacijama. Deformacije mogu biti izazvane unutrašnjim i vanjskim činiocima, odnosno patološke promjene mogu biti prirođene (kongenitalne) ili stečene (akvirirane). Kada su u pitanju kongenitalne deformacije onda se radi o naslijeđu, o prirodno bolesnoj osnovi. Stečeni deformiteti mogu nastati zbog različitih pritisaka ili ozljeda za vrijeme porođaja, a poslije porođaja zbog raznovrsnih ozljeda i bolesti.

Deformacije mogu biti na donjim ekstremitetima: O - noge i X - noge; na zdjelici i kuku: coxa vara ili valga te prirodno iščašenje kuka; deformacije stopala: ravna stopala, palac u adukciji te deformacije lokalizirane na trupu: skolioza, kifoza, lordoza; krivi vrat, kokošja i ljevka prsa (Juras i Stanić, 1979:19).

3.4. Izbor i pravilan način nošenja odjeće i obuće

Pravilan izbor odjeće i obuće kod djece s nepravilnim držanjem predstavlja jedan od najvažnijih faktora. U najranijim danima čvrsto stezanje novorođenčeta pelenom poremećuje se cirkulacija i disanje djeteta (Kosinac, 1992:33).

Smanjena pokretljivost zbog čvrstog poveza ima za posljedicu nerazvijenost zdjelično – bedrenog pojasa. U fazi uspravljanja i hodanja opterećivanje djeteta sa debelim slojem odjeće, dodatno opterećuje kralješnicu i mišiće ramena. Problem nošenja pretjerano uske odjeće često je složeniji i s težim posljedicama nego što se u prvi tren misli. Pretjerano uske hlače, otežavaju priljev krvi sa periferije udova k srcu što dovodi do poteškoća u metabolizmu. Uske hlače otežavaju gibljivost u zglobovima te na taj način utječu na stav i hod. Uska odjeća zategnuta pojasevima oko struka otežava disanje, probavu i rad crijeva, a kod mlađe djece nepovoljno utječe na formiranje zdjeličnog zgloba i položaj zdjelica. Sintetičke trenerke narušavaju specifičnu zadaću kože kao pokrivača i zaštitnog organa, te dovode do infekcije kože.

Izbor obuće mora odgovarati anatomskoj građi, obliku, veličini, širini stopala i njegovoj funkciji. Odjeća i obuća mora osiguravati uspravno držanje, pokretljivost zglobova, cirkulaciju, sprječavanje umora i pojavu boli. Nagli rast i nesklad u razvoju često dovode do pogoršanja držanja. Ako je iskrivljenje dugo prisutno, a uz to i potpomognuto raznim ambijentalnim uvjetima transformacija polako prelazi u deformacije koje će biti sve teže i neizlječive. Stoga je vrlo važno da u periodu kada su djeca u razvoju imaju kvalitetnu odjeću i obuću koja neće ni na koji način remetiti njihov rast i razvoj (Kosinac, 2008:136).

a. Metode za ocjenjivanje držanja tijela

Postoji više vrsta ocjenjiva tjelesnog držanja, a Stefanović i sur. (1972) su pomoću Braunove skale odredili četiri tipa držanja:

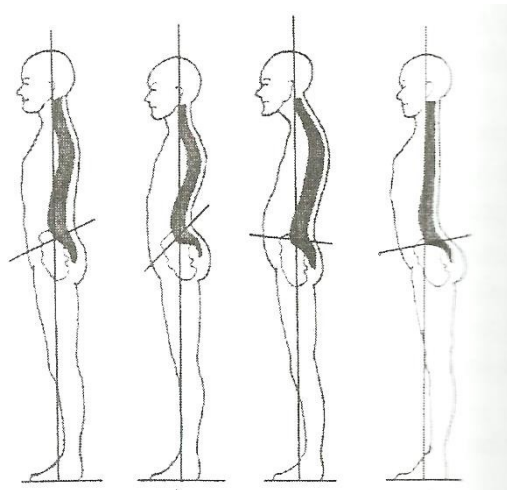
- **Tjelesno držanje tipa A:** Uspravno držanje glave, ramena su pravilno postavljena, grudni koš je nešto istureniji od glave, trbuh je uvučen, lopatice su

prijubljene uz leđa, fiziološke krivine ne prelaze 3 do 5 cm od linije viska – vertikale.

- **Tjelesno držanje tipa B:** Glava je lagano nagnuta, grudi su lagano uvučene, donji dio trbuha je opušten, fiziološke krivine kralješnice su malo pojačane.
- **Tjelesno držanje tipa C:** Glava je nagnuta prema grudnom košu, ramena su opuštena naprijed, prsa ugnuta, donji dio trbuha je ispupčen, lopatice su udaljene od grudnog koša te su fiziološke krivine kralješnice jako izražene.
- **Tjelesno držanje tipa D:** Glava je jako zabačena unatrag, ramena su opuštena i povijena prema naprijed, trbuh je izrazito opušten, lordotična i kifotična komponenta je jako izražena (Kosinac,2001:118).

Nadalje postoji klasifikacija četiri tipa držanja po Idelberg-u (Kosinac, 2001.120):

- Normalna leđa
- Konkavna leđa
- Okrugla leđa
- Ravna leđa (Slika 13.)

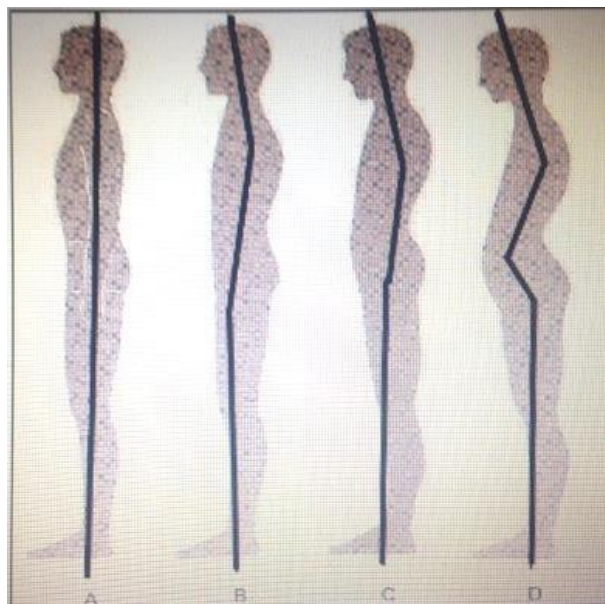

Slika 13. Prikaz četiri tipa držanja po Idelbergu (Kosinac, 2001)

Auxter, Pyfer i Huettig (1997) opisali su četiri tipa držanja :

- Odlično držanje A koje označava dobro tjelesno poravnanje svih segmenata koji su izbalansirani u ugodnom tjelesnom sastavu.
- Dobro držanje B karakteriziraju mali pomaci u poziciji pojedinih segmenata tijela, pomak glave prema naprijed, kifotična komponenta je malo pojačana i koljena su lagano savijena
- Slabo držanje C prikazuje tijelo izvan balansa, glava je nagnuta prema naprijed i fiziološke krivine kralježnice su povećane.
- Nepravilno držanje D jest loše tjelesno držanje, segmenti tijela su izvan ravnoteže, trbušna stjenka je opuštena, fiziološke krivine kralježnice su veoma izražene (Slika 14).

Pod dobrim držanjem autori podrazumijevaju držanje tipa A i B, a pod nepravilnim držanjem tipa C i D (Kosinac, 2001:120).



Slika 14. Prikaz četiri tipa tjelesnog držanja (Paušić, 2007)

b. Devijacije tjelesnog držanja

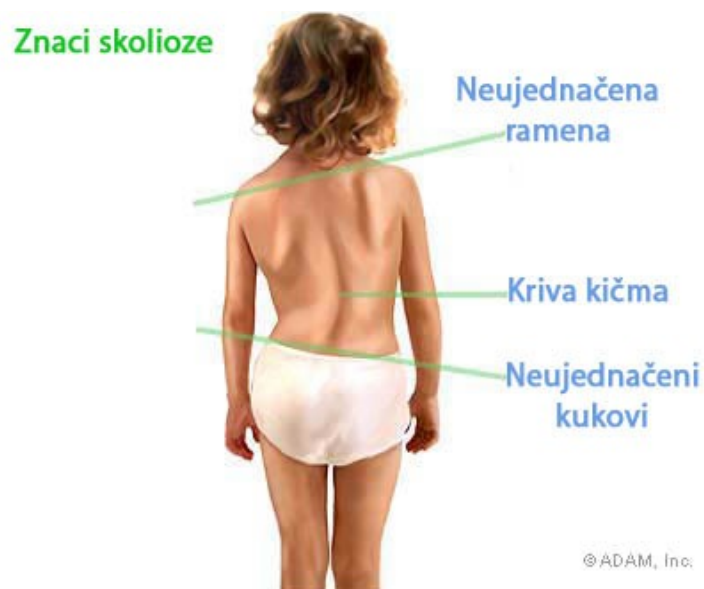
Ovisno o devijacijama tjelesnog držanja prepoznamo 3 tipa lošeg držanja: skoliotično, lordotično i kifotično držanje. Osim navedenog, kao oblici devijacije tjelesnog držanja, prepoznamo O i X noge.

Skoliotično držanje

Skolioza je bočno iskrivljenje kičmenog stupa u jednu stranu u obliku slova C ili na obje strane u obliku slova S i to ona zakrivljenost koja se snagom mišića ne može ispraviti. Zakrivljenost kralješnice u jednu ili drugu stranu koja se može ispraviti ne spada u skoliozu. Leđni mišići jedne konveksne strane tijela su istegnuti, a konkavne skraćeni. Svaki oblik skolioze može napredovati ka pogoršanju, a pogotovo za vrijeme perioda rasta.

Glavne karakteristike skoliotičnog držanja (Kovačević, 2013:16):

- Glava nakrivljena u jednu stranu
- Na konveksnoj strani je rame povišeno, na konkavnoj spušteno
- Lopatice nisu u ravnini,
- Zdjelica je povišena na konkavnoj strani
- Tonus mišića je pojačan (Slika 15).



Slika 15. Prikaz skoliotičnog držanja (Nasteski, 2011)

Postoje dva oblika skolioze : funkcionalna i strukturalna skolioza.

Funkcionalne skolioze ili tzv. skoliotična držanja su u većini slučajeva rješive, tim više ako je uzrok poznat. Dovodi se u svezu sa nepravilnim držanjem prilikom sjedenja, stajanja te se dijele na **posturalne i kompenzatorne**.

- Posturalna skolioza se dovodi u svezu sa promjenama koje nastaju na ligamentarno – mišićnom aparatu, kada je rast ubrzan i kada je pojačana hormonalna aktivnost, obično nakon 10 ili 11 godine života. Iskrivljenja kralješnice se najčešće nastaju u pretklonu ili u ležećem položaju. Ovaj oblik blage skolioze najčešće ne napreduje i ne zahtijevaj neki liječnički i terapijski postupak, ali je od velike važnosti držati pod kontrolom te održavati mišićno ligamentarno stanje sve do završetka rasta .
- Kompenzatorna skolioza je posljedica statičko - dinamičkih odnosa kao što su: skraćivanje jedne noge, deformacije kuka, hernije diskusa, išijasa, akutnog reumatizma. Krivi vrat i smetnje vida također mogu uzrokovati i dovesti do kompenzatorne skolioze. Skolioze nestaju onda kada se uklone primarni uzroci.

Strukturalne skolioze su klasificirane kao **kongenitalne i stečene**.

- Kongenitalne skolioze posljedica su raznih anomalija kralješnice, klinasti kralješci, prekobrojni kralješci, sraslost kralješaka ili rebara (sinostoze). Najčešće su rezultat poremećaja u procesu oblikovanja i razvoja zametka u ranoj fazi, no ne moraju biti uvjetovane genetski. Ove skolioze rijetko progrediraju, ali u određenim slučajevima postoji mogućnost od pogoršanja.
- Stečene skolioze češće su od kongenitalnih. Idiopatske skolioze najčešće su stečene skolioze. Idiopatske skolioze su skolioze bez poznatog uzroka. U oko 70 % skolioza ne može se naći uzrok, tada se govori o idiopatskoj skoliozi. Najčešće nastane kod zdravog djeteta, te 5 – 8 puta češće kod djevojčica nego kod dječaka. U kratkom periodu (od jedne do dvije godine) kod djeteta je vidljiv i izražen deformitet. Idiopatske skolioze javljaju se prije završetka koštane zrelosti, a najveću progresiju imaju za vrijeme ubrzanog rasta, puberteta.

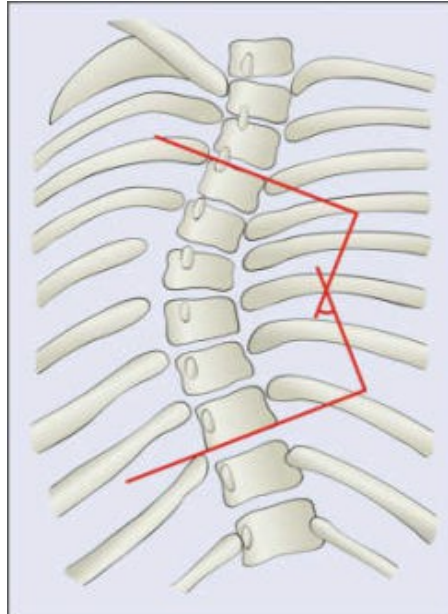
Tri dobno određena razdoblja idiopatske skolioze:

1. Infantilne (do 3 godine)
2. Juvenilne (od 4 do 10 godine)
3. Adolescentne (od 10 god koštane zrelosti)

1. **Infantilna idiopatska skolioza** opaža se između rođenja i treće godine života i to najčešće u prvoj godini života, kada dijete počinje sjediti. Češće se javlja kod dječaka kao lijevo torakalna iskrivljenost u obliku slova C. Infantilne skolioze se najčešće povezuju sa položajem spavanja djece. Preporuča se da djeca leže potrbuške na polutvrdoj podlozi.
2. **Juvenilna idiopatska skolioza** pojavljuje se između 4. i 10. godine života. Većina se juvenilnih skolioza uoči kod djece nakon šeste godina. Nastaje kao desno grudna krivina, a katkad i kao dvostruko primarna krivina. Ukoliko je neliječena i zapuštena u fazi puberteta može naglo progredirati sa ozbiljnim deformacijama.
3. **Adolescentna idiopatska skolioza** se javlja u početku puberteta i do postizanja koštane zrelosti. Nastaje neočekivano, izražena sa malim stupnjem zakrivljenosti, vrlo brzo progredira sa rastom kralješnice. Češće se javlja kod djevojčica nego kod dječaka.

Metodom po Cobbu određujemo stupanj iskrivljenja kralješnice, tako da razlikujemo (Nasteski, 2011:1):

- Lake skolioze (1. stupanj) do 30°
- Srednje skolioze (2. stupanj) od 30° do 50°
- Teške skolioze (3. stupanj) preko 50° (Slika 16.).



Slika 16. Prikaz Cobbo metode (Paušić, 2007)

Ako se bolest otkrije prije nego se kralješnica iskrivi za više od 40° (stupnjeva) obično se može izliječiti bez operativnog zahvata. Ukoliko se iskrivljenje na kralješnici ne otkrije na vrijeme, kod djece koja su u intenzivnom fizičkom razvoju, velika je vjerojatnost da će se u pubertetu stanje pogoršati. Terapija skolioze ovisi o tome je li problem ortopedski ili neurološki. Kod djece do 18.godine može se smanjiti ili zaustaviti napredovanje skolioze. Kod odraslih je moguće smanjiti bol, ali se fizički deformiteti ne mogu izmijeniti (Pećina, 2004).

Primjer jednostavnijih vježbi za liječenje lakših funkcionalnih skolioza:

1. Ležeći potrbuške, ruke su uz tijelo. Radimo otklon po podlozi gornjim dijelom tijela u stranu (ovisno o skoliozi, lijevu ili desnu stranu) i dlanom pokušavamo dotaknuti koljeno (Slika 17.).



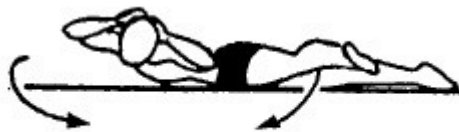Slika 17. Vježba kod lakših funkcionalnih skolioza u potrbušnom položaju (Koturović i Jeričević, 1980)

2. Ležeći potrbuške ruke su uz tijelo. Pomičemo po podlozi nogu u stranu (ovisno o skoliozi lijevu ili desnu nogu), istovremeno klizeći po podlozi radimo otklon trupom prema nozi koju smo pomakli u stranu (Slika 18.).




Slika 18. Vježba kod lakših funkcionalnih skolioza u potrbušnom položaju
(Koturović i Jeričević, 1980)

3. Ležeći potrbuške ruke su savijene u laktovima, prstima isprepletenim na potiljku. Podižemo laktove gore, glavu i prsni dio kralježnice, radimo otklon trupom (ovisno o skoliozi u lijevu ili desnu stranu), istovremeno pomičemo u stranu nogu gdje radimo otklon trupom (Slika 19).



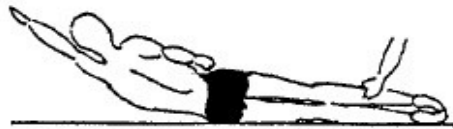Slika 19. Vježba kod lakših funkcionalnih skolioza u potrbušnom položaju
(Koturović i Jeričević, 1980)

4. Ležeći na boku, gornja ruka je oslonjena na podlogu ispred trbuha, dok je donja ispod gornje ruke. Podižemo gornji dio tijela (Slika 20.).



Slika 20. Vježba kod lakših funkcionalnih skolioza u bočnom položaju (Koturović i Jeričević, 1980)

5. Ležeći na boku, donja ruka je ispružena iznad glave. Podižemo gornji dio tijela od podloge (Slika 21.).

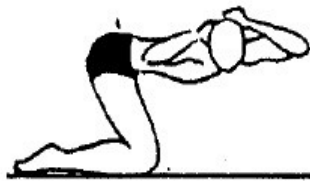

Slika 21. Vježba kod lakših funkcionalnih skolioza u bočnom položaju (Koturović i

Jeričević, 1980)

6. Početni položaj je klečeći, trup u pretklon. Ruke su savijene u laktovima, prstima isprepleteni na potiljku. U pretklonu radimo otklon trupom u stranu (ovisno o skoliozi lijevu ili desnu) (Slika 22.).

Slika 22. Vježba funkcionalnih položaju (Koturović



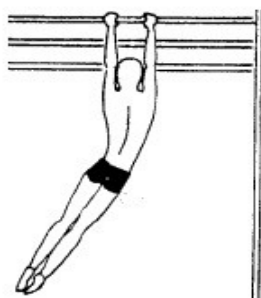
kod lakših skolioza u klečećem i Jeričević, 1980)

7. Početni položaj je klečeći, trup u pretklon. Jedna ruka ekstenzirana u predručenju, a druga je u predručenju flektirana u laktu. Vježbu možemo raditi na način da vježbač ispruženom rukom pokušava dohvatiti najdalju točku ili da radi pretklon trupom u stranu gdje je ruka savijena u laktu (Slika 23.).



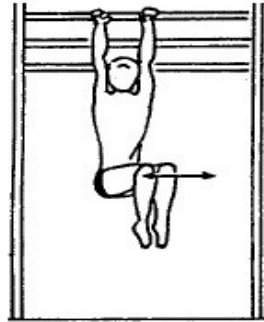
Slika 23. Vježba kod lakših funkcionalnih skolioza u klečećem položaju (Koturović i Jeričević, 1980)

8. U visu na švedskim ljestvama (licem okrenutim prema ljestvama) obje noge istovremeno povlačimo u stranu (ovisno o skoliozi lijevu ili desnu) (Slika 24).



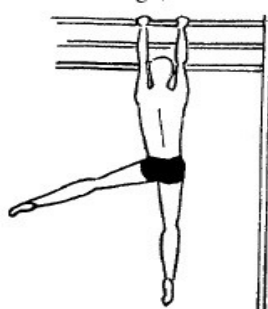
Slika 24. Vježba kod lakših funkcionalnih skolioza na švedskim ljestvama
(Koturović i Jeričević, 1980)

9. U visu leđima okrenutim prema švedskim ljestvama istovremeno podizati noge do horizontale savijajući ih u koljenima, potom koljenima idemo u stranu (ovisno o skoliozi lijevu ili desnu) (Slika 25.).



Slika 25. Vježba kod lakših funkcionalnih skolioza na švedskim ljestvama
(Koturović i Jeričević, 1980)

10. U visu licem okrenuti prema švedskim ljestvama. Nogu ekstenđiranu odložimo u stranu što više možemo (ovisno o skoliozi lijeva ili desna noga) (Slika 26.).



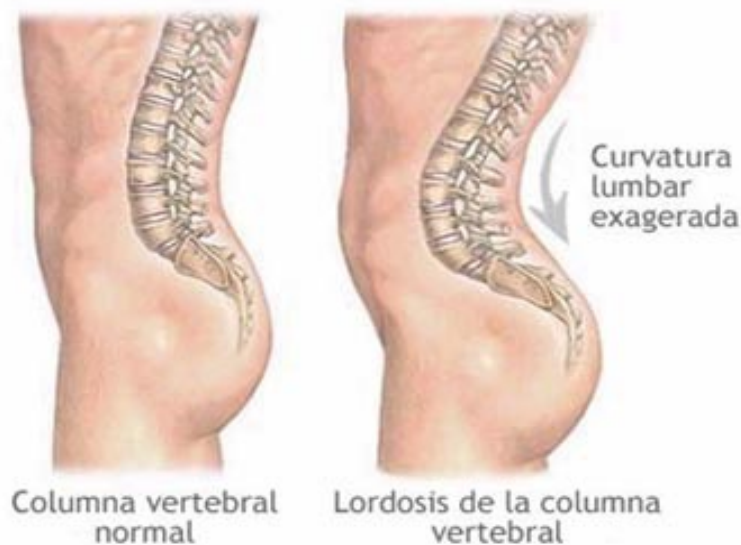Slika 26. Vježba kod lakših funkcionalnih skolioza na švedskim ljestvama
(Koturović i Jeričević, 1980)

Lordotično držanje

Lordotično držanje podrazumijeva pojačanu ispupčenost prema naprijed. Primarno pogađa slabinski dio leđa, ali može pogađati i vratni dio. Ako je vratnom dijelu odstupanje veće od 3 – 4cm, a u lumbalnom dijelu 4 – 5cm, znaci su koji ukazuju na lordotično držanje (Slika 27). Često se javlja u kombinaciji sa kifozom.

Ovaj tip nepravilnog držanja podrazumijeva insuficijenciju mišića, u prvom redu abdominalnih, što zbog nastalog položaja trupa ima za posljedicu skracenje dubokih mišića leđa u slabinskom dijelu. Glavni razlog ovakvog tjelesnog držanja je hipotonicna abdominalna muskulatura (Paušić, 2007: 25).

Slika 27.
lordotičnog
kralježnice
(2014)



Prikaz
položaja
(Domino,

Vrlo je važno
lordotično
lordoze.

razlikovati
držanje od

Glavne karakteristike lordoze jesu (Kovačević, 2013:48):

- Glava zabačena unatrag od linije vertikalne
- Prsni koš je ravan ili ispupčen
- Fiziološka lordotična zakrivljenost u slabinskom dijelu nešto je pojačana
- Zdjelica je pomaknuta naprijed i dolje
- Trbuh ispupčen i mekan, kukovi nešto pomaknuti naprijed
- Koljena su u pojačanoj ekstenziji.

Lordoze se razlikuju po:

Svom porijeklu:

1. Kongenitalne (nastale tokom rođenja)
2. Stečene (uzokovane bolestima, traumama)

Kao najčešći uzrok stečenih lordoza se spominje rahitis, obostrano iščašenje kuka, te različite oduzetosti.

Vremenu nastanka:

1. Primarne lordoze uzrokovane kongenitalnim anomalijama. Najčešće anomalijom sakruma.
2. Sekundarne lordoze koje se javljaju u dojenačkoj dobi, odnosno u ranoj fazi stajanja i hoda, osobito u hipotonične i gojazne djece..

U razvoju lordoze postoje stadiji na koje možemo naići tokom same deformacije:

1. Funkcionalni stadij ili lordotično loše držanje - kao posljedica lošeg držanja
2. Strukturalni stadij ili prave lordoze – kod kojih je došlo do promjene u strukturi kralješnice

Lordotično držanje je izraz za nedovoljni tonus mišića i nepotpunu snagu abdominalnih mišića. Slabi i mlitavi trbušni mišići dovode do skraćanja leđnih mišića u slabinskom dijelu kralješnice što predstavlja i neposredni uzrok lordotičnog držanja. Češće djevojčice, a nešto manje dječake od 6 – 10 godina susrećemo sa manje ili više izraženom lordotično - slabinskom iskrivljenom kralješnicom.

Kod liječenja lordoze najčešće se provodi kineziterapija. Njezini ciljevi jesu:

- Da korekcijom lumbalne lordoze do fizioloških granica utječe na pravilno držanje tijela
- Jačanje abdominalnih mišića
- Korekciju slabinskih kralježaka
- Relaksacija i rasterećenje lumbalnih mišića
- Pravilno držanje zdjelice
- Učenje dijafragmalnog disanja
- Korigirati osnovni stav pri sjedenju i stajanju.

Svaki program vježbanja mora biti individualiziran i prilagođen pacijentu ovisno o njegovoj dobi, stanju i stupnju lordoze. Potrebno je voditi računa o izboru vježbi, načinu primjene, početnom položaju, broju ponavljanja, trajanju, intenzitetu. Kako bi

se postigao što bolji učinak, korisno je primjenjivati pomagala: lopte, vreće s pijeskom, palice). Postoje aktivne i pasivne metode.

Aktivne metode

Jačanja trbušnih mišića u stojećem, sjedećem i ležećem položaju, opuštanje lumbalnih mišića, te vježbe korekcije. Kada se provode vježbe koje jačaju mišićnu muskulaturu, mora se mijenjati početni položaj koji ne potencira povećanje lumbalne krivine. Položaj ležanja na leđima je najprikladniji. Rastezanja i vješanja na švedskim ljestvama dobro utječu na opuštanje lumbalnih mišića, vježbe puzanja, vježbe disanja dijafragmom, leđna tehnika plivanja. Terapija jahanjem, njihajući se prateći ritam konja stvara se korisna podražljivost koja potiče mišiće na rad.

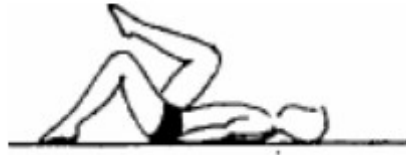Pasivne metode

Ležanje na trbuhu dok se ispod trbuha stavi jastuk, ležanje na leđima sa pogrčenim koljenima povučenim prema trbuhu. Primjena topline povoljno utječe na opuštanje mišića; topli valjci, parafin, blato na lumbalnim mišićima. U bolnoj fazi se primjenjuje elektroterapija.

Kod izraženih lumbalnih lordoza, primjenjuje se terapija steznikom, a u rijetkim slučajevima, potreban je operativni zahvat. Također, kod lordotičnog držanja, potrebno je izbjegavati nošenje cipela na visoku potpeticu koje ljuljaju zdjelice naprijed te pokrete i vježbe koje pogoduju lumbalnoj lordozi (dizanje utega, sportska gimnastika) (Pećina, 2004).

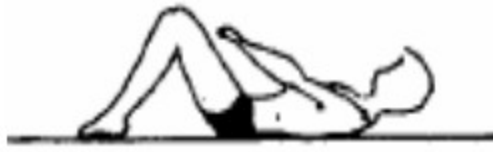Primjer vježbi za liječenje lordotičnog držanja (Koturović i Jeričević, 1980: 41-45)

1. Iz početnog položaja na leđima naizmjenično privlačiti jedno pa drugo koljeno što bliže prsnom košu. U kasnijoj fazi vježbanja, raditi s obje noge zajedno (Slika 28).



Slika 28. Vježba za liječenje lordotičnog držanja u ležećem položaju (Koturović i Jeričević, 1980)

2. Iz početnog položaja, ispružene ruke dizati prema koljenima, odižući glavu i rameni pojas (Slika 29.).



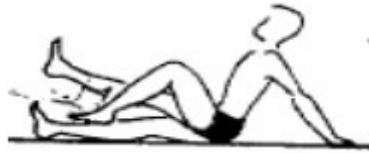Slika 29. Vježba za liječenje lordotičnog držanja u ležećem položaju (Koturović i Jeričević, 1980)

3. Iz početnog položaja odvojiti stopala od tla i zatim oba koljena zajedno pomicati pream tlu, najprije u jednu pa u drugu stranu (Slika 30.).



Slika 30. Vježba za liječenje lordotičnog držanja u ležećem položaju (Koturović i Jeričević, 1980)

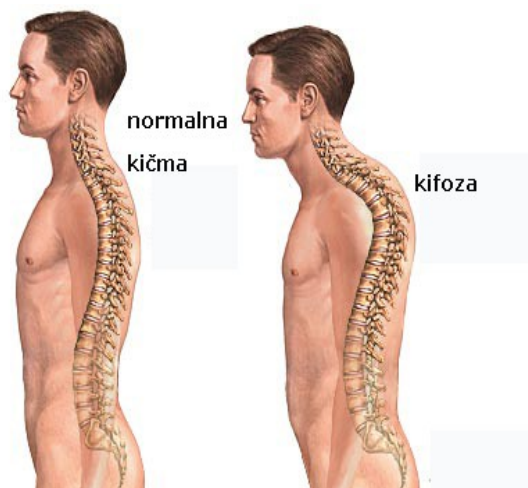
4. Iz početnog sjedećeg položaja, saviti koljena sa stopalima neznatno podignutima iznad tla pa ih ispružati i lagano spustiti u početni položaj (Slika 31).



Slika 31. Vježba za liječenje lordotičnog držanja u sjedećem položaju (Koturović i Jeričević, 1980)

Kifotično loše držanje

Kifoza je definirana kao poremećaj zakrivljenosti kralješnice u sagnitalnoj ravnini kod kojeg torakalni (prsni) dio kralješnice prema natrag prelazi normalne fiziološke granice (20 – 40°) (Slika 32.).



Slika 32. Prikaz kifoze (Lazić i Krstić, 2015)

Glavne karakteristike kifoze:

- Glava savijena prema naprijed

- Ramena pomaknuta prema naprijed i pojačana grbljivost
- lopatice istaknute i odvojene od kralješnice
- Prsa su uvučena, a trbuh ispupčen i mlitav
- Noge lagano savijene u koljenima.

Vrlo je važno razlikovati kifožu od kifotičnog lošeg držanja.

- Kifotično loše držanje - je poremećaj držanja tijela, koje se promjenom držanja i kontrakcijom miškulature može riješiti.
- Kifoza - prisutne su strukturne promjene na kralješnici i ligamentima.

Uzrok nastanka kifoze nije poznat. Može nastati zbog oštećenja prednjeg nosećeg stupa (prijelomi, osteoporoze), malformacija (morfološki defekt organa) kralješaka, a i zbog neuromuskularnih uzroka.

Kifoze dijelimo na:

- **Konstitucionalne kifoze** koje su genetski uvjetovane. U ranom djetinjstvu manifestiraju se kao oblik nepravilnog držanja. Stabiliziraju se nakon prestanka koštanog rasta.
- **Idiopatske** čiji su uzroci nepoznati. Posebno su izražene u fazi adolescencije. Kako dolazi do koštanog sazrijevanja, tako se očitavaju konture deformiteta. Rjeđe se javljaju deformiteti na kralješcima i koštanim podlogama. Bolovi nisu konstantni niti izraženi.
- **Posturalne kifoze** ili juvenilne kifoze
Schultos i dr. (prema Kosinac, 2001) navode kako zbog ubrzanog rasta dolazi do promjena na ligamentarno - mišićnom aparatu, te se radi o fazi nepravilnog držanja. Ne radi se o deformitetima, nego anomalijama držanja tijela. Rana dijagnostika i rano uključivanje u određene terapijske tretmane imaju jak preventivni učinak.
- **Scheuermann – ova bolest** (juvenilna ili adolescentna kifoza) karakterizirana je torakalnom kifozom uz vidljive promjene na tijelu. Nakon 13 – 14 godine, kod 30 % mlađe populacije počinju susreću se znaci bolesti. Bolest se javlja kod oba spola, ali češće kod dječaka. Manifestira se tako da u početnoj fazi nema težih poteškoća. Povremena bol, osjećaj zamora i torakalno – lumbalna

kifoza prvi su znaci bolesti. Bolest napreduje rastom i formira se u kifozu sa deformacijom kralješaka.

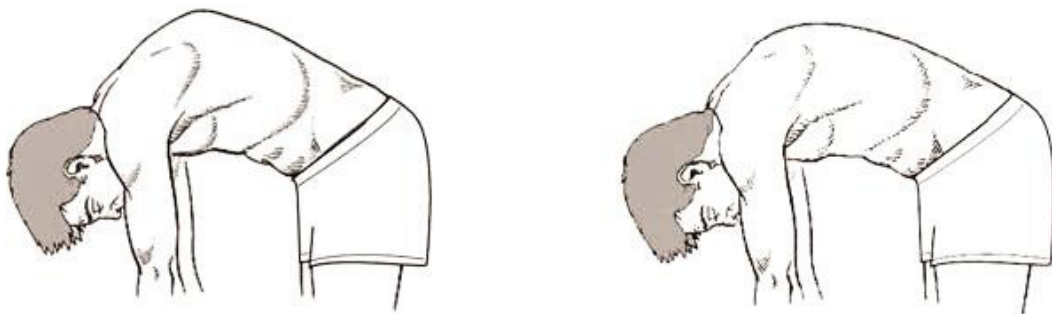
Razlikujemo još i adaptacijske, kongenitalne, posttraumatske, kifoze kod tuberkuloze i ostalih infekcija, kifoze kod Behterevljeve bolesti i kifoze kod metaboličkih distrofija.

Hauberg (prema Kosinac, 2001) **etiologiju kifoze dijeli na:**

1. **Prirođene kifoze** - posljedice različitih anomalija kralješnice
2. **Kifoze od sustavnih oboljenja** - zbog oboljenja skeleta, hondrodistrofije (bolest nenormalnog razvoja hrskavice), miopatije itd..
3. **Stečene kifoze** – mogu biti uzrokovane rahitisom, različitim upalama, tumorskim oboljenjima.

Liječenje kifoze

Liječenje kifoze slično je liječenju skolioze. Najvažnije je rano otkrivanje i postavljanje dijagnoze, te započeti sa terapijom čim ranije. Najbolji test za dijagnosticiranje kifoze je test pretklona ili Adamsov test, isto kao i kod skolioze. Kifoza je prisutna, ako jedan dio leđa vidljivo „strši“ van (Slika 33).



Test pretklona - Adamsov test

Slika 33. Test pretklona (Popović, 2015)

Glavna metoda liječenja je kineziterapija. Mogu se primjenjivati i metode nošenja steznika, korekcija gipsom, a operativno se liječenje rijetko primjenjuje.

Kifoza se ispravlja znatno brže od skolioze, no kifotično loše držanje lakše prelazi u kifozu nego skoliotično loše držanje u skoliozu.

Zbog skraćenih prsnih mišića, oslabljenih trbušnih mišića, te oslabljene leđne i vratne mišiće, terapija je usmjerena na jačanje i istezanje ovih mišića.

Glavni cilj kineziterapije kod kifoze je opuštanje mišića ramena, vrata i leđa, jačanje trbušnih i leđnih mišića koji učvršćuju kralješnicu te ispravak leđne kifotične kralješnice. Postoje aktivne i pasivne metode liječenja.

Od aktivnih metoda najvažnije su intenzivne simetrične vježbe radi mobilizacije cijele kralješnice i jačanje mišića o kojima ovisi pravilno držanje. Vježbe relaksacije i istezanja kralješnice, vježbe za jačanje trbušnih mišića i dubokih leđnih mišića, vježbe disanja i vježbe u bazenu. Vježbe za korekciju u sjedećem i stajaćem stavu ispred ogledala su od posebne važnosti kod djece zbog samokontrole i stimuliranja pravilnog držanja. Vježbe se izvode do završetka koštanog sazrijevanja pa i poslije.

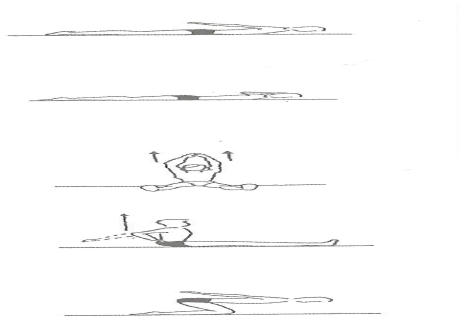
Pasivne metode uključuju ležanje na prsima sa blago podignutim jastukom, masaže i hidroterapije (saune i kupke), infracrveno svjetlo, fango tretmani, podvodna masaža.

Sportovi koji potiču istezanje kralješnice (košarka, odbojka, bagminton, jahanje, plivanje) nadopunjuju kinezioterapiju. Najprirodnija metoda vježbanja je dječja igra, kojom se potiče na uspravan stav i držanje.

Kod kifotičnog držanja treba izbjegavati: opasne i bolne pokrete za kralješnicu (bacanja i padovi u judu, hrvanja, preskoci); intenzivne treninge sa velikim opterećenjem i naprezanjem; treninge sa vanjskim opterećenjem (dizanje utega i sl.); vježbe i sportovi koji toniziraju prsne mišiće i mišiće abdomena su prije 20. godine života te vježbe koje potiču tonus mišića prednje strane tijela (Pećina, 2004).

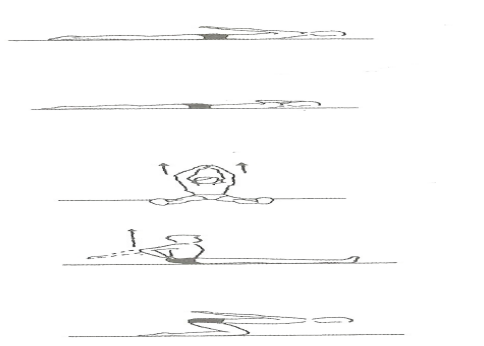
Primjer vježbi za liječenje kifotičnog držanja:

1. Ležeći na prsima ruke opuštene uz tijelo, dlanovi na podu. Licem prema tlu, podignuti ramena, približiti lopatice – izdržaj. Položaj zadržati 5 sec. Izdahnuti i opustiti se (Slika 34.).



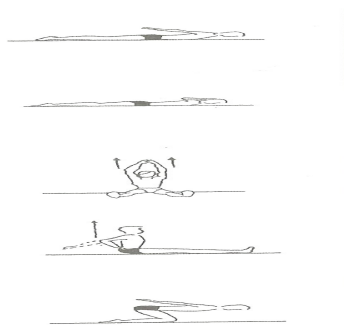
Slika 34. Vježba za liječenje kifotičnog držanja u potrbušnom položaju (Koturović i Jeričević, 1980)

2. Ležeći na prsima, ruke savinute u laktovima, dlanovi za vratom. Podignuti glavu i laktove (udahnuti) – izdržaj. Nakon 3 sec. opustiti se, izdahnuti (Slika 35).



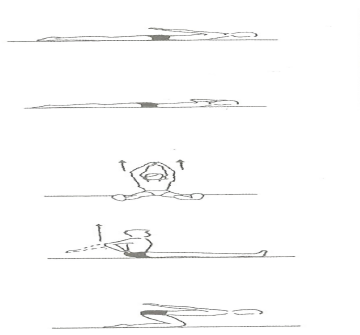
Slika 35. Vježba za liječenje kifotičnog držanja u potrbušnom položaju (Koturović i Jeričević, 1980)

3. Početni je položaj sjedeći. Ruke su savinute u laktovima sa ukrštenim dlanovima na tjemenu. Udisati i uvlačiti trbuh, širiti prsni koš, opružiti ruke do izručenja. Zadržati položaj 5 sec. Izdahnuti, opustiti se, položiti dlanove na tjeme. Vježbu ponoviti 2x po 8 ponavljanja (Slika 36).



Slika 36. Vježba za liječenje kifotičnog držanja u sjedećem položaju (Koturović i Jeričević, 1980)

4. Početni je položaj sjedeći sa savinutim rukama u laktovima i dlanovima položenim na bok. Udisati i uvlačiti truh, potiskivati laktove unatrag, lopatice približavati kralješnici. Položaj zadržati 5 sec. Izdahnuti, opustiti se i vježbu ponoviti 2x po 10 ponavljanja (Kosinac, 2001:211) (Slika 37.).



Slika 37. Vježba za liječenje kifotičnog držanja u sjedećem položaju (Koturović i Jeričević, 1980)

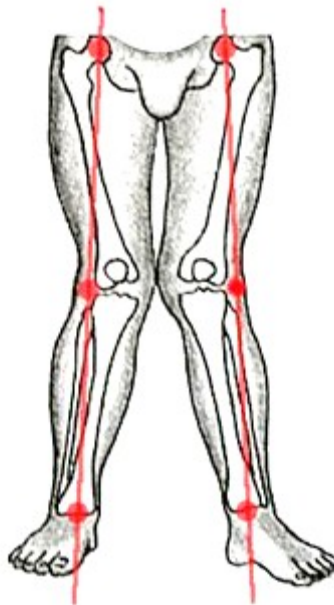“X“ NOGE (Genu valgum)

X noge su nepravilnosti koje se očituju u položaju spojenih nogu u stojećem stavu u predjelu zglobova koljena. Centar konveksiteta je zglob koljena. Ako su unutrašnji rubovi koljena spojeni, a nožni zglobovi se ne mogu spojiti može se ustanoviti da se radi o X nogama. Iskrivljenje može biti toliko izraženo da koljeno

jedne noge djelomično prelazi preko koljena druge noge. U većini slučajeva se manifestira obostrano, rijetko samo jednostrano (Kovačević, 2013:87).

Neke od karakteristike X nogu :

- Konveksitet koljena okrenut prema unutra
- Otežano hodanje
- Koljena se taru jedno o drugo
- Bolovi u leđima, kukovima
- Brzo umaranje pri stajanju i hodanju
- Spušteno stopalo (Slika 38.).



Slika 38. Prikaz X nogu i normalnih nogu (Popović, 2015)

X noge možemo podijeliti na:

1. **Idiopatski tip** nepoznate pojave. Može nastati zbog lakših oblika rahitisa, hormonalne disfunkcije, a čak je nekad prisutan i od rođenja (zbog položaja nogu u maternici).
2. **Simptomatski tip** nastaje uslijed upala kostiju ili trauma nastaje poremećen rast. Zbog nesklada između opterećenja i sposobnosti koljena da podnese to opterećenje ili u većini slučajeva zbog gojaznosti.
3. **Kompenzatorni tip** nastaje kao posljedica statičkih promjena (adukcijska pokretljivost kuka) (Kovačević,2013:88).

Uzroci nastanka :

X noge su deformitet koljena koji se javlja kao posljedica urođeno slabije razvijenih vanjskih dijelova kostiju ili zbog poremećaja statike uzrokovane deformitetima kukova i stopala. Također nepravilan položaja nogu bebe u truhu tokom trudnoće može biti uzročnik nastanka x noga. Prekomjerna težina i time opterećenje u fazi razvoja. Upotreba hodalice te dizanje na noge djeteta ranije nego što to starosni uzrast djeteta dozvoljava mogu također biti jedni od uzročnika nastanka X nogu rahitis te slaba ishrana ograničena pokretljivost u kukovima. Kod odraslih ljudi uzrok nastanka može biti neliječivi deformitet iz djetinjstva ili prijelom koljena koji je nepravilno zarastao. Na ovu se deformaciju često nadovezuje spuštено stopalo.

Liječenje X nogu

Savijenost nogu i stopala kod male djece koja tek počinju hodati česta je pojava te ne predstavlja razlog za zabrinutost. Razvoj deformiteta kod djece može nastupiti nakon 18 mjeseci. U stojećem položaju sa skupljanim koljenima razmak između gležnjeva stopala ne smije biti veći od 6 cm. Ukoliko je razmak veći od 6 cm postoji mogućnost na sumnju deformiteta. Kako bi se utvrdilo postojanje „X“ nogu mjeri se kut koji zatvaraju uzdužne bedrene kosti i goljenične kosti (tibije). Goniometrom se mjeri stupanj devijacije. Ako je taj kut manji od 160 ° smatra se da postoji deformacija. Prilikom mjerenja noge su ispružene, a koljena priljubljena.


Veliku ulogu u liječenju ima rano otkrivanje bolesti. Korekcija deformiteta postiže se primjenom kineziterapijskog programa vježbi koji se sastoji od **aktivnih vježbi** (vježbe jačanja i istežanja skraćenih mišića donjih ekstremiteta) i **pasivnih mjera korekcije** (razna pomagala). Preporuča se i vožnja biciklom, hod uz stepenice, plivanje i karate.

Kako se ova bolest najčešće povezuje sa gojaznošću (prekomjernom uhranjenošću) vrlo je važno reducirati tjelesnu težinu i nagomilano masno tkivo koje se nakupi na natkoljenici s unutrašnje strane bedra. Preporuča se i nošenje uložaka sa zadebljanjem sa unutrašnje strane uložka koji dolazi ispod petne kosti čime se

rasterećuje peta te vraća u uspravni položaj. Kod lakših deformiteta kineziterapijski programi ima dobar učinak. Oporavak u ovim slučajevima najviše ovisi o pacijentu i upornošću kod vježbanja. Kod težih deformacija nužno je nošenje određenih korektivnih aparata i šina, te operativnih zahvata za što je neophodna suradnja liječnika i stručnih osoba (Kosinac, 2008: 257).


Primjer vježbi za korekciju X nogu

1. Ležeći položaj na leđima. Privlačiti skočne zglobove jedan prema drugom, nastojeći da se potpuno sastave. Koljena moraju ostati ispružena (Slika 39.).



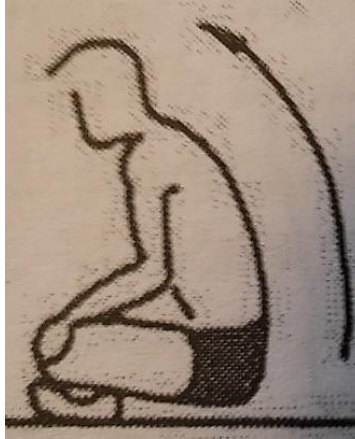
Slika 39. Vježba za korekciju X nogu u ležećem položaju (Koturović i Jeričević, 1980)

2. Iz početnog položaja naizmjenično dizati jednu pa drugu nogu, ispruženu u koljenu. Prsti stopala su usmjereni prema podlozi (Slika 40.).



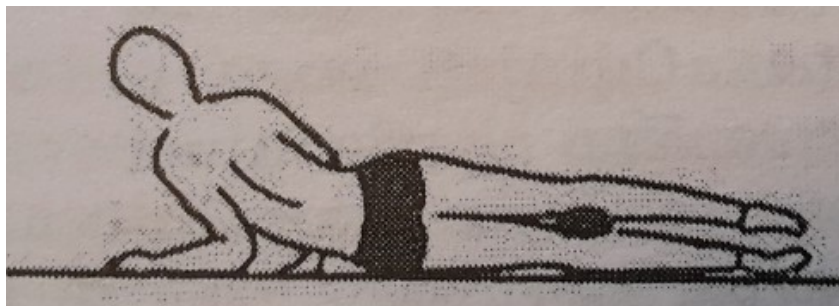
Slika 40. Vježba za korekciju X nogu u ležećem položaju (Koturović i Jeričević, 1980)

3. Turski sjed je početni položaj. Šakama potiskivati koljena prema tlu. Pokušati s ustajanjem (Slika 41.)



Slika 41. Vježba za korekciju X nogu u sjedećem položaju (Koturović i Jeričević, 1980)

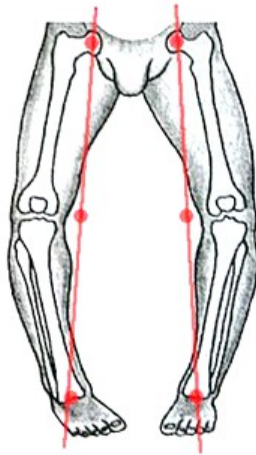
4. Početni položaj je ležeći na boku. Između koljena postaviti jastučić pa odizati gornji dio trupa od podloge. Ponoviti na jednom i na drugom boku (Slika 42.).



Slika 42. Vježba za korekciju X nogu u bočnom položaju (Koturović i Jeričević, 1980)

“O“ NOGE (genu varum)

Pri ispruženim nogama javlja se iskrivljenje u potkoljenici i natkoljenici, sa konveksitetom prema van, najčešće su zahvaćena oba ekstremiteta. Okretanje stopala prema unutra potiče okretanje potkoljenice (tibije) te rotaciju gornjeg dijela femoralne kosti ili rotaciju zdjeličine kosti što dovodi do povećanja razmaka među koljena i spajanja stopala (Kovačević, 2013:92) (Slika 43.).



Slika 43. Prikaz O nogu (Popović, 2015)

Neke od karakteristika “O“ nogu (genu varum):

- Konveksitet koljena okrenut prema vani
- Spušteno stopalo
- Stopala okrenuta prema vani
- Rotacija zdjelične kosti, potkoljenice (tibijalne kosti)

Uzroci nastanka Genu varuma

Jednostrani varus može biti posljedica prirođene anomalije, upalnog koštanog procesa, traume, obostrana deformacija je najčešće metabolički uvjetovana, a veliku ulogu imaju i nasljedni faktori (Matasovi

i Strinović, 1986, prema Kosinac, 2001: 262). Idiopatski tip nastaje iz manje poznatih uzroka; nepravilnost metabolizma, minerala i osteogeneze.

Isto kao i kod genu valguma jedan od uzroka nastanka može biti položaj djeteta u majčinoj utrobi. Kod djece u prvim godinama života ovaj oblik nogu je uobičajen, no on se do polaska u školu sam po sebi ispravlja. Ukoliko se položaj nogu ne korigira postoji sumnja na genu varum. Uzročnik nastanka genu varuma kod male djece može biti prerano uspravljanje djeteta i forsiranje hodanja. Ukoliko forsiramo hodanje, a ono za to još nije spremno zbog opterećenja težinom može dovesti do iskrivljenja. Spušteno stopalo kod djece koja počinju hodati daje veću površinu stajanja, osjećaj stabilnosti i sigurnosti. Zbog toga se preporuča nošenje

uložaka za stopala koji ispravlja rano stopalo i savijenost prema unutra . Rahitis (zbog pomanjkanja vitamina D) također može biti jedan od uzročnika. Noge djeteta su savijene prema gore, prekrivena stopala i koljenima koja dotiču prsni koš. Kod zanimanja koja zahtijevaju rad u stojećem položaju mogu imati određeni utjecaj u tome. Gojaznost i prevelika tjelesna težina dovode do popuštanja čvrstog vezivnog tkiva.

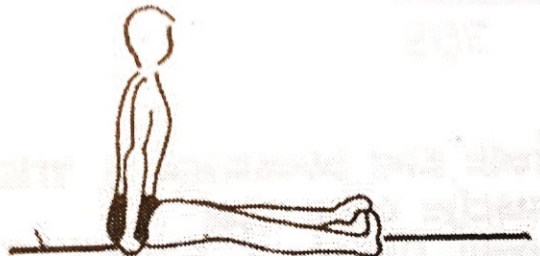
Liječenje genu varuma

Ovisno o stupnju razvijenog deformiteta, oblik i životnu dob provodi se terapija i liječenje. Prvenstveno se liječenje sastoji od uklanjanja uzročnika i nakon toga se kreće sa kineziterapijom. Kod male djece kineziterapija ima više preventivni, nego korektivni učinak. Kod lakših oblika primjenjuje se masaža i aktivno vježbanje. Vježbe u vodi i plivanje imaju jako povoljan učinak, vježbe edukacije sa i bez pomagala i vježbe opterećenja. Sportske aktivnosti kao što su; odbojka, ritmička gimnastika, balet i sl. mogu se uključiti u korektivne programe kod male djece. **Treba izbjegavati** skokove, doskoke, preskoke, dizanje utega, padobranstvo, skijaške skokove, nogomet, glisiranje.

Kod jako izraženih deformacija, potrebno je bolničko liječenje. Kost koja je još mekana i fleksibilna, radi se izravnaje (učvršćenje zavojem, ortozom i raznim pomagalima i aparatima), a ako je kost tvrda i sklerotična rade se operativni zahvati.

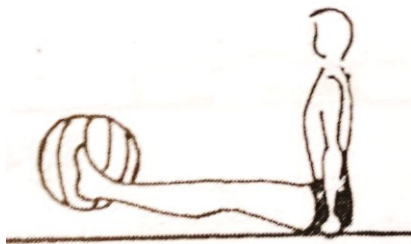
Primjer vježbi za korekciju “ O “ nogu

1. Iz početnog položaja, noge istovremeno odici od podloge. Stopala se okreći jedno prema drugom (Slika 44.).



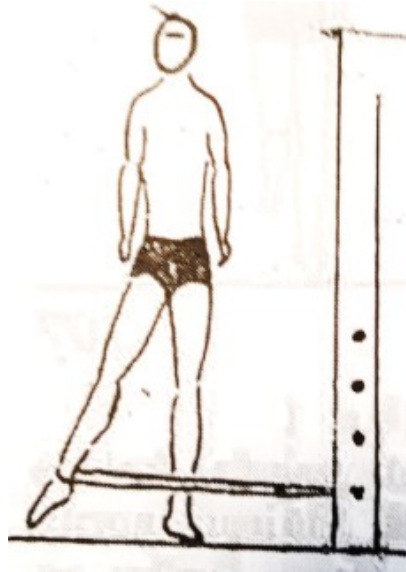
Slika 44. Vježba za korekciju O nogu u sjedećem položaju (Koturović i Jeričević, 1980)

2. U početnom sjedećem položaju, ispruženih nogu, staviti medicinku između skočnih zglobova. Obje noge podizati istovremeno od podloge, čvrsto držeći medicinku na način da se koljena približavaju jedno drugom (Slika 45.)



Slika 45. Vježba za korekciju O nogu u sjedećem položaju (Koturović i Jeričević, 1980)

3. Uspravan početni položaj; noga je elastičnom trakom fiksirana za švedske ljestve. Odvajati nogu u stranu naizmjenično savladavajući otpor. Koljeno se tokom izvođenja ove vježbe mora skroz ispružiti (Slika 46.).



Slika 46. Vježba za korekciju O nogu u uspravnom položaju (Koturović i Jeričević, 1980)

4. ZAKLJUČAK

Ljudsko tijelo je građeno i određeno za izvršavanje aktivnosti. Vremena u kojima živimo dovela su nas u stadij u kojem ima sve manje vremena za fizičku aktivnost, a koja je zamijenjena virtualnim svijetom. Svijetom u kojem se već novorođenče susreće sa stresom, užurbanosti, lošim načinom prehrane (Kosinac, 1992:7). Sve su to faktori koji utječu na razvoj, držanje tijela, odnosno na pravilno i nepravilno držanje. Dokazano je već da je jedan od važnijih faktora prehrana. Zdrava prehrana omogućuje djeci da dobivaju sve potrebne vitamine koji su im za vrijeme rasta neophodni kako bi se kosti, mišići razvili što pravilnije i bolje. Pretilost kod djece koja su u razvoju može izazvati ozbiljne probleme koje smo kroz rad i naveli (genu varum, genu valgum itd..)

Drugi važan, ali ne i manje bitan faktor je vježbanje. Vježbanje kod djece omogućuje razvoj motoričkih sposobnosti, razvoj harmoničnosti, stabilnost te opće zdravlje svakog djeteta. Vježbanje služi za sprječavanje nastanka nepravilnih držanja, ali i za korekciju već postojećih nepravilnosti koje su prisutne zbog nekih faktora.. Poticati djecu na bavljenje sportom i tjelesnom aktivnošću, ali sa granicama njihovih mogućnosti te sa dozom opterećenja rezultirati će uspjehom kroz razvoj i u starosti. Isto tako kod odraslog čovjeka bavljenje tjelesnom aktivnošću poboljšava psihofizičko stanje i zdravlje te omogućuje kvalitetnije življenje.

„Nedostatak aktivnosti uništava dobru kondiciju svakog ljudskog bića, dok kretanje i metodičke fizičke vježbe je čuvaju i održavaju” – Platon.

5. LITERATURA

Knjige i znanstveni članci

1. FINDAK, V.i DELIJA, K. (2001.) *Tjelesna i zdravstvena kultura u predškolskom odgoju*. Zagreb: Edip d.o.o.
2. JURAS, V.i STANIĆ, Ž. (1979.) *Tjelesni odgoj učenika oštećena zdravlja*. Zagreb: Školska knjiga.
3. KEROS, P., ANDREIS, I. i GAMULIN, S. (1999.) *Anatomija i fiziologija*. Zagreb: Školska knjiga.
4. KLAJIĆ, I. (2007.) *Specijalne teme u fizioterapiji I*. Zagreb: Zdravstveno veleučilište.
5. KLAJIĆ, I. (2008.) *Primarne motoričke reakcije ili odgovori*. Zagreb: Zdravstveno veleučilište.
6. KOSINAC, Z. (1992.) *Nepravilna tjelesna držanja djece i omladine*. Split: Fakultet prirodoslovno matematičkih znanosti i odgojnih područja u Splitu – Zavod za fizičku kulturu.
7. KOSINAC, Z. (2001.) *Kineziterapija sustava za kretanje*. Zagreb: Gopal d.o.o.
8. KOTUROVIĆ, LJ. i JERIČEVIĆ, D. (1980.) *Korektivna gimnastika*, IV izdanje. Beograd: Sportska knjiga.
9. KOVAČEVIĆ, A. (2013.) *Fizioterapija deformacija lokomotornog sustava*. Zagreb: Alka script.
10. KRAVIĆ, N. (2010.) *Utjecaj stresa u specifičnim fazama psihološkog i neurobiološkog razvoja od djetinjstva do adolescencije*. Tuzla: Medicinski fakultet Univerziteta u Tuzli.
11. PAUŠIĆ, J. (2007.) *Konstrukcija i vrednovanje mjernih postupaka za procjenu tjelesnog držanja u dječaka dobi od 10 do 13 godina*. Zagreb: Kineziološki fakultet Sveučilišta u Zagrebu.
12. PEĆINA, M. (2004.) *Ortopedija. 3. dopunjeno i izmjenjeno izdanje*. Zagreb: Naklada Ljevak.
13. RAPAJIĆ, J. (2015.) *Nepravilno držanje djece predškolske dobi – Završni rad*. Pula: Sveučilište Jurja Dobrile u Puli, Odjel za odgojne i obrazovne znanosti.
14. Slikovni rječnik "Ljudsko tijelo" (1995) Zagreb: Mozaik knjiga.

Internet izvori

1. Antipuesto, D. J. (2008) *Newborn Reflexes: Maternal & Child Health Nursing*
<http://nursingcrib.com/nursing-notes-reviewer/maternal-child-health/newborn-reflexes/>
2. Arbuckle, A. (2013) *Landau Reaction Reflex*: flicker
<https://www.flickr.com/photos/aarbuckle9/8417783696> (Pristupljeno: 12.6.2016.)
3. Đitko, Ž. (2014) *Lordoza i kifoza –strategije rehabilitacije*; PLK Adamas
<http://powerlifting-adamas.hr/?p=35> (Pristupljeno: 10.6.2016.)
4. Gorj Domino (2014). *Lordoza. Domino.RO* <http://www.gorj-domino.ro/kinetoterapeutul-te-invata-11/> (Pristupljeno: 11.6.2016.)
5. Lazić, B., Krstić, T. (2015) *Kifoza kičme*. Beograd: kifoza.rs
<http://www.kifoza.rs/kifozakicme1.html> (Pristupljeno: 11.6.2016.)
6. Nasteski, B. (2011) *Skolioza – iskrivljenje kralježnice*. Fiziofanatik: Jutarnji list
(Pristupljeno: 10.6.2016.)
7. Pešec, M. (2008) Psihomotorički razvoj djeteta prvih 12 mjeseci: Centar zdravlja
<http://www.centarzdravlja.hr/zdrav-zivot/majka-i-dijete/psihomotoricki-razvoj-djeteta-prvih-12-mjeseci/> (Pristupljeno: 10.6.2016.)
8. Popović, Ž. (2015) *Kako se leče deformiteti kolena*. Nika, ambulanta fizikalne medicine.
<http://nika.rs/v3/baza-znanja/deformiteti-2/kako-se-lece/kako-se-lece-deformitei-kolena/> (Pristupljeno: 10.6.2016.)
9. Popović, Ž. (2015) *Kifoza-Kyphosis*: Nika, ambulanta fizikalne medicine.
<http://nika.rs/v3/baza-znanja/deformiteti-2/telesni-deformiteti/telesni-deformiteti/>
(Pristupljeno: 10.6.2016.)

SAŽETAK

Suvremeni način života donosi mnoge pozitivne promjene, ali i povećanje brojnih negativnih čimbenika koji se reflektiraju na zdravlje cjelokupne populacije. Ono što se najviše može primjetiti jest utjecaj na rast i razvoj djeteta. Razne mogućnosti koje donosi tehnologija u vidu igrice, odmaknulo je djecu od vanjskih aktivnosti. Zbog "novog" načina igranja, djeca su ponajviše u sjedećem položaju što naposljetku rezultira raznim promjenama u posturi tijela. Najčešće dolazi do promjena u kralježnici kao što su skolioza, kifoza i lordoza, no može zahvatiti i donje ekstremitete ("X" i "O" noge). Radi prevencije tih stanja potrebno je poznavanje rasta i razvoja djeteta po određenim razdobljima. Prevencija se naročito mora odvijati unutar tri krizna razdoblja djetetovog života, odnosno u prvoj godini života, u dobi od 6 do 7 godina te u doba puberteta. Ukoliko ipak dođe do deformiteta, potrebno je potražiti pomoć educiranih stručnjaka koji će usmjeriti dijete ka pravilnom izvođenju korekcijskih vježbi.

Ključne riječi: rast i razvoj djeteta, skolioza, kifoza, lordoza

SUMMARY

The modern way of life brings many positive changes but also the increase in the number of negative factors that are reflected in the health of the entire population. What is most noted is the impact on growth and development of the child. Because of various opportunities of technology in the form of games, the children are not interested for outdoor activity. The "new" form of playing, children are mostly in a sitting position which ultimately results in various changes in posture. The most common changes occur in the spine, such as scoliosis, kyphosis and lordosis. Also, can affect the lower limbs ("X" and "O" leg). To prevent these conditions it is necessary to understanding the growth and development of the child at certain periods of life. In particular, prevention is necessary within three crises in a child's life, or in the first year of life, at the age of 6-7 years and during puberty. If there is a deformity, it is necessary to seek help from educated professionals who will direct the child to the proper performance of corrective exercises.

Key words: child growth and development, scoliosis, kyphosis, lordosis