

Akutni apendicitis

Lolić, Teodora

Undergraduate thesis / Završni rad

2020

Degree Grantor / Ustanova koja je dodijelila akademski / stručni stupanj: **University of Pula / Sveučilište Jurja Dobrile u Puli**

Permanent link / Trajna poveznica: <https://um.nsk.hr/um:nbn:hr:137:605238>

Rights / Prava: [In copyright](#)

Download date / Datum preuzimanja: **2021-06-22**



Repository / Repozitorij:

[Digital Repository Juraj Dobrila University of Pula](#)



Sveučilište Jurja Dobrile u Puli
Medicinski fakultet Pula
Stručni preddiplomski studij Sestrinstvo

Teodora Lolić
AKUTNI APENDICITIS
Završni rad

Pula, 2020. godina

Sveučilište Jurja Dobrile u Puli
Medicinski fakultet Pula
Stručni preddiplomski studij Sestrinstvo

Teodora Lolić
AKUTNI APENDICITIS
Završni rad

JMBAG: 0303078228, redovni student

Studijski smjer: Stručni preddiplomski studij Sestrinstvo

Predmet: Kirurgija, traumatologija i ortopedija

Znanstveno područje: Biomedicina i zdravstvo

Znanstveno polje: Kliničke medicinske znanosti

Znanstvena grana: Sestrinstvo

Mentor: Mr. sc. Andrej Angelini, dr. med.

Pula, 2020. godine



IZJAVA O AKADEMSKOJ ČESTITOSTI

Ja, dolje potpisana TEODORA LOLIĆ, kandidat za prvostupnika SESTRINSTVA ovime izjavljujem da je ovaj Završni rad rezultat isključivo mogega vlastitog rada, da se temelji na mojim istraživanjima te da se oslanja na objavljenu literaturu kao što to pokazuju korištene bilješke i bibliografija. Izjavljujem da niti jedan dio Završnog rada nije napisan na nedozvoljen način, odnosno da je prepisan iz kojega necitiranog rada, te da ikoji dio rada krši bilo čija autorska prava. Izjavljujem, također, da nijedan dio rada nije iskorišten za koji drugi rad pri bilo kojoj drugoj visokoškolskoj, znanstvenoj ili radnoj ustanovi.

Student

Teodora Lolić

U Puli, 20.09.2020. godine



IZJAVA
o korištenju autorskog djela

Ja, TEODORA LOLIĆ dajem odobrenje Sveučilištu Jurja Dobrile u Puli, kao nositelju prava iskorištavanja, da moj završni rad pod nazivom AKUTNI APENDICITIS koristi na način da gore navedeno autorsko djelo, kao cjeloviti tekst trajno objavi u javnoj internetskoj bazi Sveučilišne knjižnice Sveučilišta Jurja Dobrile u Puli te kopira u javnu internetsku bazu završnih radova Nacionalne i sveučilišne knjižnice (stavljanje na raspolaganje javnosti), sve u skladu s Zakonom o autorskom pravu i drugim srodnim pravima i dobrom akademskom praksom, a radi promicanja otvorenoga, slobodnoga pristupa znanstvenim informacijama. Za korištenje autorskog djela na gore navedeni način ne potražujem naknadu.

U Puli, 20.09.2020. godine

Potpis

Teodora Lolić

ZAHVALE

Zahvaljujem se svojemu mentoru mr. sc. Andreju Angeliniu, dr. med na posvećenom vremenu, trudu i razumijevanju prilikom izrade ovog završnog rada. Također, od srca se zahvaljujem svojoj obitelji, Denisu i prijateljima na velikoj podršci, razumijevanju i što su uvijek vjerovali u mene tijekom cijelog školovanja!

SADRŽAJ:

1. UVOD	3
2. AKUTNI APENDICITIS	4
2.1. Povijest	4
2.2. Anatomija slijepog crijeva.....	4
2.3. Anatomija crvuljka (appendix vermiformis).....	5
2.4. Etiologija akutnog apendicitisa.....	6
2.5. Patologija akutnog apendicitisa.....	6
2.6. Klinička slika i simptomi akutnog apendicitisa	7
2.7. Komplikacije akutnog apedicitisa	9
2.8. Dijagnosticiranje akutnog apendicitisa	10
2.8.1. Alvaradov sustav bodovanja	11
2.8.2. Laboratorijska obrada	12
2.8.3. Radiološka obrada	12
2.8.4. Diferencijalna dijagnoza akutnog apendicitisa	12
2.8.5. Pogreške u dijagnosticiranju	13
2.9. Liječenje akutnog apendicitisa	14
2.9.1. Komplikacije apendektomije	15
2.10. Prevencija akutnog apendicitisa.....	15
2.11. Akutni abdomen	16
2.12. Akutna upala crvuljka u trudnoći	17
3. CILJ ISTRAŽIVANJA	19
4. ISPITANICI I METODE	20
4.1. Ispitanici	20
4.2. Metode prikupljanja podataka	20
5. REZULTATI	21
5.1. Akutna upala crvuljka, K35.....	22

5.2. Akutna upala crvuljka s generaliziranom upalom potrbušnice, K35.0	23
5.3. Akutna upala crvuljka s apscesom potrbušnice, K35.1	24
5.4. Akutna upala crvuljka, nespecificirana, K35.9.....	25
5.5. Apendektomija	26
6. RASPRAVA	27
7. ZAKLJUČAK	29
8. LITERATURA	30
9. POPIS SLIKA	32
10. POPIS TABLICA.....	32
11. SAŽETAK	34
12. SUMMARY.....	35

1. UVOD

Crvuljak je ostatak organa smješten u donjem desnom kvadrantu trbuha koji je zaostao u svome razvoju za razliku od drugih organa u ljudskom organizmu neophodnih za kvalitetan život. Nema bitnu ulogu u organizmu, stoga njegov nedostatak nema nikakvih posljedica za bolesnike.

Akutni apendicitis je upala slijepog crijeva nastala zbog opstrukcije lumena i staze crijevnoga sadržaja. To uzrokuje postupnu upalu s nekrozom i perforacijom stijenke s posljedičnim lokaliziranim i difuznim peritonitisom. Najčešća je bolest u hitnoj kirurškoj službi koja zahtijeva hitan kirurški zahvat (8,2).

U većini slučajeva, bol započinje u periumbikalnom području te se nakon nekoliko sati spušta u donji desni kvadrant trbuha. Kako se upala pogoršava, tako bol postaje izražajnije i jačeg intenziteta. Bol je popraćena raznim drugim simptomima poput mučnine, povraćanja, povišene tjelesne temperature i općeg lošeg stanja. Iako se akutni apendicitis može javiti u bilo kojoj dobi, najčešće zahvaća osobe u dobi od 10. do 30. godine života.

Tretira se kao hitni slučaj kako bi se spriječila potencijalna ruptura crvuljka koja može biti teška i opasna po život bolesnika. Ukoliko dođe do ruptуре, u trbušnu šupljinu se izlijevaju bakterije koja uzrokuje upalu potrbušnice (*peritoneuma*). Kako bi se to spriječilo, potrebno je pravovremeno djelovati.

Akutni apendicitis liječi se kirurški, klasičnom apendektomijom ili laparoskopskom apendektomijom.

2. AKUTNI APENDICITIS

2.1. Povijest

Apendicitis kao bolest prvi je opisao Heister 1711. godine. Prvu zabilježenu apendektomiju izveo je Claudius Amyand 1735. godine prilikom operacije fekalne fistule koja je nastala radi perforacije crvuljka u jedanaestogodišnjega dječaka. Između 1900. i 1925. godine smrtnost apendicitisa je bila do 50%. Kasnije su McBurney i Sprengler opisali prvu tehniku apendektomije koja se rabi i danas. 1980. godine u Kielu je Kurt Semm izveo prvu laparoskopsku apendektomiju neinflamiranog crvuljka. Apendektomija je jedna od najčešćih operacija izvedenih u kirurgiji. Još su stari Egipćani znali za crvuljak i na posudama za čuvanje organa pri mumifikaciji nalazimo hijeroglifski opis crvuljka kao crva na crijevima. Prvi poznati crtež crvuljka potiče od Leonarda da Vincia iz 1492. godine (3).

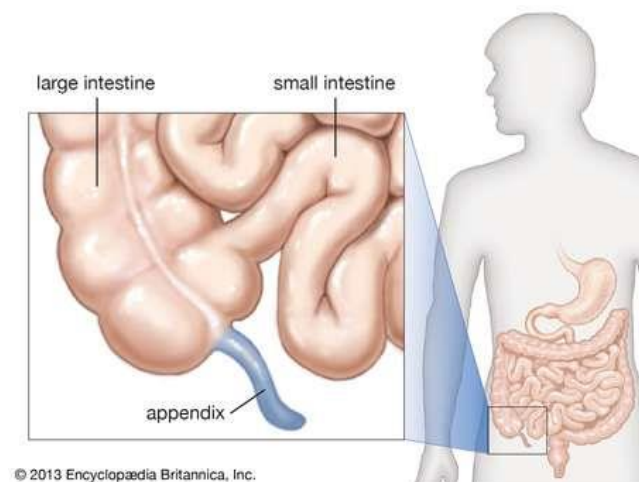
2.2. Anatomija slijepog crijeva

Caecum ili slijepo crijevo početni je dio debeloga crijeva. Nalazi se u desnoj bočnoj udubini. Prema uzlaznom obodnom crijevu zavijen je pod kutom od otprilike 90°. S dna slijepog crijeva polazi mali, crvoliki, izdanak - crvuljak ili *appendix vermiformis*. Crvuljak se otvara u slijepo crijevo na ušću, *ostium appendicis vermiformis* (7).

Crvuljak (*appendix vermiformis*) često se pogrešno naziva slijepo crijevo. Također, naziva se i crijevna tonzila iz razloga što ima veliki broj limfnih čvorića (6).

2.3. Anatomija crvuljka (appendix vermiformis)

Appendix vermiformis, crvuljak, tanka je i uska cijev dužine od 2 do 15 cm, prosječno 7 cm, i prosječnog promjera 6 mm (slika 1.). Započinje na medijalnoj stijenci cekuma, 2 do 3 cm ispod ilealnog ušća i slobodno završava u trbušnoj šupljini (7).



Slika 1. Prikaz crvuljka

Izvor: <https://www.britannica.com/science/appendectomy>

Pristupljeno: 31.08.2020.

Crvuljak ima svoj mezenterij, mesoappendix. Postoje različite varijacije polazišta crvuljka iz cekuma. Crvuljak može imati i sasvim drugi položaj u trbušnoj šupljini, ovisno o svojem razvoju. Najčešće se crvuljak odvaja od stražnje stijenke cekuma, a desna je strana cekuma bolje razvijena od lijeve. Crvuljak može izlaziti iz sredine donjeg pola slijepoga crijeva, a da su desna i lijeva strana cekuma podjednako dobro razvijene. Pri tzv. embrionalnom obliku, crvuljak je ljevkast, tj. počinje širokim otvorom na dnu slijepog crijeva, pa se lumen postupno sužava. Položaj se crvuljka obično opisuje kao silazni, uzlazni, medijalni, lateralni, zavijen oko ileuma i zavijen oko slijepog crijeva (7).

2.4. Etiologija akutnog apendicitisa

Iako se bolest javlja u svim životnim dobima, najčešća je između 5. i 30. godine. U prvoj je godini iznimna, a poslije pedesete rijetka (8).

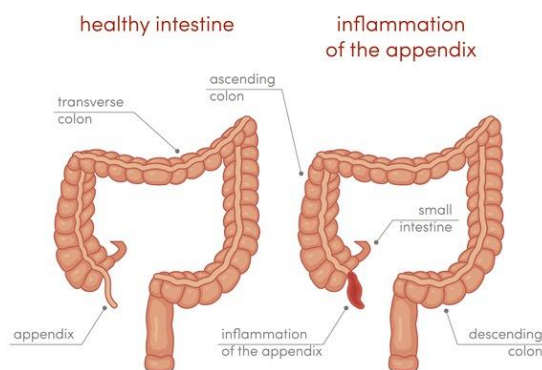
Uzroci bolesti mogu biti višestruki:

- Zastoj crijevnog sadržaja u apendiksu čemu pogoduju njegove karakteristike: uski lumen, dužina i slabija peristaltika. Stagnirajući sadržaj mehanički i kemijski oštećuje sluznicu i tako omogućuje prodor bakterije crijevnoga sadržaja u dubinu crvuljka. Opstipacija je pogodovni faktor.
- Strana tijela kao što su neprobavljeni ostatci hrane, sjemenke, koštice od voća (koštice trešnje) i crijevni paraziti (oksiuri) dovode do opstrukcije crvuljka sa zastojem sadržaja. Do opstrukcije može dovesti i hiperplazija submukoznih limfatičkih folikula i presavijenost crvuljka.
- Enterokolitis u kojem dolazi do proširenja upale per continuitatem na crvuljak
- Infekcijske bolesti kao što su ospice, gripa, angina i šarlah (8).

2.5. Patologija akutnog apendicitisa

Razlikuju se uglavnom dva oblika upale. U prvi oblik u kojemu je upala ograničena samo na sluznicu crvuljka ubrajaju se *appendicitis catarrhalis* i *appendicitis suppurativa*. U drugome obliku upala zahvaća i serozu pa je ovaj oblik bolesti destruktivan. Čine ga *appendicitis ulcerosa* koji dovodi do perforacijskoga peritonitisa te *appendicitis phlegmonosa* i *appendicitis gangrenosa* koji dovode do neperforacijskoga peritonitisa (8).

Upalni se proces ponekad može smiriti, ali tada je moguća ponovna slika akutnog apendicitisa. Smirenje upale je češće ukoliko lumen crvuljka nije začepljen, nego kod opstrukcije crvuljka. Kod većine bolesnika upala napreduje. Nastaje gangrena i perforacija apendiksa, s razvojem difuznog ili lokaliziranog peritonitisa, ako operacija nije na vrijeme učinjena (1).



APPENDICITIS

©marina_ua / Shutterstock.com

Slika 2. Prikaz zdravog i upaljenog crvuljka
 Izvor: <https://www.news-medical.net/health/Appendicitis-in-Children.aspx>
 Pristupljeno: 31.08.2020.

2.6. Klinička slika i simptomi akutnog apendicitisa

Klinička slika akutnog apendicitisa ponekad može biti vrlo tipična ili atipična. Prvi i glavni simptom koji ukazuje na već spomenuto stanje je bol koja započinje u periumbikalnom području. Bol je u svakog bolesnika individualna te može biti različita intenziteta.

Nakon nekoliko sati periumbikalno smještena bol prelazi u donji desni kvadrant. U slučajevima atipično smještenoga apendiksa preiumbikalna bol traje danima i obično ne prelazi u donji desni abdominalni kvadrant. S pojavom boli u desnom donjem kvadrantu obično se javlja osjetljivost mišićja tog područja. Bolnost je osobito izražena na pritisak u McBurneyjevoj točki (sredina spojnice pupka i desne spine ilijake anterior superior) ili još češće u Lanzovoj točki (granica desne i srednje trećine spojnice obiju spina ilijaka anterior superior) (8).

S napredovanjem upalnog procesa u crvuljku trbušna stijenka postaje napeta u ileocekalnoj regiji (*defense musculaire*). Defense je najvažniji simptom jer nam daje uvid u jačinu i proširenost peritonealne afekcije. Defensea nema kada je crvuljak „skriven“ u Douglasovu prostoru ili kada je položen retrocekalno (8).

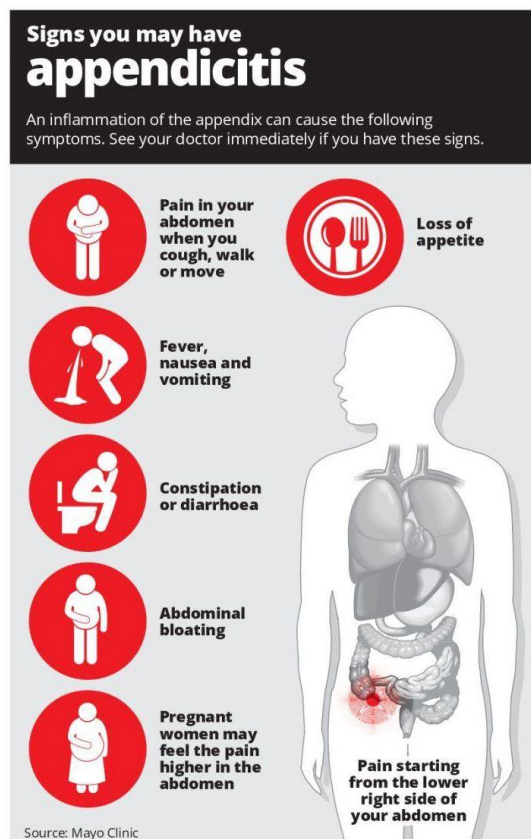
Ostali simptomi koji se mogu javiti prilikom akutnog apendicitisa su: opstipacija i ponekad proljev, povišena tjelesna temperatura koja varira od 37°C do 38 °C (ukoliko

tjelesna temperatura poraste do 39°C ili više, obično je znak da je u organizmu došlo do perforacije crvuljka), povraćanje popraćeno bolnošću, ali također i dehidracija, opće loše stanje i odbijanje hrane.

Ukoliko se stanje akutnog apendicitisa ne ustanovi i ne liječi pravovremeno, dolazi do mogućnosti perforacije apendiksa što je popraćeno simptomima peritonitisa.

Atipične kliničke slike nalazimo u prvome redu kod dojenčadi i male djece u koje je, uglavnom bolest je rijetka. One također mogu biti i posljedica abnormalnoga položaja crvuljka. U retrocekalnome apendicitisu bolna je osjetljivost obično izražena lateralnije i proksimalnije od McBurneyjeve točke, a može biti najjača u desnoj preponskoj regiji, dok su mučnina i povraćanje neznatni ili odsutni. U pelvičnome je apendicitisu bol većinom najjača u suprapubičnoj regiji, uz nerijetku pojavu proljeva ili dizuričnih smetnji zbog podražaja rektuma, odnosno mokraćnog mjehura.

Digitorektalno nalazimo jaču bol Douglasova prostora na desnoj strani, i to već na početku bolesti (8).



Slika 3. Simptomi akutnog apendicitisa

Izvor: <https://www.thestar.com.my/news/nation/2017/12/11/do-you-know-enough-about-appendicitis/>

Pristupljeno: 31.08.2020.

2.7. Komplikacije akutnog apendicitisa

Perforacija i nastanak periapendikularnog apscesa ili razvoj difuznog peritonitisa su najčešće komplikacije. Do komplikacija dolazi ako se hitno ne odstrani upaljeni crvuljak (3).

Perforacija se javlja u 15-20% bolesnika te je češća u ranoj dječijoj dobi (do druge navršene godine) i u starijoj dobi (iznad 70 godina) zbog otežanog prepoznavanja u tim dobnim skupinama. Klinički tegobe traju duže od 48 sati, difuzna bol u truhu koja se javlja poslije lokalizirane bolnosti u desnom donjem kvadrantu, visoka leukocitoza i febrilitet ($>38.5^{\circ}\text{C}$). Posljedica perforacije je periapendikularni apsces ili difuzni peritonitis (3).

Periapendikularni apsces je posljedica lokalizirane perforacije jer crijevne vijuge i omentum sprječavaju širenje upalnog i fekalnog sadržaja po trbušnoj špljini. Klinički se apsces očituje bolnom palpabilnom rezistencijom u donjem desnom kvadrantu. Osim febriliteta i leukocitoze čest je nalaz poremećaja prolaza crijevnog sadržaja.(3)

Peritonitis je posljedica širenja upale i fekalnog sadržaja po trbušnoj špljini. Klinički je prisutna difuzna abdominalna bol, visoko febrilno stanje, meteorizam i pareza crijeva (3).

Pelveoperitonitis je upala peritoneuma u području male zdjelice koja nastaje ako upaljeni crvuljak nije pravodobno operiran, a položen je prema medijalno i dolje u malu zdjelicu. Iako je to lokalizirani peritonitis, opće stanje bolesnika je teško. Tjelesna je temperatura povišena, puls je ubrzan, broj leukocita povećan. Donji dio trbušne stijenke je jako bolan na palpaciju, a može biti izražen i mišićni defans. Potrebne su hitna operacija i velike doze antibiotika (cefalosporin i gentamicin). Ako se nakupi veća količina gnojnog sadržaja u maloj zdjelici, nastat će apsces u Douglasovu prostoru (1).

Pileflebitis je supurativni tromboflebitis vene porte s apscesom jetre. To je rijetka, ali vrlo teška i često smrtonosna komplikacija. Pileflebitis je posljedica širenja inficiranog tromba u portalnu venu kroz ileokoličnu venu. Na tu se komplikaciju treba pomisliti ako se poslije perforiranog apendicitisa pojave septična temperatura, tresavica i zimica, hepatomegalija i žutica. Potrebne su velike doze antibiotika i dreniranje apscesa. Paralitični ileus posljedica je difuznog peritonitisa. Mehanički ileus posljedica je upalnih priraslica (adhezija), koje su pritisnule i komprimirale crijevnu vijugu (1).

2.8. Dijagnosticiranje akutnog apendicitisa

Kako ne bi došlo do perforacije, čije su posljedice teške i opasne za život, od velike je važnosti pravovremeno dijagnosticirati akutni apendicitis.

Pravilnom interpretacijom karakterističnih tegoba uz pozitivne testove pri pregledu i laboratorijskim parametrima s velikom vjerojatnošću se dolazi do ispravne dijagnoze (3).

Karakteristični testovi i znakovi kod akutne upale crvuljka su:

Tablica 1 Karakteristični testovi i znakovi kod akutnog apendicitisa

Grassmanov test	Pri perkusiji trbušne stijenke najjača je bol u području crvuljka
Rowsoingov test	Pritisak na lijevu ilijačnu jamu izaziva bolnost u ileocekalnoj regiji kao znak lokalnog peritonitisa oko crvuljka zbog potiskivanja plina iz distalnog kolona prema cekumu
Blumbergov test	Pojačanje boli ileocekalno pri popuštanju pritiska (povratna osjetljivost)
Owingov znak	Bol u području crvuljka pri kašlju
Hornov znak	Bol u donjem desnom kvadrantu pri povlačenju desnog testisa na dolje
Sherrenov trokut hiperstezije	Bolna osjetljivost kože u trokutastom području desne strane trbušne stijenke u fazi upale prije perforacije
Psoas znak	Pasivna ekstenzija desne natkoljenice s ispruženim koljenom na lijevom boku. Pojačanje boli znak je retrocekalnog položaja upaljenog crvuljka
Znak obturatora	Bol na pasivnu unutarnju rotaciju flektirane natkoljenice upućuje na pelvični apendicitis
Krugerov znak	Ako dlanom pritisnemo na apendiks, a bolesnik podigne nogu ispruženu u

	koljenu, bol se pojačava jer <i>m. iliopsoas</i> podiže cekum
Permanov znak	Pritisak na lijevoj strani trbuha i njegovo naglo otpuštanje izaziva bol u području apendiksa

(3)

2.8.1. Alvaradov sustav bodovanja

Danas se u kliničkoj praksi primijenjuje Alvaradov sustav bodovanja. Koristi se kao klinički sustav bodovanja u dijagnosticiranju akutnog apendicitisa te iz razloga da se smanji broj negativnih apendektomija. Sastoji se od 8 navedenih simptoma i znakova (migrirajuća bol u desni donji kvadrant, mučnina i/ili povraćanje, osjetljivost u donjem desnom kvadrantu, povratna osjetljivost u donjem desnom kvadrantu i povišena tjelesna temperatura) i 2 laboratorijska parametra (povećana vrijednost leukocita i skretanje neutrofila ulijevo). Ukupni zbroj je 10 bodova. Ukoliko se pri bodovanju ostvari 5 ili 6 ukupnih bodova, akutna upala crvuljka je moguća. Ukupan broj bodova 7 ili 8 upućuje da je akutna upala crvuljka vjerojatna. Ako je ukupan broj bodova 9 ili 10, najvjerojatnije se radi o akutnoj upali crvuljka. Također, važno je naglasiti da se uz nalaz kompletne krvne slike treba imati i nalaz diferencijalne krvne slike.

Symptoms	Score
Migratory right iliac fossa pain	1
Anorexia	1
Nausea/Vomiting	1
Signs	
Tenderness in right iliac fossa	2
Rebound tenderness	1
Elevated temperature	1
Laboratory Findings	
Leucocytosis	2
Shift to the left of neutrophils	1
Total score	10

Slika 4. Alvarado sustav bodovanja
Izvor: <https://healthjade.net/alvarado-score/>
Pristupljeno: 12.09.2020.

2.8.2. Laboratorijska obrada

Laboratorijski nalazi nisu pouzdani. Sedimentacije i vrijednosti leukocita su umjereno povišene sa skretanjem ulijevo u diferencijalnoj „bijeloj“ krvnoj slici. Jača leukocitoza češća je u bolesnika s peritonitisom ili apscesom. Kod bolesnika s težim kliničkim slikama, u intoksikaciji, može se javiti i leukopenija. Kreativni protein (CRP) u serumu je povišen. Ovisno o položaju upaljenog apendiksa, i nalaz u mokraći katkada može biti pozitivan u smislu leucociturije, eritrociturije i, rjeđe, bakterijurije, no većinom daje uredan nalaz. Povišene vrijednosti hematokrita i elektrolita mogu biti posljedica dehidracije organizma (8).

2.8.3. Radiološka obrada

Radiološke pretrage nisu specifične, eventualno mogu ukazivati na sliku difuznoga peritonitisa. U dijagnosticiranju apendicitisa ultrazvuk (UZV) ima osjetljivost 90%, a specifičnost veću od 95%. Kompjutorizirana tomografija (CT) je metoda izbora ako je UZV dijagnostički neodređen. CT je pouzdaniji u dijagnostici perforacije i postoperativnih komplikacija apendicitisa (8).

2.8.4. Diferencijalna dijagnoza akutnog apendicitisa

Diferencijalna dijagnoza akutne boli u trbuhu je jedna od najtežih u kliničkoj medicini. Kod svakog bolesnika s akutnim bolovima u trbuhu treba posumnjati na apendicitis. Dob i spol bolesnika imaju važnu ulogu. Kod djece moguće su intususpecija (uvlačenje jednog dijela crijeva u drugi), mezenterijalni limfadenitis, Meckelov divertikulitis. Kod starijih bolesnika potrebno je pomisliti i na kolecistitis, divertikulitis i tumor desnog kolona. Kod žena treba isključiti rupturu folikula jajnika, izvanmaterničnu trudnoću, torziju ciste jajnika i upalu adneksa (upalu jajnika i jajovoda). Ključno je razlučiti one bolesti koje se ne liječe operacijom, a postoje gotovo svi isti simptomi kao kod apendicitisa, a to su: upalna bolest zdjelice u žena, ruptura folikularne ciste jajnika, virusni i bakterijski gastroenteritis, akutna bol u Chronovoj bolesti, mezenterijalni limfadenitis te rijetki ileitis izazvan Yersiniom pseudotuberculosis. Bolesti u kojima je

indicirana hitna operacija a nastojimo ih razlučiti od apendicitisa su perforirani peptički ulkus, perforirani karcinom desnog kolona, divekulitis mobilnog sigmoidnog kolona, izvanmaternična trudnoća i torzija ciste jajnika (3).

2.8.5. Pogreške u dijagnosticiranju

Akutni apendicitis ima samo u oko 50% bolesnika tipičnu simptomatologiju: početak bolova oko pupka, povraćanje te premještanje bolova u ileocekalnu regiju. Kod takvih bolesnika dijagnoza nije u pravilu teška pa se neće dogoditi dijagnostička pogreška. Međutim, u druge polovice bolesnika, simptomatologija je različita pa je dijagnoza teža i lakše se učini pogreška u dijagnosticiranju akutnog apendicitisa (1).

Činilac koji uzrokuje varijaciju od klasične kliničke slike akutnog apendicitisa je anatomska lokalizacija apendiksa. Ukoliko se apendiks ne nalazi na uobičajenom položaju u desnoj ilijačnoj fosi, apendicitis uzrokuje različitu simptomatologiju. Najčešće su varijacije u anatomske položaju apendiksa:

- Apendiks u maloj zdjelici: abdominalni simptomi su neznatni, a najjača je bolna osjetljivost kod digitorektalnog pregleda.
- Crvuljak iza cekuma (retrocekalno): bolovi još nisu točno lokalizirani u desnom donjem trbušnom kvadrantu, nego više u lumbalnoj regiji i praćeni su dizuričnim tegobama, mikrohematurijom i piurijom. Kod retrocekalne lokalizacije apendiksa nema u pravilu upalne reakcije parijetalnog peritoneuma pa nije ni izražen defans trbušne stijenke u ileocekalnoj regiji.
- Kod situs inverzusa: apendiks je smješten u lijevoj ilijačnoj fosi pa se bolovi javljaju u tome predjelu (tzv. ljevostrani apendicitis)
- Različita lokalizacija crvuljka: kod pomičnog ili visoko položenog cekuma uzrok je bolovima u desnom gornjem kvadrantu trbuha ili čak i s lijeve strane.
- Kada je apendiks smješten duboko uz musculus psoas ili opturator, mogu pomoći dva prilično karakteristična testa, Psoas test i Opturator test (1).

2.9. Liječenje akutnog apendicitisa

Akutni apendicitis skoro uvijek se tretira kao hitni slučaj. Apendektomija je operativni zahvat kojim se uklanja crvuljak iz trbušne šupljine. Kada doktori na hitnom prijemu posumnjaju na akutni apendicitis u bolesnika, hitno će reagirati da se crvuljak ukloni kako ne bi došlo do njegove ruptur.

Kirurški zahvat može se učiniti klasično, izmjeničnim rezom u desnom donjem kvadrantu trbuha i laparoskopski, kroz tri male incizije. Mezoapendiks crvuljka zajedno s apendikularnom arterijom koagulira se i presječe LigaSureom, a crvuljak se na bazi presječe endostaplerom. Laparoskopska operacija preporuča se iz razloga što omogućuje brz oporavak i povratak uobičajenim svakodnevnim aktivnostima, manji je perioperacijski stres i manja je mogućnost nastanka postoperacijske hernije (2,3).

Kao i svaki operacijski zahvat, postoji nekoliko potencijalnih rizika tijekom provođenja apendektomije kao što su krvarenje, infekcija i ozljeda susjednih organa, no svakako se treba uzeti u obzir da su navedeni rizici manji od posljedičnih rizika ukoliko se apendicitis ne liječi pravovremeno.

Odlaganje operacije, neprepoznavanje bolesti i kasno postavljanje dijagnoze povećava stopu komplikacija i smrtnosti nakon operacije. Apendektomija u nekompliciranom apendicitisu je uspješna, smrtnost je 0,1-0,5%, a učestalost komplikacija je 5-7%. Nasuprot tome, kod operacija perforiranog crvuljka, smrtnost je 5-15%, a učestalost komplikacija je 15-60% što ovisi o dobi, pridruženim bolestima, općem stanju bolesnika i trajanju bolesti do same operacije (3).

2.9.1. Komplikacije apendektomije

Najčešće komplikacije apendektomije su infekcija kirurške rane, intraabdominalni apsces i paralitički ileus. Rjeđi su hematomi i dehiscencija operacijske rane, krvarenje i fekalna fistula (3).

Infekcija kirurške rane je najčešća miješana aerobnim i anaerobnim bakterijama. Rani znak infekcije su bol i febrilitet trećeg postoperacijskog dana. Rana se široko otvori do fascija i daju se antibiotici prema antibiogramu (3).

Intraabdominalni apsces, zdjelčni ili subfrenični nastaje zbog kontaminacije i neadekvatnog ispiranja trbušne šupljine tijekom operacije. Apsces može nastati od zaostalog koproлита. Klinički se tjedan dana nakon operacije javljaju intermitentne temperature, malaksalost i gubitak teka. Zdjelčni apsces izaziva proljeve i može se pipati rektalnim ili vaginalnim pregledom. Subfrenički apsces izaziva izljev u desnom prsištu i elevaciju desnog ošita. Liječenje se provodi perkutanom drenažom pod kontrolom ultrazvuka ili CT-a ako to nije moguće ponovnom operacijom (3).

2.10. Prevencija akutnog apendicitisa

Akutni apendicitis nije moguće prevenirati. Iako je potrebno provesti još istraživanja na tu temu, u zemljama gdje ljudi imaju prehranu bogatu prehrambenim vlaknima poput voća, povrća, zobnih pahuljica i ostalih cjelovitih žitarica, rizik za razvoj akutnog apendicitisa je smanjen.

2.11. Akutni abdomen

Akutni abdomen je sindrom koji nastaje zbog akutnog patološkog procesa u intraabdominalnim organima, obično je povezan s jakim bolom (6).

Stanje uzrokovano ozljedom ili akutnom bolešću jednog organa trbušne šupljine, zahtijeva hitnu i neodgodivu operaciju. Najčešći uzrok akutnog abdomena u djece i odraslih je akutni apendicitis.

Bol je vodeći simptom u akutnom abdomenu. Važan je podatak o jakosti, mjestu pojave, načinu početka, kao i o tome je li bolesnik imao ranije slične bolove. Neodređena bol koja se postupno pojačava i doseže maksimum nakon 12 sati, pojavljuje se kod prisutnog apendicitisa. Slijedeći česti simptomi akutnog abdomena jesu gubitak teka, mučnina i povraćanje. Pojavljuju se u brojnim stanjima koja uzrokuju akutni abdomen, kao što je akutni apendicitis, akutni kolecistitis ili ileus. Mučnina i povraćanje mogu biti izravna posljedica prestanka pasaže sadržaja kroz crijeva (ileus) ili posljedica refleksnog usporenja peristaltike probavne cijevi, uzrokovanog intraabdominalnim uzrocima (akutni apendicitis) (2).

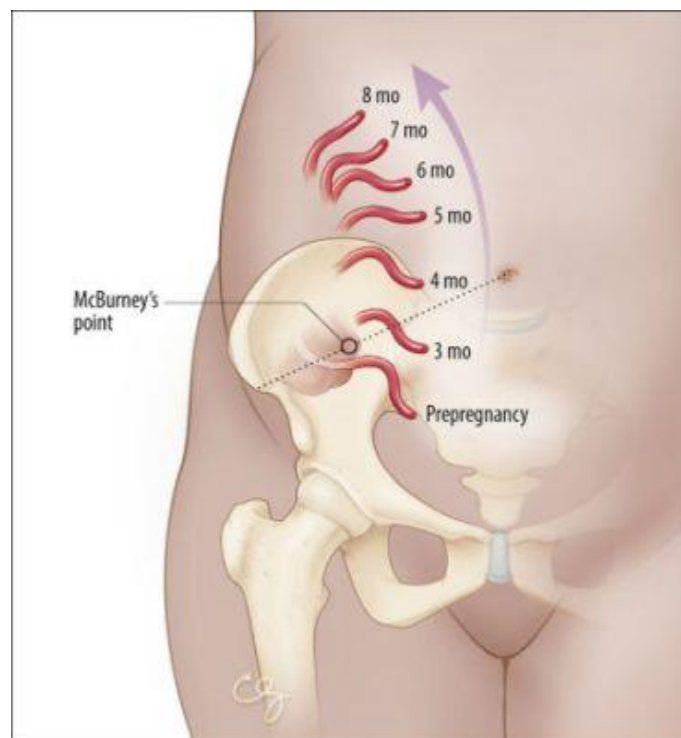
Dijagnostički postupci koji se provode su: anamneza, analiza vitalnih znakova u svrhu prepoznavanja stanja prijetećeg ili razvijenog šoka, klinički znakovi, odnosno uočavanje položaja bolesnika u postelji, izgled lica i način disanja, palpacija kojom se utvrđuje je li trbušna stijenka zategnuta i tvrda, auskultacija, digitorektalni pregled, mjerenje aksilarne i rektalne temperature, primjena slikovitih tehnika poput rtg-snimka nativnog abdomena, prikaz srca i pluća, CT abdomena i zdjelice i UZV abdomena, te laboratorijske pretrage, hemaglobin i hematokrit koji upozoravaju na hidraciju ili dehidraciju, broj leukocita može biti normalan u ranoj fazi bolesti, elektroliti i ureja upućuju na elektolitnu neravnotežu koju treba korigirati. Praćenjem diureze, nalazima kreatinina, sedimenta urina može se orijentirati o funkciji bubrega i plinske analize u arterijskoj krvi otkrivaju respiracijsku insuficijenciju (6).

Terapija akutnog abdomena je kirurška i hitna. Ovisno o prijeoperacijskim nalazima nužna je primjena antibiotika i parenteralne prehrane. Bolesnik obično ne dobiva lijekove protiv bolova jer sredstva za ublaživanje bolova mijenjaju sliku bolesti (6).

2.12. Akutna upala crvuljka u trudnoći

Apendicitis u trudnoći predstavlja jednu od učestalih neopstetritičkih hitnoća. Klinička slika, dijagnostika i liječenje, kao i moguće komplikacije apendicitisa, različite su u trudnica u odnosu na ostalu populaciju, stoga i klinički pristup mora biti drugačiji (13).

Učestalost varira i tijekom same trudnoće, a pojavnost je u većini slučajeva u drugom tromjesečju. Unatoč činjenici da je akutna upala crvuljka češća tijekom prvog i drugog tromjesečja, perforacija i pojava komplikacija češće su u trećem tromjesečju. Dijagnoza akutnog apendicitisa može biti izazov jer može biti zamaskirana fiziološkim i anatomskim promjenama koje se javljaju tijekom trudnoće. Povećan uterus podiže cekum prema gore, pa je bol kod akutnog apendicitisa lokalizirana u gornjem dijelu abdomena i više lateralno (slika 4.) (13,1).



Slika 5. Prikaz položaja crvuljka prema mjesecu trudnoće
Izvor: <https://www.emergencymedicinekenya.org/the-pregnant-peritonitis/>
Pristupljeno: 12.09.2020.

Postupak koji olakšava dijagnosticiranje: u ležećem položaju se označi na koži trbuha mjesto najjače bolnosti, zatim se bolesnica okrene na lijevu stranu i u tom položaju ostane oko jedne do dvije minute. Ako bolovi potječu od uterusa, premještaju se zajedno sa uterusom prema medijalno, a kod apendicitisa bolovi i bolna osjetljivost na palpaciju ostaju na istom mjestu. Ne postoji specifičan parametar za dijagnosticiranje

akutnog apendicitisa kod trudnica. Broj leukocita i vrijednosti CRP-a uobičajeni su parametri za postavljanje dijagnoze, međutim, te su vrijednosti fiziološki povišene tijekom trudnoće. Broj leukocita povećava se s gestacijskim tjednima i dostiže svoj vrhunac tijekom poroda. Vrijednost CRP-a se također pokazala povećanom i kod zdravih trudnica, stoga oni nisu specifični za postavljanje dijagnoze akutnog apendicitisa. Simptomi i znakovi koji se mogu javiti slični su onima u trudnoći ili pri početku porođaja, a uključuju nespecifične abdominalne bolove, gubitak apetita, mučninu, povraćanje i fiziološku leukocitozu. To može prikriti i odgoditi dijagnozu, te povećati rizik pojave komplikacija kod majke i fetusa. Liječenje akutnog apendicitisa u većini je slučajeva kirurško, no u posljednje vrijeme sve se više spominje i neoperativno liječenje antibioticima. Apendicitis može biti jedan od rizičnih faktora u trudnoći i može imati utjecaj na ishode majke i djeteta. Može dovesti do preranog porođaja, carskog reza, krvarenja, korioamnionitisa, sespe, gubitka fetusa, akutnog respiratornog distresnog sindroma u djeteta te novorođenačke smrti (1,13).

3. CILJ ISTRAŽIVANJA

Cilj završnog rada i istraživanja je pobliže predočiti akutni apendicitis koji je jedan od najčešćih hitnih stanja koja se javljaju u Općoj bolnici Pula.

Sukladno tome, cilj je istražiti:

- koliko je ispitanika u razdoblju od 01.01.2010. do 07.09.2020. liječeno pod dijagnozom akutne upale crvuljka (Međunarodna Klasifikacija Bolesti od K35-K35.9)
- koji spol u većem postotku zahvaća akutni apendicitis
- koju životnu dob najviše zahvaća akutni apendicitis
- koja je vrsta operacije (klasična apendektomija i laparoskopska apendektomija) najzastupljenija u svrhu liječenja akutnog apendicitisa u Općoj bolnici Pula
- koliko je prosječnih dana hospitalizacije potrebno nakon klasične i laparoskopske apendektomije

4. ISPITANICI I METODE

U ovom istraživanju koristilo se retrospektivno istraživanje i retrospektivno prikupljanje podataka.

4.1. Ispitanici

Ispitanici su sve osobe u dobi od 0 do 90 godina života koji su zaprimljeni hitnim prijemom i operirani u Općoj bolnici Pula u razdoblju od 01.01.2010. do 07.09.2020. pod dijagnozom akutne upale crvuljka (MKB-10 od K35- K35.9).

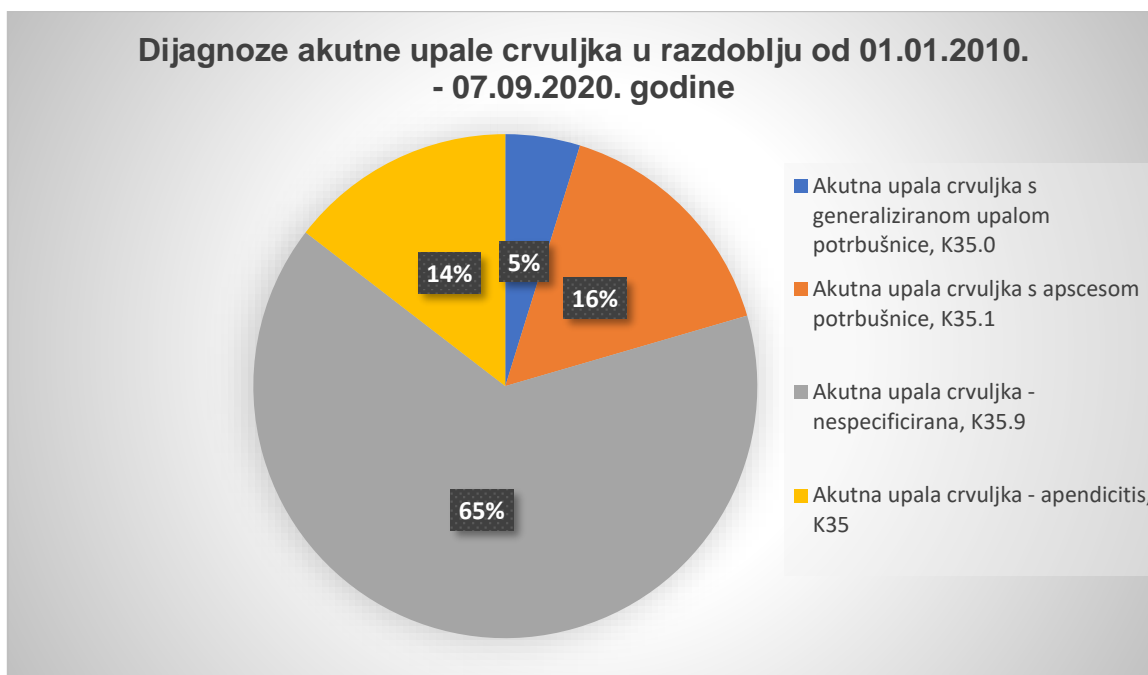
4.2. Metode prikupljanja podataka

Podatci o broju pacijenata, spolu i njihovoj dobi preuzeti su iz povijesti bolesti pacijenata i iz bolničkog informatičkog sustava.

5. REZULTATI

U Općoj bolnici Pula, u razdoblju od 01.01.2010. do 07.09.2020. hospitalizirano je sveukupno 1146 pacijenata sa dijagnozama:

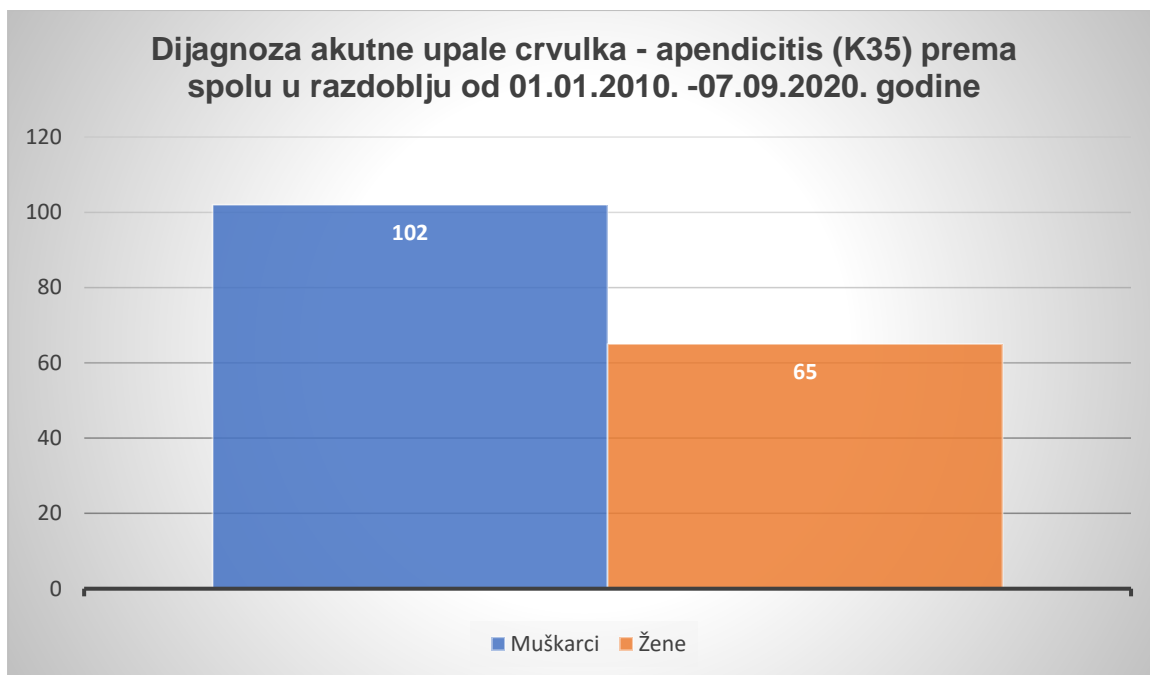
- akutna upala crvuljka, K35
- akutna upala crvuljka s generaliziranom upalom potrbušnice, K35.0
- akutna upala crvuljka s apscesom potrbušnice, K35.1
- nespecificirana akutna upala crvuljka, K35.9



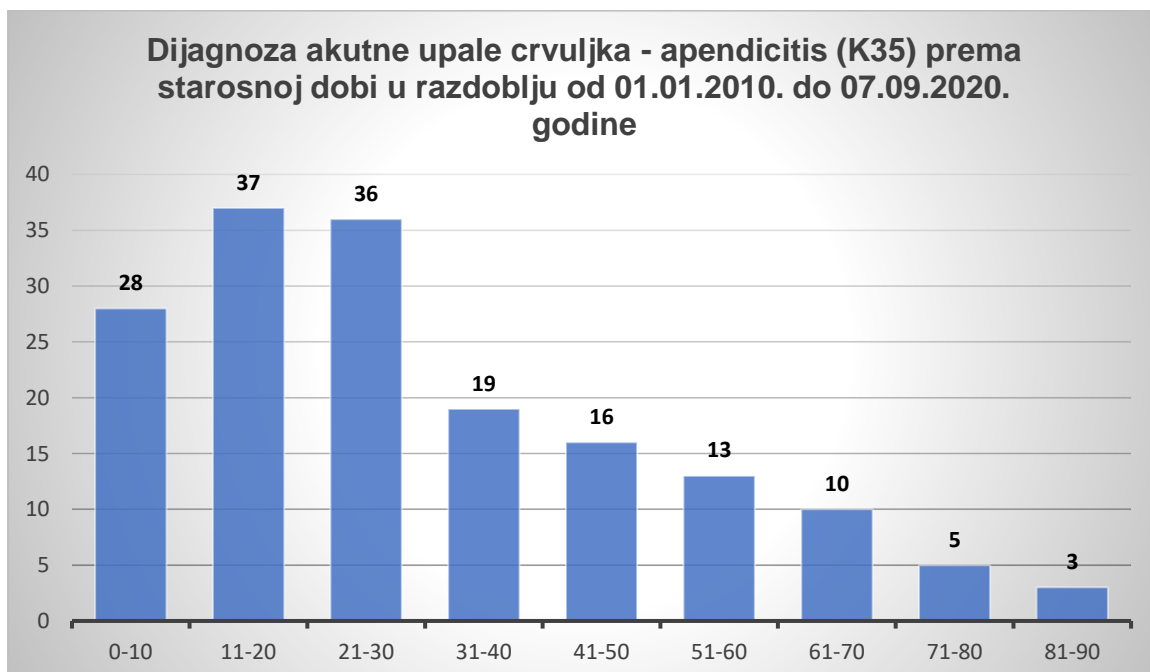
Slika 6. Prikaz dijagnoza akutne upale crvuljka u razdoblju od 01.01.2010.- 07.09.2020. godine
Izvor: Teodora Lolić

U nastavku slijedi prikaz dijagnoza akutne upale crvuljka prema spolu i dobi, sukladno Međunarodnoj klasifikaciji bolesti.

5.1. Akutna upala crvuljka, K35

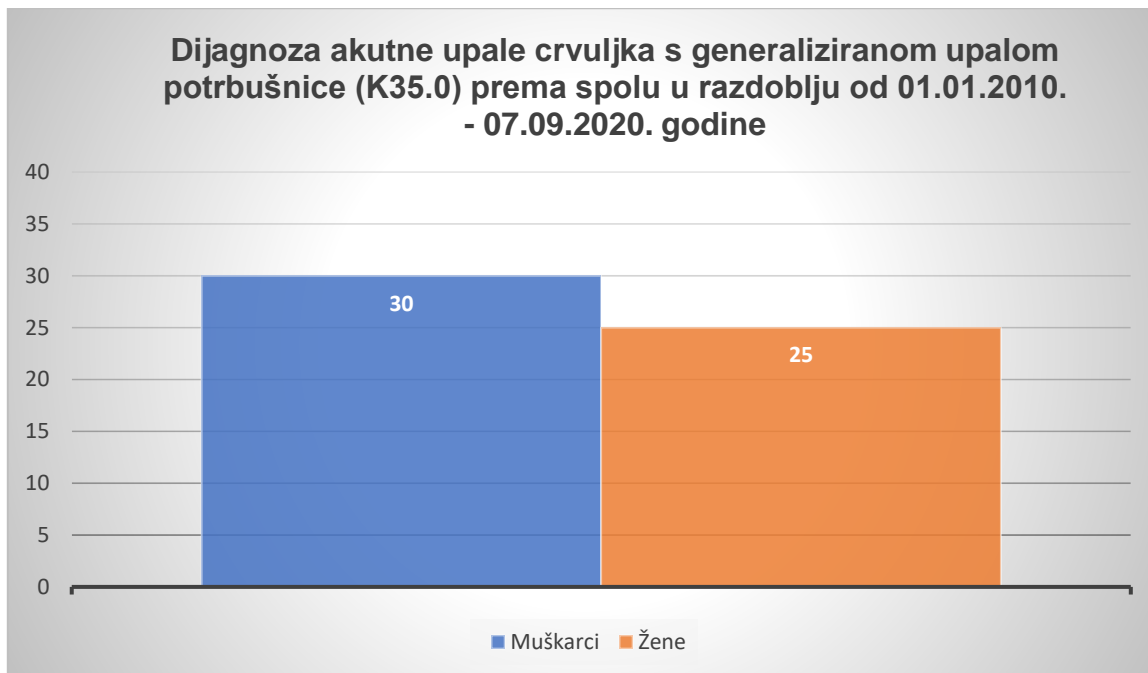


Slika 7. Prikaz dijagnoza akutne upale crvuljka - apendicitis (K35) prema spolu u razdoblju od 01.01.2010. - 07.09.2020. godine
Izvor: Teodora Lolić

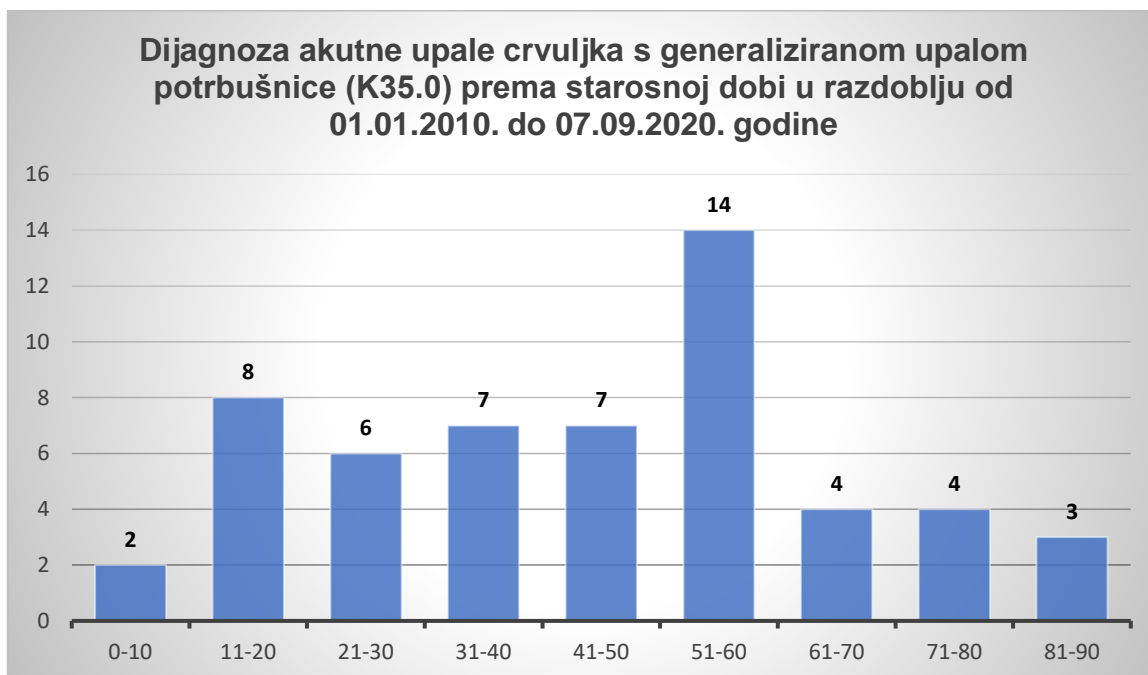


Slika 8. Prikaz dijagnoze akutne upale crvuljka - apendicitis (K35) prema starosnoj dobi u razdoblju od 01.01.2010. - 07.09.2020. godine
Izvor: Teodora Lolić

5.2. Akutna upala crvuljka s generaliziranom upalom potrbušnice, K35.0

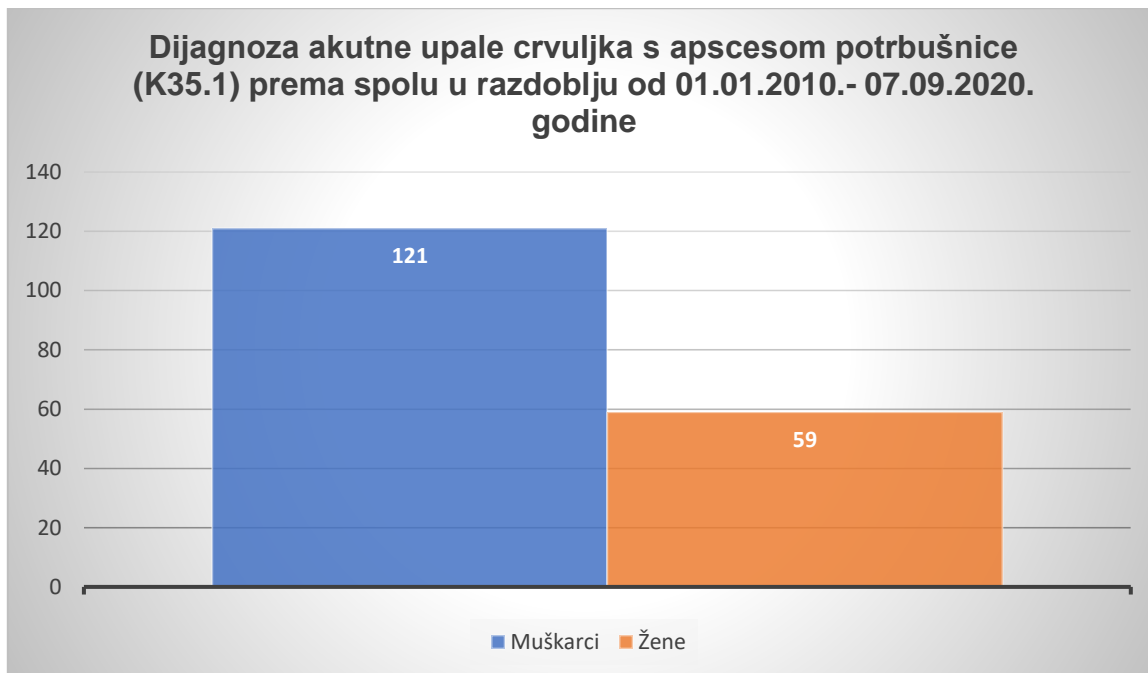


Slika 9. Prikaz dijagnoze akutne upale crvuljka s generaliziranom upalom potrbušnice (K35.0) prema spolu u razdoblju od 01.01.2010.- 07.09.2020. godine, Izvor: Teodora Lolić

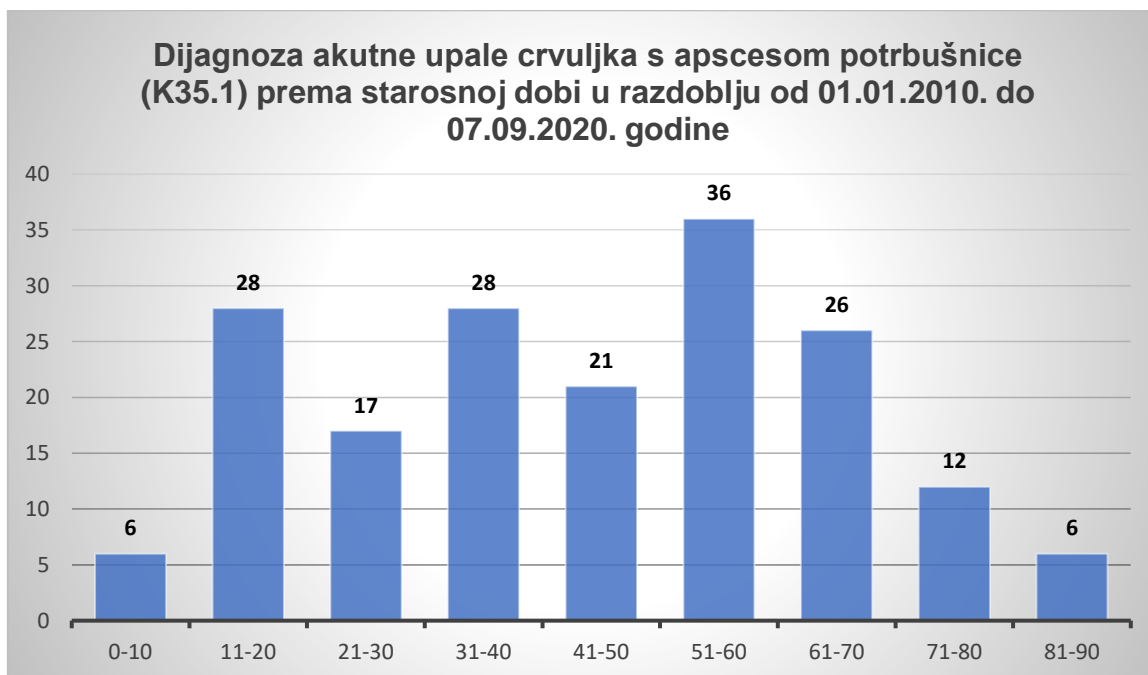


Slika 10. Prikaz dijagnoze akutne upale crvuljka s generaliziranom upalom potrbušnice (K35.0) prema starosnoj dobi u razdoblju od 01.01.2010. do 07.09.2020. godine Izvor: Teodora Lolić

5.3. Akutna upala crvuljka s apscesom potrbušnice, K35.1

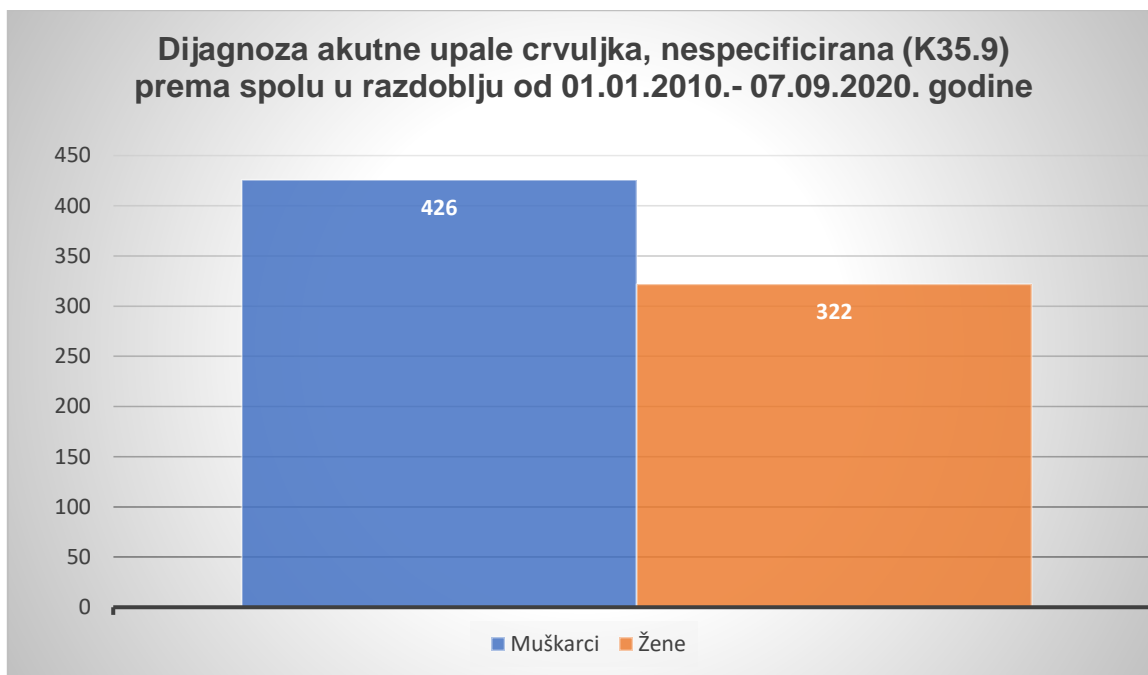


Slika 11. Prikaz dijagnoze akutne upale crvuljka s apscesom potrbušnice (K35.1) prema spolu u razdoblju od 01.01.2010.-07.09.2020. godine
Izvor: Teodora Lolić

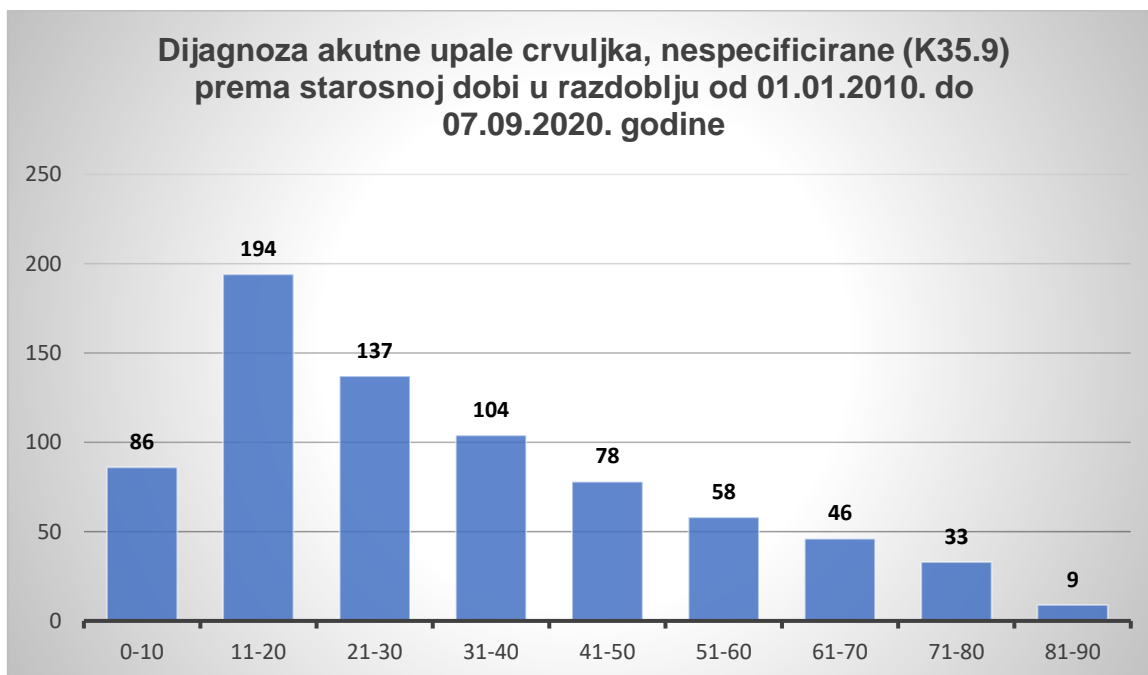


Slika 12. Prikaz dijagnoze akutne upale crvuljka s apscesom potrbušnice (K35.1) prema starosnoj dobi u razdoblju od 01.01.2010. do 07.09.2020. godine
Izvor: Teodora Lolić

5.4. Akutna upala crvuljka, nespecificirana, K35.9

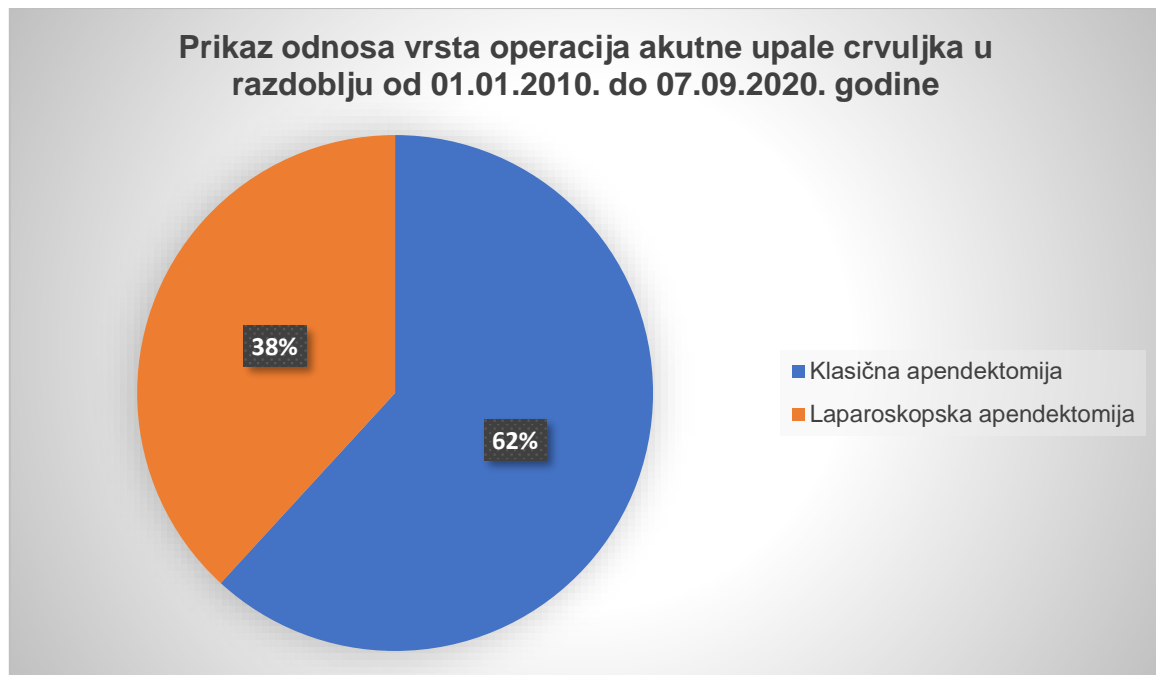


Slika 13. Prikaz dijagnoze akutne upale crvuljka – nespecificirana (K35.9), prema spolu u razdoblju od 01.01.2010.- 07.09.2020. godine
Izvor: Teodora Lolić

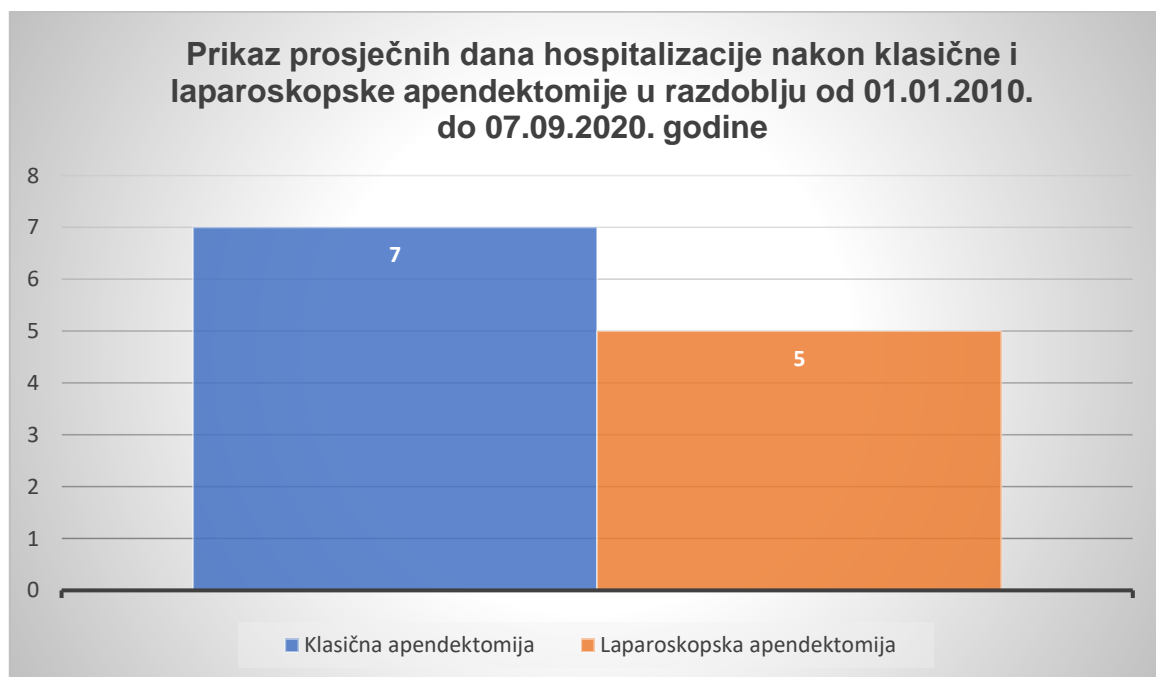


Slika 14. Prikaz dijagnoze akutne upale crvuljka, nespecificirane (K35.9) prema starosnoj dobi u razdoblju od 01.01.2010. do 07.09.2020. godine
Izvor: Teodora Lolić

5.5. Apendektomija



Slika 15. Prikaz odnosa vrsta operacija akutne upale crvuljka u razdoblju od 01.01.2010. do 07.09.2020. godine
Izvor: Teodora Lolić



Slika 16. Prikaz prosječnih dana hospitalizacije nakon klasične i laparoskopske apendektomije u razdoblju od 01.01.2010. do 07.09.2020. godine
Izvor: Teodora Lolić

6. RASPRAVA

Sustavnim pregledom dobivenih podataka i provedenim istraživanjem na temu akutnog apendicitisa utvrđeno je da su akutna upala crvuljka i apendektomija jedna od najčešćih hitnih medicinskih stanja i operativnih zahvata koje se provode u Općoj bolnici Pula u razdoblju od 01.01.2010. do 07.09.2020.

Rezultat prikazan na slici broj 6. potvrđuje da je nespecificirani akutni apendicitis (K35.9) najviše zastupljen u razdoblju od 01.01.2010. do 07.09.2020. godine, sveukupno 65% ispitanika, u odnosu na druge klasifikacije akutne upale crvuljka prema MKB-10 (K35, K35.0 i K35.1). Također, pokazano je da je od ukupno 745 ispitanika sa nespecificiranom akutnom upalom crvuljka, 426 osoba muškog spola, a 322 osobe ženskog spola (slika 11.). Prema starosnoj dobi (slika 12.), najviše je ispitanika zahvaćeno u dobi od 11 do 20 godina, točnije 194 ispitanika, što upućuje na mladu populaciju.

Druga najčešća zastupljena klasifikacija akutne upale crvuljka u razdoblju od 01.01.2010. do 07.09.2020. je akutna upala crvuljka s apscesom potrbušnice (K35.1), kojom je zahvaćeno sveukupno 16% ispitanika (slika 6.) Od ukupnih 180 ispitanika, 121 osoba je muškog spola, a 59 osoba ženskog spola (slika 9.). Prema starosnoj dobi najviše je ispitanika zahvaćeno u dobi od 51 do 60 godina, točnije 36 ispitanika (slika 10.).

Treća po redu zastupljena klasifikacija akutne upale crvuljka u razdoblju od 01.01.2010. do 07.09.2020. je akutna upala crvuljka - apendicitis (K35), kojom je zahvaćeno sveukupno 14% ispitanika (slika 6.). Od ukupnih 167 ispitanika, 102 osobe je muškog spola, a 65 osobe je ženskog spola (slika 13.). Prema starosnoj dobi najviše je ispitanika zahvaćeno u dobi od 11 do 20 godina, točnije 37 ispitanika (slika 14.).

Najmanje zastupljena klasifikacija akutne upale crvuljka u razdoblju od 01.01.2010. do 07.09.2020. godine je akutna upala crvuljka s generaliziranom upalom potrbušnice (K35.0), kojom je zahvaćeno svega 5% ispitanika (slika 6.). Od ukupnih 55 ispitanika, 30 osoba je muškog spola, a 25 osoba je ženskog spola (slika 7.). Prema starosnoj dobi najviše je ispitanika zahvaćeno u dobi od 51 do 60 godina, točnije 14 ispitanika (slika 8.).

U razdoblju od 01.01.2010. do 07.09.2020. godine, klasična apendektomija je zastupljena svega 62%, dok je laparoscopska apendektomija zastupljena 38%. Vrsta operacije određuje se prema preporuci kirurga sukladno sa željom pacijenta. Laparoscopska apendektomija zahtijeva 5 dana hospitalizacije dok je kod klasične apendektomije riječ o 7 dana hospitalizacije nakon operativnog zahvata. Razlog toga je što je laparoscopska apendektomija pogodnija za pacijente zbog bržeg oporavka nakon operacije. Naime, brži je povratak svakodnevnim životnim aktivnostima, manji je postotak potencijalnih komplikacija i manja je bol nakon operativnog zahvata iz razloga što je manje oštećena trbušna stijenka.

7. ZAKLJUČAK

Akutni apendicitis spada među najčešća medicinska stanja koje zahtijeva operacijski zahvat uklanjanja crvuljka iz trbušne šupljine. Također, spada među najčešće uzroke akutnog abdomena. Ukoliko se ne liječi pravovremeno, uzrokuje posljedice koje mogu biti teške i opasne po život pojedinca te mogu završiti smrtnim ishodom. Iz tog razloga, kako bi se spriječio nastanak komplikacija, potrebno je biti educiran i prepoznati rane znakove i simptome. Simptomi i znakovi koji upućuju u navedeno stanje su bol koja u najviše slučajeva započinje u periumbikalnom području i manjeg je intenziteta i postepeno se seli u donji desni kvadrant, te najčešće mučnina i povraćanje.

Zaključci na osnovi istraživanja su:

1. U Općoj bolnici Pula u razdoblju od 01.01.2010. do 07.09.2020. najčešći je nespecificirani akutni apendicitis, K35.9
2. Akutni apendicitis javlja se u većem postotku u muškaraca
3. Akutni apendicitis (MKB-10 od K35-K35.9) najčešće zahvaća životne dobi od 11 do 20 godina života (K35 i K35.9) i od 51 do 60 godine života (K35.0 i K35.1), a najmanje zahvaća od 81 do 90 godine života (MKB-10 od K35-K35.9).
4. Klasična apendektomija se u većem postotku provodi za razliku od laparoskopske apendektomije
5. Unatoč manjoj zastupljenosti operacije, nakon laparoskopske operacije kraći su dani hospitalizacije te su pacijenti zadovoljniji.

8. LITERATURA

1. Prpić, I. i sur. (2005.). Kirurgija za medicinare. 3. izdanje. Zagreb: Školska knjiga
2. Kvesić, A. i sur. (2016.) Kirurgija. Zagreb: Medicinska naklada
3. Krivić, A. (2012.) Akutni apendicitis (akutna upala crvuljka). [Online] Dostupno na: https://www.cybermed.hr/clanci/akutni_apendicitis_akutna_upala_crvuljka [Pristupljeno: 31. kolovoz 2020.]
4. Janeš Kovačević, J. (2000.) Abdominalna bol. [Online] Dostupno na: <http://www.zzjzpgz.hr/nzl/6/abdominalna.htm> [Pristupljeno: 31. kolovoz 2020.]
5. 5. Križan, Z. (1989.) Kompendij anatomije čovjeka III. dio. Pregled građe grudi, trbuha, zdjelice, noge i ruke. 2 izdanje. Zagreb: Školska knjiga
6. Brljak, J. i sur. (2013.) Zdravstvena njega u gastroenterologiji s endoskopskim metodama. Zagreb: Medicinska naklada
7. Krmpotić-Nemanić J. i Marušić, A. (2007.) Anatomija čovjeka. 2. korigirano izdanje. Zagreb: Medicinska naklada
8. Raić, F., Votava-Raić, A. i sur (2002.) Pedijatrijska gastroenterologija. Zagreb: Medicinska biblioteka
9. Lights, V. (2019.). Everything you need to know about appendicitis. [Online] Dostupno na: https://www.healthline.com/health/appendicitis?fbclid=IwAR2Of-nBP6hvFIDX48ZtwDxxzTB7Y4iL_okFBcR8now1p3kdeFeEODJuyR4#symptoms [Pristupljeno: 01. rujna 2020.]
10. Pietrangelo, Ann. (2019.). Emergency Signs and Symptoms of Appendicitis. [Online] Dostupno na: <https://www.healthline.com/health/digestive-health/appendicitis-emergency-symptoms#1> [Pristupljeno: 01. rujna 2020.]
11. Ansari, P. (2020.) Appendicitis. [Online] Dostupno na: <https://www.msmanuals.com/professional/gastrointestinal-disorders/acute-abdomen-and-surgical-gastroenterology/appendicitis?query=appendicitis> [Pristupljeno: 02. rujna 2020.]

12. Alvarado A. A practical score for the early diagnosis of acute appendicitis. *Ann Emerg Med.* 1986;15(5): 557-64
13. Milotić, M., Miljas, L., Grbas. V., Grbas, H. Apendicitis u trudnoći. 2019;55(4): 346-349
14. Ilić, M. i sur. Upala crvuljka i graviditet. *Med Vjesn* 1990;22(4): 119-122
15. Hančević, J. i sur. (2005) ABC kirurške svakidašnjice. Zagreb: Medicinska naklada
16. Živković, R. (1998). Klinički gastroenterološki ultrazvuk. Zagreb: Nakladni zavod Globus

9. POPIS SLIKA

Slika 1. Prikaz crvuljka Izvor: https://www.britannica.com/science/appendectomy Pristupljeno: 31.08.2020.....	5
Slika 2. Prikaz zdravog i upaljenog crvuljka Izvor: https://www.news-medical.net/health/Appendicitis-in-Children.aspx Pristupljeno: 31.08.2020.	7
Slika 3. Simptomi akutnog apendicitisa Izvor: https://www.thestar.com.my/news/nation/2017/12/11/do-you-know-enough-about-appendicitis/ Pristupljeno: 31.08.2020.....	8
Slika 4. Alvarado sustav bodovanja Izvor: https://healthjade.net/alvarado-score/ Pristupljeno: 12.09.2020.....	11
Slika 5. Prikaz položaja crvuljka prema mjesecu trudnoće Izvor: https://www.emergencymedicinekenya.org/the-pregnant-peritonitis/ Pristupljeno: 12.09.2020.	17
Slika 6. Prikaz dijagnoza akutne upale crvuljka u razdoblju od 01.01.2010.- 07.09.2020. godine Izvor: Teodora Lolić	21
Slika 7. Prikaz dijagnoza akutne upale crvuljka - apendicitis (K35) prema spolu u razdoblju od 01.01.2010. - 07.09.2020. godine Izvor: Teodora Lolić.....	22
Slika 8. Prikaz dijagnoze akutne upale crvuljka - apendicitis (K35) prema starosnoj dobi u razdoblju od 01.01.2010. - 07.09.2020. godine Izvor: Teodora Lolić	22
Slika 9. Prikaz dijagnoze akutne upale crvuljka s generaliziranom upalom potrbušnice (K35.0) prema spolu u razdoblju od 01.01.2010.- 07.09.2020. godine, Izvor: Teodora Lolić.....	23

Slika 10. Prikaz dijagnoze akutne upale crvuljka s generaliziranom upalom potrbušnice (K35.0) prema starosnoj dobi u razdoblju od 01.01.2010. do 07.09.2020. godine Izvor: Teodora Lolić	23
Slika 11. Prikaz dijagnoze akutne upale crvuljka s apscesom potrbušnice (K35.1) prema spolu u razdoblju od 01.01.2010.-07.09.2020. godine Izvor: Teodora Lolić ..	24
Slika 12. Prikaz dijagnoze akutne upale rvuljka s apscesom potrbušnice (K35.1) prema starosnoj dobi u razdoblju od 01.01.2010. do 07.09.2020. godine Izvor: Teodora Lolić	24
Slika 13. Prikaz dijagnoze akutne upale crvuljka – nespecificirana (K35.9), prema spolu u razdoblju od 01.01.2010.- 07.09.2020. godine Izvor: Teodora Lolić	25
Slika 14. Prikaz dijagnoze akutne upale crvuljka, nespecificirane (K35.9) prema starosnoj dobi u razdoblju od 01.01.2010. do 07.09.2020. godine Izvor: Teodora Lolić.....	25
Slika 15. Prikaz odnosa vrsta operacija akutne upale crvuljka u razdoblju od 01.01.2010. do 07.09.2020. godine Izvor: Teodora Lolić	26
Slika 16. Prikaz prosječnih dana hospitalizacije nakon klasične i laparoskopske apendektomije u razdoblju od 01.01.2010. do 07.09.2020. godine Izvor: Teodora Lolić.....	26

10. POPIS TABLICA

Tablica 1 Karakteristični testovi i znakovi kod akutnog apendicitisa	10
--	----

11. SAŽETAK

Cilj istraživanja: Prikazati koliko je ispitanika u razdoblju od 01.01.2010. do 07.09.2020. godine liječeno pod dijagnozama akutne upale crvuljka (MKB-10 od K35 do K35.9), koji spol i koju životnu dob u većem postotku zahvaća akutni apendicitis, koja od operacija između klasične i laparoskopske operacije je više zastupljenija te koliko je potrebno prosječno dana hospitalizacije nakon klasične i nakon laparoskopske apendektomije.

Ispitanici i metode: U ovom istraživanju koristilo se retrospektivno istraživanje. Ispitanici koji su sudjelovali u istraživanju su sve osobe od 0 do 90 godina života koji su zaprimljeni hitnim prijemom i operirani u Općoj bolnici Pula u razdoblju od 01.01.2010. do 07.09.2020. godine pod dijagnozom akutne upale crvuljka (MKB-10 od K35 do K35.9). Podatci o broju pacijenata, spolu i njihovoj dobi, preuzeti su iz povijesti bolesti pacijenata i iz bolničkog informatičkog sustava (BIS).

Rezultati: Analizom istraživanja zaključuje se da se u razdoblju od 01.01.2010. do 07.09.2020. akutni apendicitis u najvećem broju javlja pod klasifikacijom nespecificirane akutne upale crvuljka (K35.9). U većem broju se javlja u muških osoba, te najčešće pogađa dob u razdoblju od 11 do 20 godina života. Zbog svoje kliničke slike i potrebnih intervencija spada u najčešća hitna stanja za koje je neophodan operativni zahvat, klasična ili laparoskopska apendektomija. Istraživanjem se pokazalo da je u većem broju zastupljena klasična apendektomija. Unatoč tome, iako nije u većem broju zastupljena, laparoskopska apendektomija pokazuje bolje rezultate u koje spadaju manji broj potrebnih dana hospitalizacije nakon zahvata, brži oporavak pacijenata i brži povratak svakodnevnim aktivnostima te veće zadovoljstvo pacijenata.

Zaključak: Akutni apendicitis hitno je medicinsko stanje. Ono zahtijeva brzo reagiranje liječnika primarne zdravstvene zaštite ili liječnika hitne medicine da, nakon što prepozna znakove i simptome bolesti uputi pacijenta u hitni bolnički prijem gdje će nakon pregleda i dijagnostike, ukoliko se potvrdi dijagnoza akutnog apendicitisa, kirurg operativnim zahvatom ukloniti crvuljak iz trbušne šupljine.

Ključne riječi: akutna upala crvuljka, apendektomija, dob, spol, hospitalizacija

12. SUMMARY

Aim of study: To show how many respondents are in period from 01.01.2010. to 07.09.2020. treated under the diagnosis of acute appendicitis (ICT-10 from K35 to K35.9), which sex and which age is in a higher percentage affected by acute appendicitis, which surgery between classical and laparoscopic surgery is prevailing and how many average days are needed after the surgery.

Patients and methods: In this study, retrospective study was used. Respondents who participated in the study were all persons from 0 to 90 years of age who came by urgent admission to the General Hospital in Pula and were treated and operated under the diagnosis of acute appendicitis (ICD-10 K35-K35.9) from 01.01.2010. to 07.09.2020. Data on the number of patients, sex and their age were taken from patient's disease history and from the hospital information system.

Results: The analysis of the research concludes that in the period from 01.01.2010. to 07.09.2020. acute appendicitis occurs mostly under the classification of unspecified acute appendicitis (K35.9). It occurs in large numbers in men and most affects the age in the period from 11 to 20 years of age. Due to its clinical picture and necessary interventions, it is one of the most common emergencies that require surgery, classical or laparoscopic appendectomy. Research has shown that classical appendectomy is more common. Nevertheless, although not widely represented, laparoscopic appendectomy shows better results, which include fewer days of hospitalization required after the procedure, faster recovery of patients and faster return to daily activities and greater patient satisfaction.

Conclusion: Acute appendicitis is an urgent medical condition. It requires a quick response from the primary care doctor or emergency doctor to refer the patient to an emergency room after recognizing signs and symptoms of the disease, where after examination and diagnosis, if the diagnosis of acute appendicitis is confirmed, the surgeon performs surgery to remove appendix vermiformis from abdominal cavity.

Key words: acute appendicitis, appendectomy, age, sex, hospitalization