

Uloge medicinske sestre u zbrinjavanju pacijenta s epistaksom

Gavranić, Angela

Undergraduate thesis / Završni rad

2021

Degree Grantor / Ustanova koja je dodijelila akademski / stručni stupanj: **University of Pula / Sveučilište Jurja Dobrile u Puli**

Permanent link / Trajna poveznica: <https://um.nsk.hr/um:nbn:hr:137:433565>

Rights / Prava: [In copyright](#) / [Zaštićeno autorskim pravom.](#)

Download date / Datum preuzimanja: **2024-08-29**



Repository / Repozitorij:

[Digital Repository Juraj Dobrila University of Pula](#)



Sveučilište Jurja Dobrile u Puli
Medicinski fakultet u Puli
Preddiplomski stručni studij Sestrinstva

ANGELA GAVRANIĆ

ULOGE MEDICINSKE SESTRE U ZBRINJAVANJU PACIJENTA S EPISTAKSOM

Završni rad

Pula, 2021. godine

Sveučilište Jurja Dobrile u Puli

Medicinski fakultet u Puli

Preddiplomski stručni studij Sestrinstva

ANGELA GAVRANIĆ

ULOGE MEDICINSKE SESTRE U ZBRINJAVANJU PACIJENTA S EPISTAKSOM

Završni rad

JMBAG: 0303084867 - redovni student

Studijski smjer: Preddiplomski stručni studij Sestrinstva

Predmet: Otorinolaringologija

Znanstveno područje: Biomedicina i zdravstvo

Znanstveno polje: Kliničke medicinske znanosti

Znanstvena grana: 36 - sestrinstvo

Mentor: Boris Grdinić, dr. med. spec. otorinolaringolog

Pula, 2021. godine



IZJAVA O AKADEMSKOJ ČESTITOSTI

Ja, dolje potpisana Angela Gavranić, kandidat za prvostupnicu sestrinstva ovime izjavljujem da je ovaj Završni rad rezultat isključivo mogega vlastitog rada, da se temelji na mojim istraživanjima te da se oslanja na objavljenu literaturu kao što to pokazuju korištene bilješke i bibliografija. Izjavljujem da niti jedan dio Završnog rada nije napisan na nedozvoljen način, odnosno da je prepisan iz kojega necitiranog rada, te da ikoji dio rada krši bilo čija autorska prava. Izjavljujem, također, da nijedan dio rada nije iskorišten za koji drugi rad pri bilo kojoj drugoj visokoškolskoj, znanstvenoj ili radnoj ustanovi.

Student
Angela Gavranić

U Puli, 2021. godine



IZJAVA o korištenju autorskog djela

Ja, Angela Gavranić dajem odobrenje Sveučilištu Jurja Dobrile u Puli, kao nositelju prava iskorištavanja, da moj završni rad pod nazivom "Uloge medicinske sestre u zbrinjavanju pacijenta s epistaksom" koristi na način da gore navedeno autorsko djelo, kao cjeloviti tekst trajno objavi u javnoj internetskoj bazi Sveučilišne knjižnice Sveučilišta Jurja Dobrile u Puli te kopira u javnu internetsku bazu završnih radova Nacionalne i sveučilišne knjižnice (stavljanje na raspolaganje javnosti), sve u skladu s Zakonom o autorskom pravu i drugim srodnim pravima i dobrom akademskom praksom, a radi promicanja otvorenoga, slobodnoga pristupa znanstvenim informacijama. Za korištenje autorskog djela na gore navedeni način ne potražujem naknadu.

U Puli, 2021. godine

Potpis
Angela Gavranić

ZAHVALE

Zahvaljujem svojem mentoru dr. Borisu Grdiniću, dr. med. spec. otorinolaringologu na prihvaćanju mentorstva, ukazanom znanju i savjetima pri pisanju ovog završnog rada. Također, zahvale Sveučilištu Jurja Dobrile u Puli te Općoj Bolnici Pula na svom pruženom znanju i vještinama kroz godine studija.

Zahvale mojoj obitelji i prijateljima na podršci prilikom obrazovanja te svim kolegama odjela Otorinolaringologije u Općoj Bolnici Pula koji su mi tijekom rada na odjelu ustupili maksimalno razumijevanje i podršku u svezi školovanja.

Na kraju, hvala svim kolegama za sve lijepe trenutke koje smo proživjeli tokom školovanja.

SADRŽAJ

1. UVOD.....	1
2. OBRADA TEME	3
2.1. ANATOMIJA NOSA.....	3
2.2. FIZIOLOGIJA NOSA	6
2.3. PATOFIZIOLOGIJA NOSA.....	7
2.4. ETIOLOGIJA EPISTAKSE.....	8
2.5. DIJAGNOSTIKA EPISTAKSE	12
2.6. LIJEČENJE EPISTAKSE.....	16
2.7. PREDNJA TAMPONADA	18
2.8. STRAŽNJA TAMPONADA PO BELLOCQU.....	21
2.9. ANGIOGRAFSKA EMBOLIZACIJA	23
2.10. ARTERIJSKO PODVEZIVANJE.....	25
2.11. PROGNOZA EPISTAKSE.....	27
2.12. SMJERNICE ZA EPISTAKSU	28
2.13. KOMPLIKACIJE EPISTAKSE	29
2.14. PREVENCIJA EPISTAKSE.....	30
2.15. ULOGE MEDICINSKE SESTRE U ZBRINJAVANJU PACIJENTA S EPISTAKSOM.....	31
2.16. PRVA POMOĆ KOD EPISTAKSE	33
2.17. EDUKACIJA PACIJENTA	34
2.18. DJELOVANJE ORALNIH ANTIKOAGULANSA NA POJAVU EPISTAKSE 35	
2.19. COVID – 19 I EPISTAKSA.....	36
3. ZAKLJUČAK.....	37
LITERATURA	38

POPIS SLIKA	39
POPIS KRATICA	40
SAŽETAK	41
SUMMARY	42

1. UVOD

Krvarenje iz nosa ili epistaksa česta je pojava koja potencijalno može ugroziti život bolesnika. Pojavljuje se iznenada, često noću i izaziva strah i paniku pacijenta i okoline (Padovan, 1987.).

Epistaksa ili krvarenje iz nosa je čest simptom raznih stanja. Rijetko je opasan po život, ali može izazvati značajnu zabrinutost, osobito među roditeljima male djece. Većina krvarenja iz nosa su dobroćudna, samoograničavajuća i spontana, ali neka se mogu ponavljati. Također se bilježe i mnogi neuobičajeni uzroci. Epistaksa se može podijeliti u dvije osnovne kategorije, prednja i stražnja krvarenja (Nguyen, 2020.).

Učestalost epistakse tijekom života opće populacije je 60%. Od onih koji imaju epistaksu, 10% u nekom trenutku zahtijeva liječničku intervenciju (Sowerby, 2021.).

Prava prevalencija epistakse nije poznata jer je većina epizoda samoograničena i stoga se ne prijavljuje. Kada je potrebna liječnička pomoć, to je obično zbog ponavljajućeg ili ozbiljnog krvarenja. Liječenje ovisi o kliničkoj slici, iskustvu liječnika i dostupnosti zdravstvene usluge (Nguyen, 2020.).

Epistaksa je uz faringitis, jedna od najčešćih hitnoća u otorinolaringologiji. Otprilike oko 1,6/10 000 pacijenata sa epistaksom zahtijevaju hospitalizaciju na odjelu. Ovisno o lokalizaciji krvarenja, otorinolaringolozi razlikuju prednje (90%) od stražnje (6-10%) epistakse. Općenito, stražnja epistaksa smatra se ozbiljnijom (Buchberger, 2018.).

Učestalost epistakse teško je odrediti jer se većina epizoda krvarenja spontano zaustavi i stoga se ne prijavljuje. Međutim, kada se pregleda više izvora, doživotna incidencija epistakse u općoj populaciji iznosi oko 60%, a manje od 10% traži liječničku pomoć. Raspodjela prema dobi je dvojak, s vrhuncima u male djece (2-10 godina) i starijih osoba (50-80 godina). Epistaksa je neuobičajena kod dojenčadi u odsutnosti koagulopatije ili nazalne patologije. Starija djeca i adolescenti također imaju rjeđu

učestalost. Treba uzeti u obzir i zlouporabu kokaina u adolescentnih pacijenata koja uzrokuje oštećenje nosne sluznice te krvarenje. Učestalost epistakse je veća kod muškaraca (58%) nego u žena (42%) (Nguyen, 2020.).

Nosnu sluznicu krvlju opskrbljuju ogranci karotidne arterije. Ogranak arterije koji je od važnosti za područje nosa jest oftalmična arterija. Ta se arterija nakon što prođe kroz optički kanal grana na prednju i stražnju etmoidalnu arteriju koje zatim opskrbljuju nosni septum, etmoidne celule te lateralnu nosnu stijenku (Katić, 2009.).

Krvarenje u nosu može imati arterijsko i kapilarno porijeklo. Ukoliko je krvarenje kapilarno ono najčešće nastupa iz Kiesselbachovog snopa dok je arterijsko uzrokovano najčešće rupturom krvne žile (Padovan, 1987.).

2. OBRADA TEME

2.1. ANATOMIJA NOSA

Nos je početni dio dišnog puta, a njegov skelet je građen od nekoliko kostiju glave. Dijeli se na vanjski i unutrašnji dio (Poljak, 1981.).

Vanjski nos ima oblik nepravilne piramide, a njegov vrh graniči s čelom. Na bazi piramide su dva otvora, odnosno nosnice. Nosnice su odijeljene vertikalno položenom kolumelom koja spaja gornju usnicu s nosnim vrškom. Dio nosne piramide između korijena i vrška naziva se dorsum nasi. Lateralne plohe nosne piramide postepeno se proširuju od korijena prema bazi. Proksimalni dijelovi su nepomični, a distalni pomični. Treća ploha nosne piramide je zamišljena ravnina u šupljini nosa. Osnova nosne piramide su koštani i hrskavični dijelovi. Koštani skelet čine: nosne kosti, processus nasalis maxillae, a dopunjuje ga i processus nasalis ossis frontalis (Poljak, 1981.).

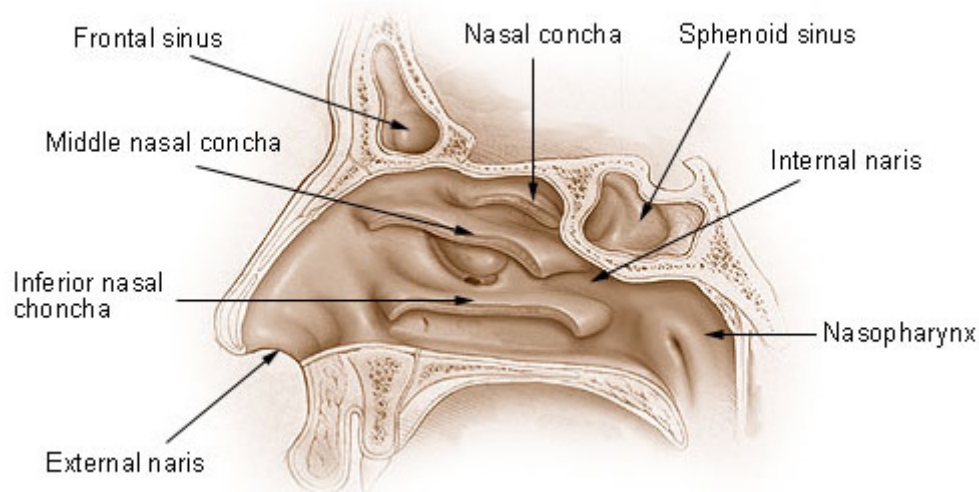
Unutrašnji nos se sastoji od dvije paralelne, nepravilne cijevi međusobno odijeljene nosnim septumom. Počinju nosnicama i u epifarinksu završavaju okruglastim otvorima koji se nazivaju choanae. Dijelimo ih na vanjski dio, predvorje nosa (vestibulum nasi) i unutrašnji dio (cavum nasi). Granica između vestibuluma i kavuma je područje nosne valvule koje ima oblik trokuta. Ograničeno je lateralno hrskavicom i medijalno nosnim septumom te distalno izbočenjem dna nosne šupljine koje je uzrokovano tankim koštanim rubom aperture piriformis (Poljak, 1981.).

Nosnu valvulu čine nosni septum, donji rub triangularne i gornji rub alarne hrskavice. Fibrozne veze među tim dijelovima omogućuju pokretljivost nosne šupljine i regulaciju respiracije. Nosna šupljina je oblika nepravilne četverostrane prizme, a sastoji se od dna, krova, lateralne i medijalne stijenke. Dno nosne šupljine je meki dio tvrdog nepca koji formiraju palatinalni nastavak maksile i horizontalni nastavak nepčane kosti. One odjeljuju nosnu od usne šupljine. Krov nosne šupljine dijeli se na tri dijela. Taj dio izložen je vanjskim traumama, a posljedice su deformiteti nosa. Horizontalni dio krova odjeljuje nosnu šupljinu od lubanjske jame gdje je pričvršćena dura mater koja se lako

ozlijedi pri frakturi. Lateralna stijenka nosa graniči s maksilarnim sinusom, etmoidnim ćelijama i orbitom (Poljak, 1981.).

Medijalna stijenka nosa je nosni septum koji se dijeli na membranski, hrskavični i koštani dio. On povećava respiracijsku površinu nosne šupljine i podupire nosnu piramidu. Membranski dio septuma je pomičan, a nalazi se u području nosnog vestibuluma. Najveći dio vaskularizacije nosnih šupljina odvija se preko ogranaka arterija karotis eksterne: arteria facialis i arteria maxillaris (Poljak, 1981.).

Nose and Nasal Cavities



Slika 1. Anatomski prikaz nosa (preuzeto <https://training.seer.cancer.gov/anatomy/respiratory/passages/nose.html> 16.08.2021.)

"Sluznica nosa bogato je vaskularizirana preko vanjske i unutarnje karotide, uz opširan sustav anastomoza. Poznavanje anatomije i vaskularizacije nosa važno je prilikom zaustavljanja krvarenja. Vanjska karotida opskrbljuje nos putem jednog od svojih ogranaka, sfenopalatine arterije koja u nosnu šupljinu ulazi kroz sfenopalatini otvor iza stražnjeg pola srednje nosne školjke. Ogranci unutarnje karotide su prednje i stražnje etmoidalne arterije koje u nosnu šupljinu dolaze kroz etmoidalni krov" (Braut i sur., 2018.)

Nos ima bogatu vaskularnu opskrbu, uz značajan doprinos unutarnje karotidne arterije i vanjske karotidne arterije. Vanjska karotidna arterija opskrbljuje krvlju nos kroz

facijalnu i unutarnju maksilarnu arteriju. Gornja labijalna arterija jedna je od krajnjih grana facijalne arterije. Ova arterija naknadno doprinosi opskrbi krvlju prednjeg nosnog dna i prednjeg septuma kroz septalnu granu. Unutarnja maksilarna arterija ulazi u pterigomaksilarnu jamu i dijeli se na 6 grana: stražnju gornju alveolarnu, silaznu palatinalnu, infraorbitalnu, sfenopalatinalnu, pterigoidnog kanala i ždrijelnu. Silazna nepčana arterija spušta se kroz veći nepčani kanal i opskrbljuje bočnu nosnu stijenku. Prolazi zatim pod sluznicom tvrdog nepca horizontalno do incizivnog otvora kako bi opskrbila krvlju prednji septum. Sfenopalatinalna arterija ulazi u nos u blizini stražnjeg pričvršćenja srednje nosne školjke kako bi opskrbila bočnu nosnu stijenku. Također daje granu za opskrbu septuma. Unutarnja karotidna arterija doprinosi nazalnoj vaskularnosti kroz oftalmičku arteriju. Ova arterija ulazi u koštanu orbitu preko gornje orbitalne pukotine i dijeli se na nekoliko grana. Stražnja etmoidna arterija izlazi iz orbite kroz stražnji etmoidni otvor, smješten 2-9 mm ispred optičkog kanala. Veća, prednja etmoidna arterija napušta orbitu kroz prednji etmoidni otvor. Prednja i stražnja etmoidna arterija prelaze etmoidni krov kako bi ušle u prednju lubanjsku jamu, a zatim se spustile u krov nosa. Ovdje se dijele na bočne i septalne grane za opskrbu bočne nosne stijenke i septuma. Kiesselbachov pleksus, ili Littleovo područje je mreža anastomoza krvnih žila koja se nalazi na prednjoj hrskavičnoj pregradi. Dobiva krv iz unutarnje i vanjske karotide. Mnoge arterije koje opskrbljuju septum imaju anastomotske veze na ovom mjestu (Nguyen, 2020.).

2.2. FIZIOLOGIJA NOSA

Nos ima ulogu čišćenja, zagrijavanja i vlaženja udahnutog zraka, respiracijsku, olfaktornu, refleksivnu i fonacijsku funkciju (Poljak, 1981.).

Jedna od primarnih funkcija nosa je zagrijati i ovlažiti zrak. Stoga je nos obilno opskrbljen krvlju koja proizlazi iz unutarnje i vanjske karotidne arterije. Epistaksa se normalno klasificira u prednju ili stražnju, ali se može klasificirati i kao gornja ili donja ovisno o opskrbi karotidnih arterija krvlju. Općenito govoreći, unutarnja karotida (preko etmoidne arterije) opskrbljuje regiju iznad srednje školjke dok su preostala područja opskrbljena granama vanjske karotidne arterije. To uključuje sfenopalatinsku arteriju, koja opskrbljuje veći dio septuma i nosnih školjki na lateralnom zidu. Odnosi između unutarnje i vanjske karotidne arterije variraju u položaju. Tu je i prijelaz između desnog i lijevog arterijskog sustava, što može dovesti do perzistirajućeg krvarenja iz nosa unatoč jednostranoj arterijskoj vezi. Prednja krvarenja odgovorna su za oko 80% epistaksa. Javljaju se kod anastomoze, odnosno, Kiesselbachovog pleksusa, koji se nalazi na donjem dijelu prednjeg septuma. Stražnje krvarenje proizlazi prvenstveno iz stražnjeg septuma nosne arterije (grana sfenopalatidne arterije), koji čini dio Woodruffovog pleksusa (Pope, 2004.).

2.3. PATOFIZIOLOGIJA NOSA

Kada se govori o patofiziologiji epistakse posebno je značajno područje sluznice gdje anastomoziraju ogranci vanjske i unutarnje karotidne arterije. To je područje dodatno sklono oštećenjima s obzirom da krvnim žilama nedostaju elementi kontrakcije. Nosna vaskularizacija je opskrbljena mrežom krvnih žila koje su smještene ispod subepitelijalnih kapilara. Najrazvijenije krvne žile su u području donje nosne školjke i prednjeg dijela septuma koje reguliraju nosni otpor, modificiraju površine nosne sluznice te filtriraju zrak u nosu. Submukoza nosnog epitela također sadrži mrežu krvnih žila koje griju i vlaže izdahnuti zrak (Katić, 2009.).

Krvarenje se najčešće javlja kada je sluznica oštećena, a krvne žile koje su izložene oštećenju rupturiraju. Više od 90% krvarenja proizlazi iz Littleovog područja, gdje se na septumu stvara Kiesselbachov pleksus. Kiesselbachov pleksus je mjesto gdje se spajaju prednje i stražnje etmoidne arterije, sfenopalatina i grane unutarnjih maksilarnih arterija. Ova kapilarna ili venska krvarenja uzrokuju stalno curenje krvi. Prednje krvarenje može nastati i ispred donje nosne školjke. Stražnja krvarenja nastaju dublje u nosnoj šupljini, obično su obilnija i često su arterijskog podrijetla (npr. Iz grana sfenopalatinske arterije u stražnjoj nosnoj šupljini ili nazofarinksa). Stražnje krvarenje predstavlja veći rizik za ugrožavanje dišnih putova, aspiracije krvi i veće poteškoće u zaustavljanju krvarenja (Nguyen, 2020.).

2.4. ETIOLOGIJA EPISTAKSE

Krvarenje iz nosa mogu uzrokovati mnoga patološka stanja. Uzroci mogu biti vanjski ili unutrašnji. Vanjski uzroci jesu posljedica traume nosa, dok unutrašnji mogu biti opći ili lokalni. Uzroci epistakse mogu se podijeliti na lokalne uzroke (npr. traumu, iritaciju sluznice, abnormalnosti septuma, upalne bolesti, tumore), sistemske uzroke (npr. krvne diskrazije, arteriosklerozu, nasljednu hemoragijsku telangiektaziju) i idiopatske uzroke. Lokalna trauma najčešći je uzrok, slijedi trauma lica, strana tijela u nosu, infekcije nosa ili sinusa te dugotrajno udisanje suhog zraka. Djeca obično dobiju epistaksu zbog lokalne iritacije ili nedavne infekcije gornjih dišnih putova. (Mladina, 2008.).

Važan čimbenik koji doprinosi krvarenju, osim istaknute vaskularnosti, je da krvne žile unutar nosne sluznice teku površno i stoga su dodatno izložene oštećenju. U većini slučajeva sluznica je osjetljiva, a stijenke su krvnih žila tanke što dovodi do krvarenja. Zbog toga može doći do spontanog pucanja krvnih žila, primjerice tijekom ekstremnog naprezanja pri dizanju utega. Rjeđe se sumnja na postojanje patološkog procesa, no važno je isključiti neoplazmu kao uzrok neobjašnjivih ponavljajućih jednostranih epistaksa (Pope, 2004.).

Lokalni uzroci mogu uključivati spontano krvarenje koje potječe iz Kiesselbachova lokusa na prednjem i donjem dijelu nosnog septuma. Na oštećenje tog područja mogu utjecati svi podražaji kapilara kao što su kihanje, suhoća sluznice, mehaničko grebanje i slično. Ostali uzroci mogu biti mehaničke traume koje dovode do pucanja sluznice, strana tijela u nosu, jatrogena krvarenja, polipi, infekcije te neoplazme nosne šupljine i epifarinksa (Katić, 2009.).

Traumatska krvarenja iz nosa nastaju puknućem krvne žile zbog prevelike napetosti, iskrivljenosti nosnog skeleta ili frakture nosne kosti. Uslijed traume dolazi do ruptуре krvne žile što posljedično dovodi do krvarenja iz nosa. Zato je anamnestički važan podatak o prethodnoj traumi lubanje (Padovan, 1987.).

Opći uzroci krvarenja nešto su složeniji. U opće uzroke spada arterijska hipertenzija te

ateroskleroza koja često nastaju jednostrano na mjestu oštećene krvne žile. Jedna od nasljednih bolesti koja kao posljedicu može imati krvarenje iz nosa jest Osler - Weber-Renduova bolest. U takvih bolesnika krvarenje nastupa u napadajima, najčešće u proljeće i jesen (Padovan, 1987.).

Zatim su tu hematološke bolesti poput hemofilije, leukemije i multipli mijelomi. Ponekad na epistaksu djeluju lijekovi koje pacijent uzima kao što su nesterodini antiinflamatorni lijekovi, antikoagulansi (Martefarin, Eliquis) te citostatici. Skupina ljudi koja pati od deficita vitamina C koji djeluje na osjetljivost krvnih žila i vitamina K koji je faktor zgrušavanja također može češće oboljeti od epistakse (Katić, 2009.).

Pacijenti koji obolijevaju od bolesti srca i krvnih žila kao i bubrežni hipertoničari češće obolijevaju od snažnijih arterijskih krvarenja. Uglavnom su jednostrana, a nastaju tako što jedna od ogranaka sfenopalatinalne arterije rupturira. Problematika ovog krvarenja jest što se teško lokalizira, a javlja se najčešće noću. Ovakvi pacijenti zahtijevaju višestruko mjerenje arterijskog krvnog tlaka (Padovan, 1987.).

U retrospektivnoj kohortnoj studiji od 2405 pacijenata s epistaksom, Purkey i suradnici koristili su multivarijantnu analizu kako bi identificirali niz čimbenika rizika za krvarenje iz nosa. Utvrđeno je da se vjerojatnost epistakse povećava u bolesnika s alergijskim rinitisom, kroničnim sinusitisom, hipertenzijom, hematološkim malignitetom, koagulopatijom ili nasljednom hemoragijskom telangiektazijom. Također su ustanovili da je krvarenje iz nosa povezano sa starijom dobi i hladnijim vremenom. Slično, njemačko istraživanje, koju su proveli Seidel i suradnici, došlo je do zaključka da je stopa pacijenata koji su prvi put imali epistaksu u otorinolaringološkoj praksi bila najmanja ljeti, s tim da se stopa učestalosti povećavala na jesen i zimu te dosegla vrhunac u veljači, ožujku i travnju (Nguyen, 2020.).

- Trauma

Samoinducirana trauma uzrokovana manipulacijom nosne sluznice može uzrokovati ulceraciju prednjeg septuma i krvarenje. Ovo se često opaža kod male djece. Postavljanje nazogastričke ili nazotrahealne cijevi može izazvati lokalnu traumu i

epistaksu. Akutna trauma lica i nosa često dovodi do epistakse. Ako je krvarenje uzrokovano manjom razderotinom sluznice, obično je ograničeno. Međutim, opsežne traume lica mogu rezultirati teškim krvarenjem koje zahtijeva tamponiranje nosa. U ovih pacijenata odgođena epistaksa može signalizirati prisutnost traumatske aneurizme. Pacijente na operaciji nosa treba upozoriti na mogućnost epistakse. Kao i kod traume nosa, krvarenje može varirati od manjeg (zbog razderotine sluznice) do teškog (zbog presjeka velike žile) (Nguyen, 2020.).

- Klimatski uvjeti

Nizak postotak vlage u zraku može uzrokovati iritaciju sluznice. Epistaksa je zastupljenija u područjima sa suhom klimom i tijekom hladnog vremena zbog odvlaživanja nosne sluznice sustavima grijanja kuće.

- Lijekovi

Lokalni nazalni lijekovi kao što su antihistaminici i kortikosteroidi mogu izazvati iritaciju sluznice. Posebno ako se primjenjuju izravno na nosni septum umjesto na bočne stijenke, mogu uzrokovati blagu epistaksu. Krvarenje mogu potencirati lijekovi poput nesteroidnih protuupalnih lijekova te antikoagulansa.

- Anomalije septuma

Deformacije septuma i kruste mogu poremetiti normalni nosni protok zraka, što dovodi do suhoće i epistakse. Na rubovima septalnih perforacija često se nalazi krusta i uobičajeni su izvori epistaksa.

- Upalni procesi

Bakterijski, virusni i alergijski rinosinusitis uzrokuje upalu sluznice i može dovesti do epistakse. Krvarenje je u tim slučajevima obično manje i često se očituje kao krvavi iscjedak iz nosa.

- Ostali mogući uzroci

Granulomatozne bolesti, poput sarkoidoze, Wegenerove granulomatoze, tuberkuloze, sifilisa i rinoskleroma, često dovode do stvaranja krusti i suhe sluznice, a mogu biti i uzrok ponavljajućih epistaksi.

- Hipertenzija

Odnos između hipertenzije i epistakse često se pogrešno povezuje. Pacijenti s epistaksom često imaju povišeni krvni tlak. Epistaksa je češća kod hipertenzivnih pacijenata zbog oslabljenja krvnih žila kao komplikacija dugotrajne bolesti. Međutim, hipertenzija je rijetko izravni uzrok epistakse. Epistaksa može uzrokovati osjećaj anksioznosti te tako i povišenje arterijskog krvnog tlaka. Terapija bi se stoga trebala usredotočiti na kontroliranje krvarenja i smanjenje anksioznosti kao primarnog sredstva za smanjenje krvnog tlaka. Provedena istraživanja potvrđuju veću prevalenciju epistakse u bolesnika s hipertenzijom. Utvrđeno je da je krvarenje bilo jače u hipertenzivnih pacijenata, a pacijenti čiji je sistolički krvni tlak bio veći u trenutku krvarenja imali su potrebu za tamponiranjem nosa spužvicama, balonima ili kauterizacijom.

- Tumorski procesi

Dobročudni i zloćudni tumori mogu se manifestirati s epistaksom. Oboljeli pacijenti mogu također imati znakove i simptome začepljenja nosa i rinosinitisa, često jednostrane. Intranazalni rabdomiosarkom, iako rijedak, često počinje u nosnom, orbitalnom ili sinusnom području kod djece. Juvenilni nazalni angiofibrom kod adolescenata može izazvati jako krvarenje iz nosa kao početni simptom.

- Koagulopatije

Kod osoba s pozitivnom obiteljskom anamnezom treba posumnjati na kongenitalne koagulopatije. Osoba uslijed manje traume ili operacije lako razvije hematome te ima

produljeno vrijeme krvarenja. Primjeri kongenitalnih poremećaja krvarenja uključuju hemofiliju i von Willebrandovu bolest. Stečene koagulopatije mogu biti primarne (zbog bolesti) ili sekundarne (zbog njihovog liječenja). Među češćim stečenim koagulopatijama su trombocitopenija i bolest jetre s posljedičnim smanjenjem faktora koagulacije. Čak i u odsutnosti bolesti jetre, alkoholizam je također povezan s koagulopatijom i epistaksom.

- Vaskularne promjene

Arteriosklerotična vaskularna bolest smatra se razlogom veće prevalencije epistaksa kod starijih osoba. Nasljedna hemoragična telangiektazija (Osler-Weber-Renduov sindrom) je autosomno dominantna bolest povezana s ponavljajućim krvarenjem iz vaskularnih anomalija. Stanje može utjecati na krvne žile u rasponu od kapilara do arterija, što dovodi do stvaranja telangiektazija i arteriovenskih malformacija. Patološki pregled ovih lezija otkriva nedostatak elastičnog ili mišićnog tkiva u stijenci žile. Kao rezultat toga, krvarenje se može lako pojaviti zbog manje traume i ne prestaje spontano. Mogu biti zahvaćeni različiti organski sustavi poput respiratornog, gastrointestinalnog i genitourinarnog sustava. Epistaksa kod ovih osoba je različite težine, ali se gotovo univerzalno ponavlja. Druge vaskularne abnormalnosti koje predisponiraju epistaksu uključuju vaskularne neoplazme, aneurizme i endometriozu.

- Migrena

Djeca s migrenskim glavoboljama imaju veću učestalost ponavljajućih epistaksa. Kiesselbachov pleksus, koji je dio trigeminovaskularnog sustava, uključen je u patogenezu migrene.

2.5. DIJAGNOSTIKA EPISTAKSE

"Krvarenje najčešće nastane naglo, obično iz jedne nosnice, a može biti oskudno sa spontanom prestankom ili obilno, te je potrebna intervencija. Prilikom dolaska u hitnu službu i bolesnik i pratnja su jako uznemireni, pa treba najprije umiriti i bolesnika i


pratnju. Potrebno je uzeti anamnezu da se utvrdi uzrok epistakse s posebnim osvrtom na lijekove koje bolesnik uzima, a mogu poremetiti zgrušavanje ili poticati krvarenje. Zatim treba izmjeriti krvni tlak, učiniti osnovne laboratorijske nalaze (KKS, CRP), kako bi se utvrdio gubitak krvi, te po indikaciji učiniti koagulogram (PV, INR, APTV). U sklopu pregleda treba napraviti detaljnu rinoskopiju, orofaringoskopiju i endoskopiju, kako bi se utvrdilo mjesto krvarenja i postoji li postnazalno slijevanje. Potom je potrebno učiniti toaletu nosne šupljine, te anestetizirati i anemizirati sluznicu." (Gregorić, 2020.)

Izravna vizualizacija s dobrim usmjerenim izvorom svjetlosti, nazalnim spekulomom i nazalnom aspiracijom prvi je korak u pregledu pacijenta. Za procjenu kirurške anatomije, utvrđivanje prisutnosti i opsega rinosinuitisa, stranih tijela ili neoplazmi liječnik može indicirati skeniranje kompjuteriziranom tomografijom (CT), magnetskom rezonancom (MR) ili oboje. Nazofaringoskopija se također može provesti ako je sumnja na tumor uzrok krvarenja. Rijetko se indicira RTG sinusa te angiografija (Nguyen, 2020.).

Ako je u anamnezi prisutno dugotrajno obilno krvarenje, liječnik ordinira uzorkovanje krvne slike i hematokrita te krvne grupe i križno podudaranje. Ako se radi o ponavljajućoj epistaksi, trombocitopeniji ili tumorskoj bolesti, treba učiniti kompletnu i diferencijalnu krvnu sliku. Vrijeme krvarenja je test probira ako postoji sumnja na poremećaj krvarenja. Ako pacijent uzima varfarin ili se sumnja na bolest jetre potrebno je učiniti INR/protrombinsko vrijeme i po potrebi aktivirano parcijalno trombotičko vrijeme. U sklopu obrade recidivirajuće epistakse, preporučeno je učiniti jetrene probe radi isključivanja bolesti jetre. (Braut i sur, 2018.)

Pri uzimanju anamneze postavljaju se konkretna pitanja o ozbiljnosti, učestalosti, i trajanju krvarenja iz nosa. Utvrđuje se nastaje li krvarenje nakon tjele vježbe, tijekom sna ili je povezano s migrenom. Pacijenta se pita jeli imao hematemezu ili melenu zbog gutanja krvi. Zatim nas zanima koje metode pacijent koristi za zaustavljanje krvarenja ukoliko su epistakse učestale. S obzirom da se krvarenje iz nosa javlja najčešće spontano, dobra anamneza je ključna u odabiru odgovarajućih intervencija. Ukoliko je na pregled došlo dijete medicinska sestra asistira liječniku prilikom pregleda kako bi

se ustanovila prisutnost potencijalnog stranog tijela u nosu. Kod stranog tijela u nosu krvarenje može biti manje, a popraćeno je gnojnim iscjetkom. Jednostrani iscjedak iz nosa ukazuje na prisutnost stranog tijela. Strana tijela mogu rezultirati lokalnom iritacijom i uzrokovati kemijsku opeklinu koja dovodi do lokalne nekroze tkiva. Osim prikupljanja podataka o samom krvarenju, uzima se opća medicinska povijest bolesti, podatci o uzimanju lijekova te navike pušenja i konzumacije alkohola. Potrebno je saznati boluje li pacijent ili netko u obitelji od hipertenzije, jetrenih ili hematoloških bolesti. Korištenje lijekova, osobito aspirina, nesteroidnih protuupalnih lijekova, varfarina, heparina, tiklopidina i dipiridamola treba dokumentirati, jer oni ne samo da predisponiraju epistaksu, već otežavaju liječenje. Za fizikalni pregled medicinska sestra sprema potreban pribor: odgovarajući izvor svjetla, aspirater te pribor za tamponadu i kauterizaciju. Ukoliko krvarenje nije obilno te vrijeme to dopušta, pristupa se lokalnoj anesteziji kako bi pacijentu bilo udobno te kako bi surađivao u pregledu i učinkovitijem liječenju. Pacijent najprije ispuše nos kako bi se uklonili vidljivi ugrušci te omogućio temeljit pregled nosne šupljine. Primjena vazokonstriktora (npr. 0,5% oksimetazolina ili 1% efedrina) prije pregleda može smanjiti krvarenje i pomoći u utvrđivanju točnog mjesta krvarenja. Lokalni anestetik (npr. 10% otopina lidokaina) smanjuje bol povezanu s pregledom i nazalnom tamponadom. Ostatak krvi se zatim aspirira kako bi se omogućio temeljit pregled. Širenjem nosnica nosnim spekulom liječnik traži izvor krvarenja te mjesto koje se može kauterizirati. Ako se prednji izvor krvarenja ne može vizualizirati ili ako se krv slijeva u ždrijelo, krvarenje može biti stražnje. Masivna epistaksa može se zamijeniti s hemoptizom ili hematemezom. Krv koja kapa iz stražnjeg nazofarinksa potvrđuje nosni izvor. Otprilike 90% krvarenja iz nosa može se vizualizirati u prednjem dijelu nosne šupljine. Fiberoptička endoskopija može se izvesti fleksibilnim ili (po mogućnosti) rigidnim endoskopom za pregled cijele nosne šupljine, uključujući i nazofarinks. Rigidni endoskop je poželjan zbog svoje vrhunske optike (Nguyen, 2020.).



Slika 2. Nosni spekulum (preuzeto: <https://www.amazon.ca/Grafco-2805-Vienna-Nasal-Speculum/dp/B000FSIX7E> 2.10.2021.)



Slika 3. Fiberendoskop (preuzeto: <https://www.intllighttech.com/applications/endoscopic-fiber-optic-testing> 2.10.2021.)

2.6. LIJEČENJE EPISTAKSE

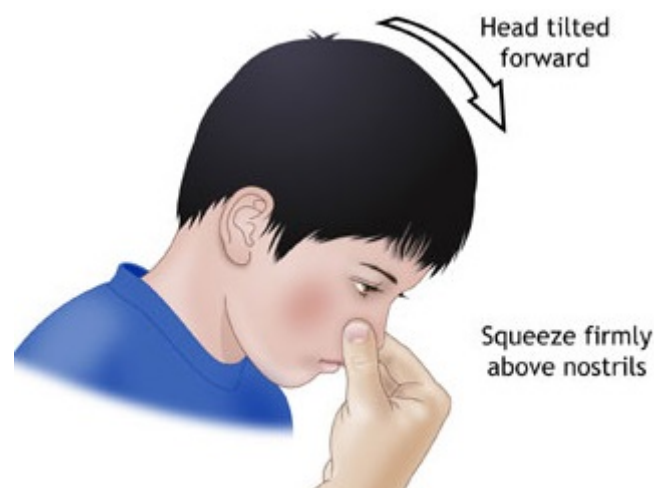Prvi pristup pacijentu naglašava potrebu za njegovim umirivanjem i postavljanjem u određeni položaj. Pacijent mora biti u sjedećem položaju s glavom nagnutom prema naprijed uz pritisak nosa deset minuta. Na vrat pacijenta postavljaju se hladne obloge. Najprije se uklanjaju svi vidljivi ugrušci te se lokalizira mjesto krvarenja. Krvarenje se zaustavlja pritiskom na nosna krila, elektrokauterizacijom te postavljanjem prednje ili stražnje tamponade. Prednja tamponada se primjenjuje kada je krvarenje difuzno i ne uspijeva se zaustaviti mehaničkim pritiskom ili spontano ne prestaje. Pri prednjoj tamponadi gazom, slojevi gaze se slažu od dna prema vrhu nosnog kavuma. Tamponi se vade nakon 4 dana. Ukoliko krvarenje ne prestaje i nakon postavljanja prednje tamponade ili ako je pregledom uočeno krvarenje koje proizlazi iz stražnje nosne šupljine postavlja stražnja tamponada. Tamponi se vade što prije s obzirom da zatvaraju tubarno ušće, a uz tamponadu se propisuju antibiotici. U rjeđim slučajevima zaustavljanju krvarenja se pristupa kirurški, kao što je ligiranje arterija ili embolizacija ogranaka arterije (Katić, 2009.).

"Prilikom uzimanja anamnestičkih podataka, potrebno je bolesnika pitati o trajanju, ponavljanju epizoda krvarenja te eventualnim epizodama povraćanja krvi, radi ispravne procjene izgubljene količine krvi. Prvi sljedeći korak u obradi je mjerenje krvnog tlaka te, po potrebi, njegovo smanjivanje sublingvalnom primjenom antihipertenziva" (Braut i sur, 2018.).

U većine pacijenata s epistaksom krvarenje se može zaustaviti kauterizacijom ili tamponadom nosa no nekada je potrebno oboje. Za one koji imaju ponavljajuća ili teška krvarenja kod kojih medicinska terapija nije uspješna, dostupne su različite kirurške metode zaustavljanja krvarenja. Nakon operacije ili embolizacije, pacijente treba promatrati radi otkrivanja komplikacija ili znakova ponovnog krvarenja (Nguyen, 2020.).

U pogledu medikamentoznog liječenja epistakse potrebna je odgovarajuća kontrola boli u bolesnika s nosnom tamponadom, osobito u onih sa stražnjom tamponadom, analgetskom terapijom. Primjenjuju se peroralni i lokalni antibiotici za sprječavanje

rinosinusitisa i sindroma toksičnog šoka te se u konzultaciji s transfuziologom ukida uzimanje aspirina i drugih nesteroidnih protuupalnih lijekova koji mogu potaknuti krvarenje. Lijekovi za kontrolu temeljnih medicinskih problema (npr. hipertenzija, nedostatak vitamina K) dodaju se u dogovoru s drugim liječnicima specijalistima. Mogu se primjenjivati lokalni vazokonstriktori koji djeluju na alfa-adrenergičke receptore u sluznici nosa, uzrokujući sužavanje krvnih žila. Oksimetazolin 0,5% se primjenjuje izravno na sluznicu, gdje stimulira alfa-adrenergičke receptore i uzrokuje vazokonstrikciju. On se može koristiti u kombinaciji s 10% lidokainom kako bi se osigurala učinkovita nazalna anestezija i vazokonstrikcija. Kada se anestetici koriste istodobno s vazokonstriktorima, njihov anestetički učinak se produljuje, a prag boli povećava. Otopina 4% lidokaina (ksilokain) smanjuje propusnost za natrijeve ione u neuronskim membranama. To rezultira inhibicijom depolarizacije, blokirajući prijenos živčanih impulsa. U sprječavanju lokalne infekcije i lokalne hidratacije primjenjuju se antibiotske masti poput 2% Mupironcina ili Tobramicina (Nguyen, 2020.).



Slika 4. Metoda zaustavljanja krvarenja (preuzeto: https://albertscience.com/journals/article_detail/70 2.10.2021.)

2.7. PREDNJA TAMPONADA

Tampon se u nos stavlja od nosnog poda prema korijenu, a na kraju se tampon fiksira flasterom ispod nosa preko nosnih krila. Flaster služi kao dodatni fiksator kako tampon ne bi ispao prilikom kihanja. Kihanje češće nastaje kao rezultat na neki medikament, npr. Jodoform gaze zbog lokalne iritacije nosne sluznice. Nakon prednje tamponade krvarenje će stati ukoliko je izvor krvarenja u prve dvije trećine nosa te uz spuštanje visokog krvnog tlaka medikamentoznim liječenjem. Iz tog razloga epistaksa spada i u područje interne medicine. Nakon učinjene prednje tamponade špatulom i svjetlom se pregleda stražnja faringealna stijenka kako bi se utvrdilo curi li svježa krv iz nosa u ždrijelo. Neposredno nakon zaustavljanja krvarenja u ispljuvku se može naći ostataka krvi, no to ne smije biti svježa krv. Kada pacijentu kažemo da pljune, ne smije hraktati nego mirno ispljunuti slinu kako ne bi došlo do hiperemije tamponiranog područja. Ukoliko pacijent ne zahtjeva hospitalizaciju ili dulju opservaciju, ostaje u čekaonici najmanje pola sata kako bi vidjeli učinkovitost tamponiranja i eventualno ponovno krvarenje. Ukoliko pacijenta otpuštamo na kućnu skrb potrebno ga je uputiti da će mimo tampona curiti određena količina nosnog sekreta, no da to ne označava ponovno krvarenje već da je to reakcija nosne sluznice na strano tijelo, odnosno tampon. Također ga trebamo uputiti da je siguran znak ponovnog krvarenja pojava svježe krvi u pljuvački (Mladina, 2008.).

Pribor potreban za tamponadu:

- Bubrežnjak
- Zaštitna kompres
- Zaštitne naočale, mantil, kapa, rukavice, kirurška maska
- Čeono svjetlo
- Nosni spekulum
- Pean
- Korcanga
- Tampon (Jodoform, Merocell, Foley kateter..)
- Lokalni anestetik
- Škare

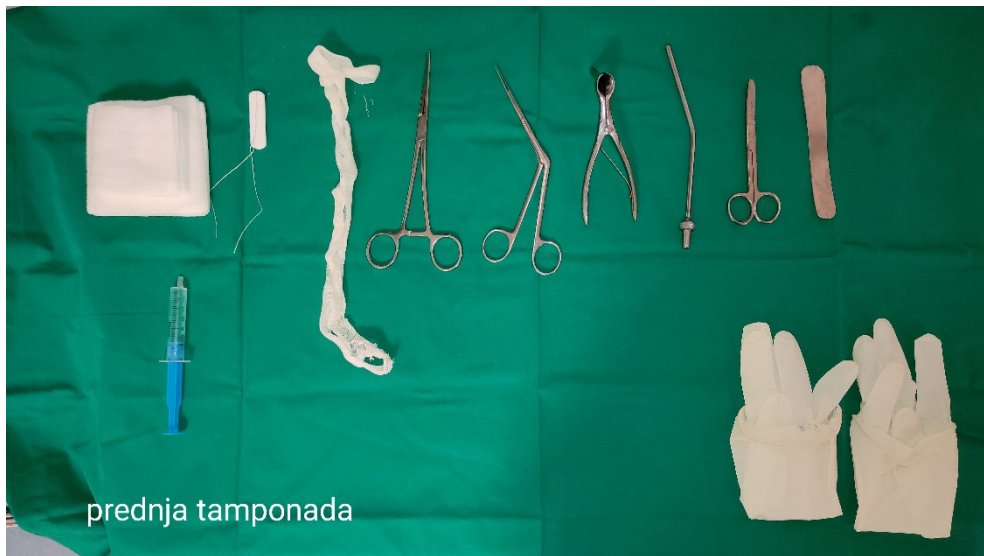- Flaster

Tampon ostaje u nosu minimalno tri dana. Potrebno je određeno vrijeme kako bi se oko tampona stvorila količina sluzi koja će omogućiti jednostavno vađenje tampona. Ukoliko je tampon priljepljen uz sluznicu, vađenje se odgađa (Mladina, 2008.).

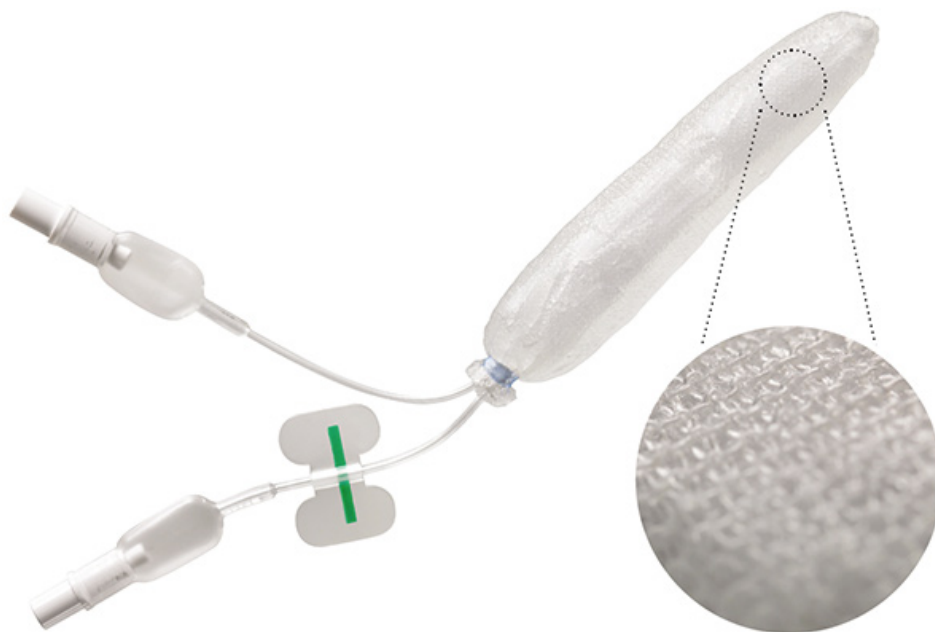
Tamponiranje nosa se pokušava kompenzirati anemizacijom nosne sluznice vazokonstriktivnim sredstvima te uvođenjem pacijenta u opću anesteziju gdje se endoskopski pronalazi izvor krvarenja te se kauterizira i provodi hemostaza posebnim kvačicama. Nakon ovakvog zaustavljanja krvarenja pacijent ne nosi tampone već u nos uštrcava vazokonstriktivni sprej (Mladina, 2008.).

Merocel spužvice su izrađene od polivinil alkohola, stisnute pjene polimera koji se postavlja u nos i širi nakon uštrcavanja fiziološke otopine. Zbog toga tampon nabubri i napuni nosnu šupljinu, što čini kompresiju na mjesto krvarenja. Tamponi također dopuštaju faktorima zgrušavanja da lokaliziraju i dosegnu mjesto krvarenja, čime se olakšava proces zgrušavanja. Merocel tamponi su jednostavni za korištenje te ne zahtijevaju posebnu edukaciju medicinskog osoblja. Učinkoviti su u 85% slučajeva, a ne razlikuju se značajno od klasičnog tamponiranja gazom (Pope, 2004.).

Rapid rhino je vrsta karboksimetilceluloze, hidrokolidnog materijala koji djeluje na principu agregacije stanica te formira lubrikant uz kontakt s vodom. Za razliku od Merocel spužvica, sadrži zračni mjehur (cuff) koji se napuše s vodom ili zrakom (Pope, 2004.).



Slika 5. Pribor za prednju tamponadu (Izvor: OB Pula; Odjel za otorinolaringologiju)



Slika 6. Rapid rhino (preuzeto: <https://rapidrhino.com/product-catalog/> 2.10.2021.)

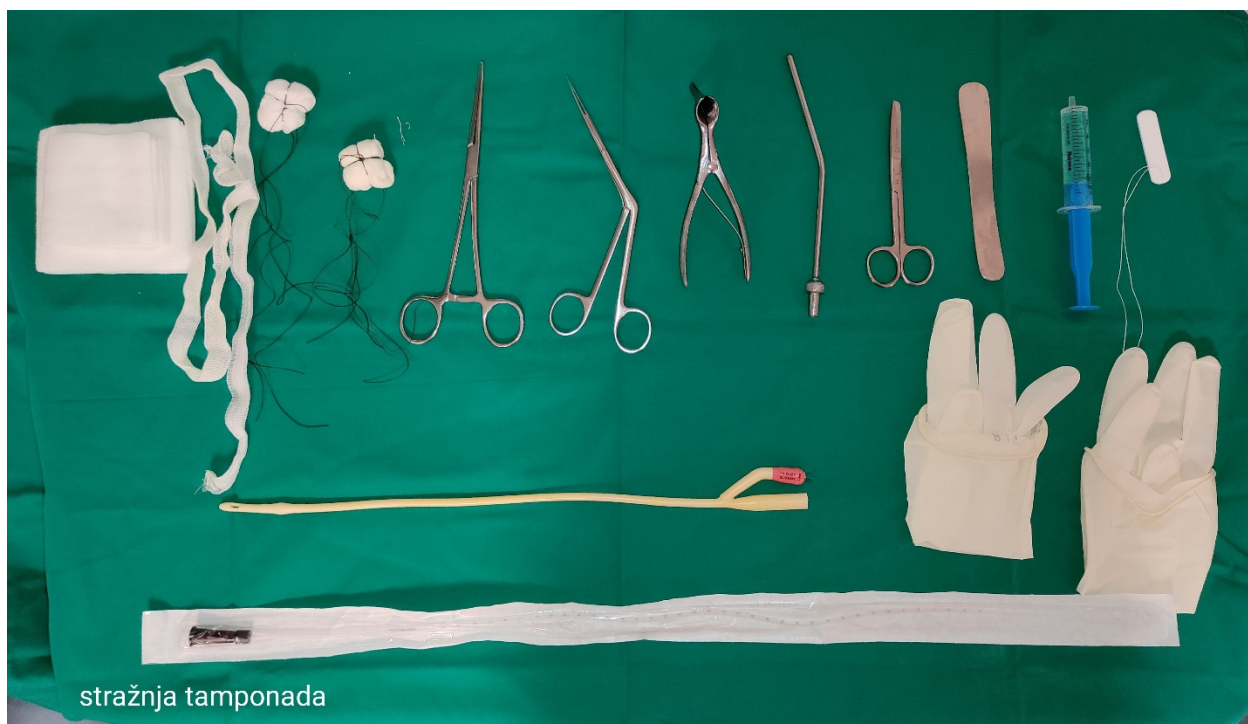2.8. STRAŽNJA TAMPONADA PO BELLOCQU

Ova tamponada označava tamponadu epifarinksa, a provodi se ako je uz postavljenu prednju tamponadu nastavljeno curenje krvi u ždrijelo. Postupak uključuje odstranjivanje prednje tamponade ukoliko je postavljena, te uvlačenje gumenog katetera u nos do ždrijela. Vrh katetera se hvataljkom izvuče iz usta. Na vrh katetera se fiksira smotuljak gaze koji liječnik uvodi do epifarinksa. Nakon stražnje tamponade postavlja se prednja tamponada. Niti Bellocqove tamponade se zalijepe za lice kako bi se spriječilo njegovo klizanje u ždrijelo ili grkljan. Ova vrsta tamponade neugodna je za pacijenta te mu otežava govor i gutanje. S obzirom da su začepljene eustahijeve tube, dolazi do rizika od stvaranja upale srednjeg uha zbog čega je potrebno svakodnevno vršiti otoskopski pregled (Mladina, 2008.).

Elektrokauteriziranje obično nije moguće za stražnju epistaksu jer se izvor krvarenja rijetko identificira (Womack, 2018.).

Za stražnju tamponadu koristi se standardni urinarni kateter, Foley kateter, koji se kroz nos uvlači do orofarinksa. Zatim se balon napuni s 3-4 ml vode ili zraka. Kateter se povlači prema naprijed sve dok balon ne zahvati stražnju choanu. Nosna šupljina tada se puni sprijeda s gazom ili tamponom za nos. Cijeli postupak Bellocq tamponade je neugodan i bolan, a provodi se u bolničkim uvjetima uz analgetsku i antibiotksu terapiju (Padovan, 1987.).

Kateter se čvrsto fiksira s zavojem kojeg vežemo oko glave pacijenta kako bi spriječili njegovo pomicanje. Moguća komplikacija je pomicanje balona s potencijalnim kompromitiranjem dišnih putova, ispuhivanje balona (što je vjerojatnije da će se dogoditi s napuhavanjem zraka) i puknuće balona, što bi, ukoliko je balon fiksiran fiziološkom otopinom, moglo rezultirati aspiracijom. Važno je naglasiti da Foley kateter nije namijenjen primarno za nazalnu upotrebu te s tim nosi svoje rizike (Pope, 2004.).



Slika 7. Pribor za stražnju tamponadu (Izvor: OB Pula; Odjel za otorinolaringologiju)



Slika 8. Elektrokauter i bipolarna pinceta (Preuzeto: <https://www.indiamart.com/proddetail/bipolar-cautery-unit-set-along-with-autoclavable-forceps-and-silicon-cable-22400600348.html> 2.10.2021.)

2.9. ANGIOGRAFSKA EMBOLIZACIJA

Krvarenje iz a.carrotis externe može se zaustaviti i embolizacijom, bilo kao primarni način ili kao tretman druge linije kod onih kod kojih drugi postupci nisu bili efikasni. Sokoloff je prvi put primjenio angiografsku embolizaciju za epistaksu 1972. godine. Embolizacija se rutinski izvodi u nekim bolnicama kao sredstvo za liječenje nerješivih epistaksa. Tehnika podrazumijeva kanilaciju vanjske karotidne arterije i lociranje mjesta krvarenja kontrastnim sredstvom topljivim u vodi. Zavojnice, gel pjena i polivinil alkohol tada mogu začepiti krvareću arteriju. Stopa uspjeha je zabilježena u oko 87% pacijenata, što je slično postotku zaustavljanja krvarenja arterijskom ligacijom. Ograničavajući čimbenici tehnike uključuju nedostatak specijalista radiologa i opreme, nemogućnost emboliziranja etmoidnih arterija zbog opasnosti od izazivanja sljepoće, lažne aneurizme na mjestu kanulacije te ostale cerebrovaskularne komplikacije. Stopa zabilježenih komplikacija iznosi oko 17 % – 27 % (Pope, 2004.).

Perkutana embolizacija ima prijavljenu stopu uspjeha od 87% do 93%. Ciljano područje se snima angiografski, a zatim se kroz perkutani transarterijski kateter ubrizgava sredstvo za zaustavljanje krvarenja. Embolizaciju bi trebao provesti iskusni interventni neuroradiolog. Zbog mogućnosti komplikacija poput cerebrovaskularne ishemije, paralize živaca lica i nekroze mekih tkiva, neki autori preporučuju korištenje ove tehnike samo u pacijenata koji imaju povećan rizik od anestezije zbog drugih komorbiditeta ili kod kojih je pokušaj kirurškog liječenja bio neuspješan. Jedno retrospektivno istraživanje u Sjedinjenim Američkim Državama uspoređivalo je embolizaciju s vaskularnom okluzijom u smislu morbiditeta, smrtnosti u bolnici i trajanja boravka u bolnici. Embolizacija je povezana s nižim bolničkim troškovima i kraćim boravkom u bolnici (Sorge, 2018.).

Predembolizacijska angiografija provodi se radi provjere prisutnosti bilo kakve nesigurne komunikacije između a. carotis interne i a. carotis externe. Može se provesti selektivna embolizacija unutarnje maksilarne arterije, a ponekad i arterije lica. Postprocedurska angiografija može se koristiti za procjenu stupnja okluzije. Retrospektivna studija Wang i sur. pokazala je da se transarterijska embolizacija (TAE) može sigurno i uspješno koristiti u pacijenata s neizlječivom epistaksom. TAE je bila

učinkovit postupak zaustavljanja krvarenja u svih 43 pacijenta koji su sudjelovali u istraživanju (Moreau, 1998.).

2.10. ARTERIJSKO PODVEZIVANJE

Ako je do krvarenja došlo visoko u nosnom svodu, arterijsko podvezivanje prednje etmoidne arterije, stražnje etmoidne arterije ili obje jedna je od metoda zaustavljanja krvarenja. Tim se arterijama pristupa putem vanjskog reza na etmoidektomiji. Prednja etmoidna arterija obično se nalazi otprilike 22 mm (raspon, 16-29 mm) od prednjeg suznog grebena. Ako podvezivanje arterije ne zaustavi krvarenje, tada se stražnja etmoidna arterija može podvezati. Ova se arterija nalazi otprilike 12 mm posteriorno od svoje prednje strane. Postupak je visoko rizičan jer se arterija nalazi 4-7mm ispred n. opticus. Izbor određene krvne žile koja će se podvezati ovisi o mjestu epistakse. Općenito, što je ligacija bliža mjestu krvarenja, postupak je učinkovitiji. Ligiranje vanjske karotidne arterije može se izvesti u općoj endotrahealnoj anesteziji. Ligiranje unutarnje maksilarne arterije ima veći uspjeh od ligiranja karotidne arterije zbog udaljenijeg mjesta intervencije. (Traboulsi, 2015.).

Ligiranje vanjske karotidne arterije može se izvesti u lokalnoj ili općoj anesteziji. Horizontalni kožni rez se pravi između hioidne kosti i gornje granice štitne hrskavice. Sternokleidomastoidni mišić se povuče straga. Zatim se prikaže zajednička karotida i njeni ogranci: unutarnja karotidna arterija (ICA) koja nema ogranaka i vanjska karotidna arterija (ECA) koja ima nekoliko grana. Nakon što je vanjska karotida (ECA) pozitivno identificirana, obično se podveže samo distalno od izlaska gornje tiroidne arterije. Nastavak krvarenja nakon ligacije može biti iz anastomoza sa suprotnim karotidnim sustavom (Traboulsi, 2015.).

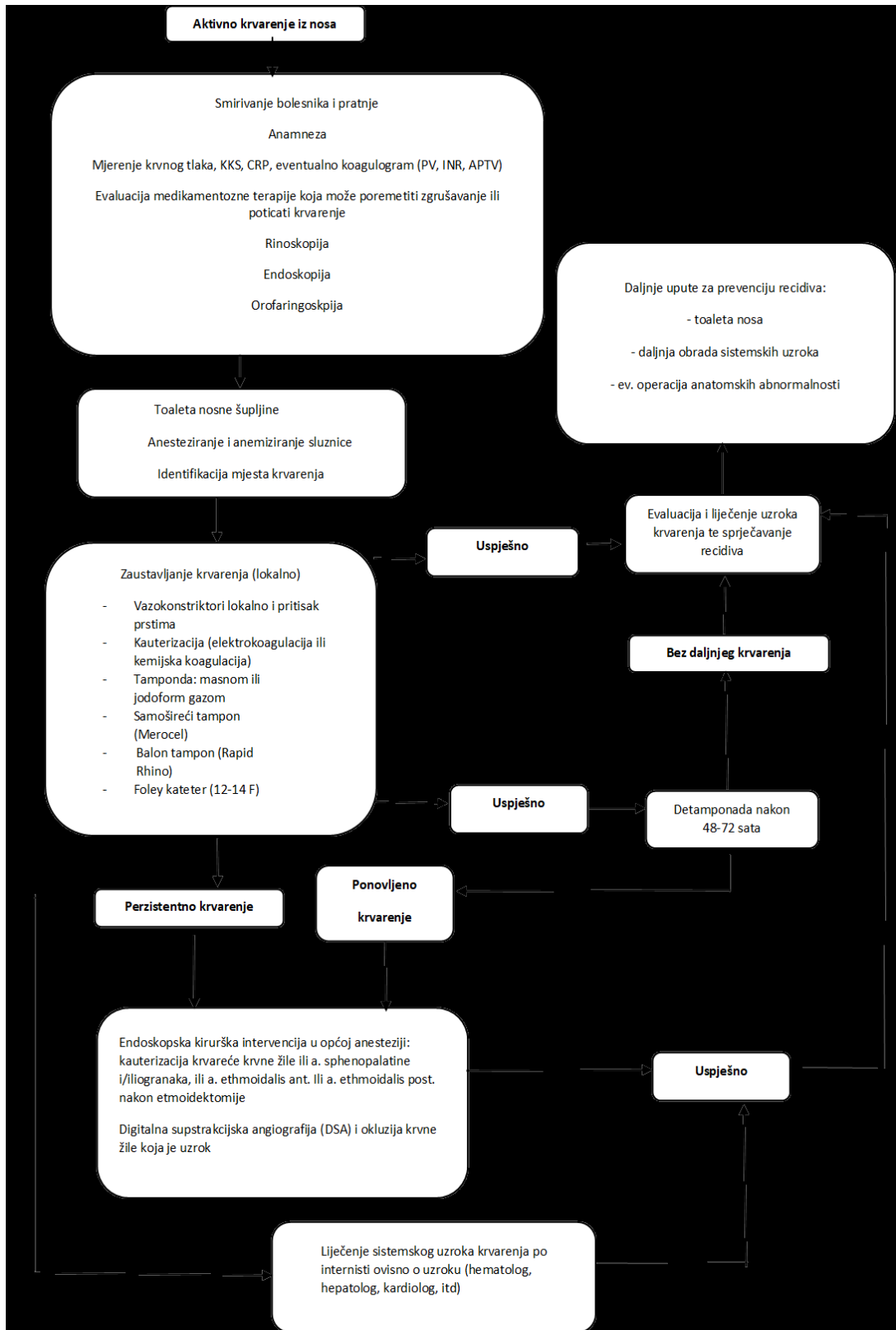
Ligiranje unutarnje maksilarne arterije ima veći uspjeh od ligiranja vanjske karotidne arterije (ECA) zbog udaljenijeg mjesta intervencije. Tradicionalno, unutarnjoj maksilarnoj arteriji pristupa se transantralno putem Caldwell-Luc pristupa. Uz pomoć operacijskog mikroskopa, stražnja se sinusna stijenka uklanja, a stražnji periorbit se pažljivo otvara. Unutarnja maksilarna arterija i 3 njezine krajnje grane (tj. sfenopalatine, silazna palatina, ždrijelna) podignu se kukama, a zatim podvežu. U novije vrijeme opisani su transoralni i transnazalni endoskopski pristupi. Endoskopska tehnika se može koristiti za ligiranje sfenopalatinske arterije na izlazu iz sfenopalatinskog otvora. Rez je napravljen neposredno iza stražnjeg pričvršćenja srednje nosne školjke. Režanj

sluznice tada se pažljivo podiže kako bi se otkrila sfenopalatinska arterija, koja se zatim podveže i prereže (Traboulsi, 2015.).

2.11. PROGNOZA EPISTAKSE

Za većinu opće populacije epistaksa je samo smetnja. Međutim, problem povremeno može biti opasan po život, osobito u starijih pacijenata i u onih pacijenata s kroničnim komorbiditetima. Na sreću, smrtnost je rijetka i obično je posljedica komplikacija uzrokovanih hipovolemijom. Općenito, prognoza je dobra, ali promjenjiva. Kad se pruži odgovarajuća potporna skrb i kontroliraju temeljni medicinski problemi, vjerojatno je da većina pacijenata neće doživjeti ponovno krvarenje. Drugi mogu imati manje recidive koji nestaju spontano ili uz minimalno samoliječenje. Mali postotak pacijenata može zahtijevati ponovljenu tamponadu nosa ili invazivnije tretmane. Pacijenti s Osler-Weber-Rendu sindromom imaju tendenciju recidiva bez obzira na način liječenja. Pacijenti s hematološkim problemima ili onkološki pacijenti imaju promjenjivu prognozu. Pacijenti koji su podvrgnuti nosnoj tamponadi imaju povećani rizik za komplikacije. Stražnja tamponada nosa potencijalno može ugroziti dišni put i smetnje disanja. Tamponada na bilo kojem mjestu može dovesti do infekcije (Cummings, 2005.).

2.12. SMJERNICE ZA EPISTAKSU



Slika 9. Smjernice za epistaksu (preuzeto Gregurić i sur. 2020.)

2.13. KOMPLIKACIJE EPISTAKSE

Komplikacije možemo podijeliti prema povezanosti s tamponadom, kirurškim zahvatom i krvarenjem.

1. Komplikacije vezane za krvarenje su hipotenzija, hipoksija, anemija te aspiracija.
2. Komplikacije vezane za tamponadu jesu izljevi u sinuse i srednje uho zbog zatvaranja tubarnih ušća, sindrom toksičnog šoka (*Staphylococcus aureus*), disfagija, aspiracija, perforacija septuma, hematoma/perforacija septuma uslijed elektrokauterizacije, nekroza sluznice, migracija balona, vazovagalna epizoda, disfunkcija eustahijeve tube
3. Komplikacije vezane za kirurški zahvat jesu hipoestezije i parestezije na licu, sinuitis, sinehije, oroantralne fistule te sljepoća uslijed traume optičkog živca, vanjski deformitet nosa, ožiljci, disfagija
 - a) Pri ligaciji unutarnje maksilarne arterije – rizik od anestezije, rinosinusitis, oroantralna fistula, utrnulost ispod oka, ozljede zuba
 - b) Pri transoralnoj ligaciji unutarnje maksilarne arterije – rizik od anestezije, utrnulost obraza, trizmus, parestezija jezika
 - c) Pri ligaciji prednje ili stražnje etmoidne arterije – rizik od anestezije, rinosinusitis, ozljeda suznog kanala, sljepoća
 - d) Pri embolizaciji - bol, trizmus, paraliza lica, nekroza kože, sljepoća, moždani udar, hematoma u preponama (Katić, 2009.).

Ukoliko je krvarenje bilo obilno, pacijenta se hospitalizira i nadoknađuje se volumen krvi infuzijskim otopinama te derivatima krvi (Mladina, 2008.).

Posebno u slučajevima teškog krvarenja, nakon pristupa ABC (airway, breathing, circulation) treba procijeniti sigurnost dišnih putova, disanje i kardiovaskularnu stabilnost. Ako se pronađu simptomi hipovolemije, treba postaviti periferni venski pristup i započeti nadomjesnu terapiju volumena. Rano mjerenje krvnog tlaka bitan je dio dijagnostičko – terapijskog procesa (Sorge, 2018.).

2.14. PREVENCIJA EPISTAKSE

U svrhu prevencije epistakse, ukoliko je to moguće, pacijenta usmjeravamo da izbjegava slijedeće:

- Tešku fizičku aktivnost - zaštita od izravnih trauma na sportskim aktivnostima pruža se upotrebom kaciga ili zaštitnih maski.
- Vruće i suho klimatsko okruženje - učinci takvog okruženja mogu se ublažiti korištenjem ovlaživača zraka, boljom termostatskom kontrolom te uštrcavanjem otopina za nos na području Kiesselbachovog pleksusa.
- Vruću i prezačinjenu hranu
- Mehaničko nadraživanje sluznice - Održavanje djetetovih noktiju u svrhu prevencije ozljeda sluznice nosne šupljine.
- Prekomjerno ispiranje nosa – Prekomjerna manipulacija ispiranjem može dovesti do oštećenja nosne sluznice
- Nepravilno kihanje – pacijenta uputiti da kiše s otvorenim ustima
- Zloupotreba droga - Edukacija o komplikacijama, motivacija za odvikavanje (Nguyen, 2020.).

2.15. ULOGE MEDICINSKE SESTRE U ZBRINJAVANJU PACIJENTA S EPISTAKSOM

Intervencije medicinske sestre u zbrinjavanju epistakse započinju prije liječnikova dolaska, a pogotovo ako je pacijent već izgubio veću količinu krvi. Medicinska sestra uvodi pacijenta u prostoriju, postavlja ga u sjedeći položaj s glavom nagnutom prema naprijed. Pacijenta upućuje da izvrši kompresiju nosnih krila dok mu izmjeri krvni tlak. Ukoliko je krvni tlak povišen, krvarenje je upozoravajući znak koji upućuje da je potrebno uvesti terapiju. Medicinska sestra smiruje pacijenta, s obzirom da ga prizor s puno krvi može prestrašiti. Pacijentu dodajemo bubrežastu posudicu i aktivno ga uključujemo u zbrinjavanje ukoliko je moguće. (Mladina, 2008.).

Dobra priprema nosa ključna je za raspoznavanje i liječenje uzroka epistakse. Nosna šupljina često je zaklonjena ugrušcima. Stoga je neposredno prije pregleda liječnika potrebno uputiti pacijenta da ispuše nos, nosnicu po nosnicu, te izbací sve krvne ugruške iz nosa. Iako ova radnja može ponovno pokrenuti krvarenje, postignuti će se bolji pristup za daljnje intervencije. Pregled se obavlja prednjom rinoskopijom pomoću nosnog spekulumá čime se šire nosnice i omogućáva aspiracija krvnih ugrušaka i lokalizira primarna točka krvarenja (Pope, 2004.).

Ukoliko na provedene intervencije krvarenje stane, daljnji postupci nisu potrebni. Ukoliko je izvor krvarenja bio sprijeda, odnosno u Kiesselbachovom snopu, pristupa se mehaničkoj kompresiji nosnih krila na što krvarenje najčešće staje. Ukoliko je krvarenje neznatno ili je nakon ispuhivanja nosa manjeg intenziteta u nos treba uštrcati lokalni anestetik ne samo zbog boli nego zbog njegovog vazokonstriktivnog efekta. Ukoliko je potrebno u nosnicu koja krvari liječnik će postaviti tampon (Mladina, 2008.).

Krvarenje iz nosa ili sukrvica stvara sumnju na težu bolest nosa i uzrokuje strah kako u odraslog bolesnika, tako i u djeteta. Uloge medicinske sestre u zbrinjavanju pacijenta s epistaksom su višestruke. Ona je zadužena za praćenje stanja, asistiranje pri zaustavljanju krvarenja, pružanje psihičke potpore. Svaki krvareći bolesnik je posebno preplašen. Bolesnik može imati strah da će iskrvariti te zbog toga medicinska sestra

svojim znanjem pruža adekvatne podatke i poučava pacijenta o trenutnom stanju kao i samopomoći u slučaju ponovljenog krvarenja (Mladina, 2008.).

Uvijek se moraju poštivati mjere za zaštitu od kapljične kontaminacije. Preporučuje se da svi koji su u bliskom kontaktu s pacijentom, na primjer tijekom rinoskopije ili endoskopije te pri zaustavljanju krvarenja nose zaštitnu opremu za oči, zaštitni mantil, rukavice i masku za lice (Sorge, 2018.).

Postupci medicinske sestre pri zbrinjavanju pacijenta s epistaksom:

- Prijem pacijenta (najčešće hitni)
- Uvođenje pacijenta u ambulantu
- Poziv liječnika
- Smještanje pacijenta u sjedeći položaj s glavom nagnutom prema naprijed te kompresijom nosnih krila
- Stavljanje hladnih obloga na vrat pacijenta
- Mjerenje krvnog tlaka
- Priprema pribora za pregled pacijenta
- Asistiranje liječniku pri pregledu
- Priprema pribora za prednju / stražnju tamponadu
- Asistiranje liječniku pri tamponadi
- Uzorkovanje krvi za analizu biokemijskih, hematoloških i koagulacijskih pretraga prema indikaciji liječnika
- Postavljanje perifernog intravenskog puta te nadoknada volumena tekućine prema indikaciji liječnika
- Praćenje općeg stanja pacijenta / mjerenje vitalnih funkcija
- Hospitalizacija ili otpust pacijenta
- Raspremanje pribora
- Dokumentiranje učinjenog

2.16. PRVA POMOĆ KOD EPISTAKSE

Svi koju su uključeni u pružanje zdravstvene zaštite, a prvenstveno radnici koji su zaposleni u hitnim službama moraju poznavati protokol za zaustavljanje krvarenja iz nosa. Ukratko, protokol obuhvaća stavljanje pacijenta u sjedeći položaj te nagnjanje tijelom prema naprijed sa pritiskom rukama na Kiesselbachov pleksus koji je izvor krvarenja u 95% slučajeva narednih 10-15 minuta. Kada ispravno izvedeni, ti su postupci jednostavni i učinkoviti u prvoj pomoći za zaustavljanje aktivnog krvarenja iz nosa kod većine slučajeva. I dalje postoje određeni mitovi u svezi epistakse. Uobičajene zablude uključuju nagnjanje glave unatrag i primjenu pritiska na nosne kosti. Iako ove zablude mogu biti uobičajene među laicima, izazvalo bi zabrinutost da zdravstveni radnici propagiraju ove neprikladne postupke. Upravljanje prvom pomoći epistakse nije opisano samo u otorinolaringologiji, hitnoj medicini i obiteljskoj medicini već je dio osnovne prve pomoći koja je dužnost svakog građanina (Sowerby, 2021.).

Tradicionalno liječenje akutne epistakse uključuje identifikaciju točke krvarenja pomoću svjetla na glavi. Ukoliko je mjesto krvarenja vidljivo lokalizirano, nastavlja se s postupkom zaustavljanja krvarenja. Ukoliko elektrokauterizacijom nije uspješno zaustavljeno krvarenje, prelazi se na slijedeći korak, postavljanje prednje tamponade tamponom ili jodoform gazom. Ukoliko postupak adekvatno ne zaustavi krvarenje pristupa se stražnjoj tamponadi kompresijskim balonom ili Bellocq tamponadom. U konačnici, arterijska ligacija ili embolizacija mogu se koristiti za stabiliziranje nezaustavljivih krvarenja (Pope, 2004.).

2.17. EDUKACIJA PACIJENTA

U edukaciji pacijenta medicinska sestra mora upozoriti pacijenta na čimbenike koji mogu doprinijeti ponovnom krvarenju iz nosa. Medicinska sestra će:

- Uputiti pacijenta da koristi propisane otopine za nos (Aquamaris ili sl.)
- Upozoriti pacijenta da izbjegava jako puhanje nosa i kihanje s zatvorenim ustima
- Educirati roditelje o važnosti rezanja noktiju kod male djece u svrhu prevencije mehaničkih ozljeda nosne sluznice
- Plan prehrane modificirati tako da pacijent ne konzumira vruću ili jako začinjenu hranu.
- Educirati pacijenta da se ne tušira jako vrućom vodom.
- Objasniti da učestala primjena NSAR može doprinijeti krvarenju

Osim navedenih medicinska sestra educira pacijenta i obitelj o intervencijama koje treba poduzeti u slučaju ponovne pojave krvarenja.

- Kompresija nosa 5-10 minuta
- Uporaba hladnih obloga do dolaska u zdravstvenu ustanovu
- Duboko disanje
- Uporaba lokalnih vazokonstriktora (Nguyen, 2020.).

2.18. DJELOVANJE ORALNIH ANTIKOAGULANSA NA POJAVU EPISTAKSE

Kada se govori o epistaksi, često se kao rizikofaktor spominje uzimanje oralnih antikoagulantnih lijekova. U razdoblju od 2013. do 2014. zabilježeno je povećano propisivanje oralnih antikoagulanasa te se počinje istraživati sigurnost tih lijekova te njihov utjecaj na pojavu krvarenja. Određena istraživanja na području gastroenterologije ukazuju na to da novi oralni antikoagulansi mogu uzrokovati povećani rizik od krvarenja zbog nedostatka kontrole njihovog djelovanja i nedostatka antidota kao i smanjen bubrežni klirens u bolesnika starijih od 75 godina. Istraživanje provedeno 2014.- 2018. godine u Njemačkoj govori da je 66,8% svih slučajeva epistaksa bilo u pacijenata koji su uzimali antikoagulantnu terapiju. Postotak antikoagulantnih lijekova povećavao se s godinama. Potrebno je naglasiti da su navedeni pacijenti i prethodno patili od nekog oblika koagulopatije (Buchbeger, 2018.).

Uzimanje antikoagulantnih lijekova povećava rizik od epistakse. Oko 24% do 33% svih pacijenata hospitaliziranih zbog epistakse uzimaju antikoagulanse ili antiagregacijske lijekove. Uzimanje acetilsalicilne kiseline povećava ozbiljnost i broj recidiva epistakse i potrebu za kirurškom intervencijom (Beck, 2018.).

U akutnoj epistaksi preporuča se provjera mogućnosti predoziranja antikoagulansima te procjena rizika od tromboze. Antikoagulacijsku terapiju uvijek treba nastaviti sve dok se krvarenje može zaustaviti ili kontrolirati. Samo ako je krvarenje masivno i nezaustavljivo ili ako se ustanovi predoziranje antikoagulansima, treba razmotriti prilagodbu antikoagulacijske terapije u dogovoru s hematologom i kardiologom (Sorge, 2018.).

2.19. COVID – 19 I EPISTAKSA

U svibnju 2020. godine objavljene su kliničke preporuke u svezi tretiranja epistakse tijekom pandemije koronavirusom. Preporuke su se odnosile na osobnu zaštitu, a naglašena je uporaba jednokratne opreme. Poželjno je koristiti maske FFP3 (Europa) ili N99 (Sjedinjene Države). Ukoliko maske FFP3 nisu dostupne, mogu se koristiti maske FFP2 ili N95, prekrivene kirurškom maskom. Preporučeno je da medicinsko osoblje koristi galoše i posebnu obuću, zaštitne naočale, zaštitni mantil i dupli sloj rukavica od nitrila. Pri uzimanju medicinske anamneze uzima se i epidemiološka anamneza. Pacijenta se upituje ima li respiratorne simptome, povišenu tjelesnu temperaturu, da li ima iznenadni gubitak mirisa i/ili okusa te da li je bio u kontaktu s oboljelima od COVIDA – 19. Osim za vrijeme direktnog pregleda, ukoliko je to moguće, pacijent treba nositi kiruršku masku. Kod krvarenja iz nosa preporučuje se primjena neinvazivnih intervencija (bidigitalna kompresija, primjena antifibrinolitičkih sredstava). Ambulanta za prijem suspektnog pacijenta koji krvari mora biti odvojena od ostalih. U zbrinjavanju pacijenta treba sudjelovati ograničeno medicinsko osoblje. Ukoliko neinvazivni postupci zaustavljanja krvarenja nisu djelotvorni, potrebno je izvršiti tamponadu nosa ili elektrokauterizaciju. Preporučuje se uporaba resorptivnih tampona, ukoliko su na raspolaganju. Ako je za stražnju epistaksu potrebna ligacija sfenopalatinske arterije, postupak treba odgoditi dok se ne obavi testiranje na COVID-19. Umjesto anestetika s raspršivačem pristupa se uporabi gazica natopljenih anestetikom. Tijekom intervencije trebao bi se koristiti zatvoreni aspiracijski sustav koji koristi virusni filter kako bi se spriječila moguća aerosolna kontaminacija (Nguyen, 2020.).

3. ZAKLJUČAK

U posljednjih deset godina došlo je do značajnog širenja u dostupnih opcija za zbrinjavanje epistakse. Tradicionalne strategije poput nazalnog tamponiranja nadopunjene su suvremenom tehnologijom pomoću najnovijih optičkih i električnih uređaja. U idealnim okolnostima trebao bi postojati univerzalni protokol za zbrinjavanje krvarenja, počevši sa jednostavnim postupcima pa do složenih postupaka koji se provodi u bolničkim uvjetima (Pope, 2004.).

S obzirom da su vaskularne strukture nosa slabih kontraktilnih vlakana već pri manjim manipulacijama može doći do krvarenja iz nosa. Ukoliko je pacijent upućen u specijalističku zdravstvenu ustanovu prije transporta pacijentu se postavlja periferni venski put te se priključuje infuzija fiziološke otopine kako bi se spriječio hipovolemijski šok kao komplikacija gubika krvi. Prvi korak u zaustavljanju krvarenja je izravna kompresija nosnih krila te naginjanje tijelom prema naprijed. Na vrat pacijenta se stavljaju hladni oblozi kako bi se smanjio dotok krvi u područje glave. Po dolasku u zdravstvenu ustanovu pristupa se drugim mjerama zaustavljanja krvarenja, uzorkovanja krvi, mjerenju vitalnih funkcija, nadoknadi tekućine te medikamentoznom liječenju. Ako se nakon tamponade ne zaustavi krvarenje, potrebna je daljnja obrada i dijagnostika kako bi se odabrao najbolji način liječenja (Braut i sur, 2018.).

Medicinska sestra ima važnu ulogu kao dio tima u zaustavljanju krvarenja iz nosa. Ona ima prvi kontakt s pacijentom u hitnom prijemu, prepoznaje stupanj hitnoće, uvodi pacijenta u ambulantu te prije liječnikova dolaska postavlja pacijenta u sjedeći položaj, mjeri mu krvni tlak, obavještava liječnika te priprema pribor za zaustavljanje krvarenja, promatra pacijenta, asistira pri tamponadi, rasprema pribor te dokumentira učinjeno. Ukoliko se pacijenta otpušta na kućnu njegu upućuje ga o načinu samostalnog zaustavljanja krvarenja u slučaju recidiva, educira ga o važnosti uzimanja propisane terapije te ukoliko je pacijent hospitaliziran na odjelu sudjeluje u kompletnoj zdravstvenoj njezi pacijenta uključujući sve popratne medicinsko – tehničke zahvate (Abelson, 1998.).

LITERATURA

1. Mladina R i sur. Otorinolaringologija. Školska knjiga Zagreb, 2008.
2. Padovan, I. Otorinolaringologija. Zagreb: Školska knjiga, 1987.
3. Poljak Ž. Otorinolaringologija za studente medicine i stomatologije. Školska knjiga Zagreb, 1981.
4. Katić V i sur. Otorinolaringologija i kirurgija glave i vrata. Naklada Ljevak, 2009.
5. Braut T. i sur. Hitna stanja u otorinolaringologiji. Sveučilište u Rijeci, Medicinski fakultet, 2018.
6. Gregorić B. i sur. Smjernice za epistaksu, pregledni članak, 2020.
7. Buchbeger A. M. S. i sur. The role of oral anticoagulants in epistaxis, 2018.
8. Womack J. i sur, Epistaxis: Outpatient management, 2018.
9. Sorge B, Current approaches to epistaxis treatment in primary and secondary care, 2018.
10. Pope L, Epistaxis: an update on current management, 2004.
11. Sowerby L i sur, Epistaxis first-aid management: a needs assessment among healthcare providers, 2021.
12. Nguyen Q., Meyers A., Epistaxis, 2020. Dostupno na: <https://emedicine.medscape.com/article/863220-overview#a4> [Pristupljeno 29.09.2021.]
13. Traboulsi H i sur. Changing Trends in the Management of Epistaxis, 2015.
14. Moreau S i sur. Supraselective embolization in intractable epistaxis: review of 45 cases, 1998.
15. Abelson T i sur. Rhinology and Sinus Disease, 1998.
16. Douglas R i sur. Update on epistaxis: Curr Opin Otolaryngol Head Neck Surg, 2007.
17. Emanuel JM i sur. Otolaryngology: Head and Neck Surgery, 1998.
18. Cummings C i sur. Otolaryngology: Head and Neck Surgery, 2005.

POPIS SLIKA

1. Slika 1. Anatomski prikaz nosa (preuzeto <https://training.seer.cancer.gov/anatomy/respiratory/passages/nose.html> 16.08.2021.)..... 4
2. Slika 2. Nosni spekulum (preuzeto: <https://www.amazon.ca/Grafco-2805-Vienna-Nasal-Speculum/dp/B000FSIX7E> 2.10.2021.)..... 15
3. Slika 3. Fiberendoskop (preuzeto: <https://www.intllighttech.com/applications/endoscopic-fiber-optic-testing> 2.10.2021.)..... 15
4. Slika 4. Metoda zaustavljanja krvarenja (preuzeto: https://albertscience.com/journals/article_detail/70 2.10.2021.)..... 17
5. Slika 5. Pribor za prednju tamponadu (Izvor: OB Pula; Odjel za otorinolaringologiju)..... 20
6. Slika 6. Rapid rhino (preuzeto: <https://rapidrhino.com/product-catalog/> 2.10.2021.)..... 20
7. Slika 7. Pribor za stražnju tamponadu (Izvor: OB Pula; Odjel za otorinolaringologiju)..... 22
8. Slika 8. Elektrokauter i bipolarna pinceta (Preuzeto: <https://www.indiamart.com/proddetail/bipolar-cautery-unit-set-along-with-autoclavable-forceps-and-silicon-cable-22400600348.html> 2.10.2021.)..... 22
9. Slika 9. Smjernice za epistaksu (preuzeto Gregurić i sur. 2020.)..... 28

POPIS KRATICA

KKS – kompletna krvna slika

CRP – C reaktivni protein

PV – protrombinsko vrijeme

INR – 'internacional normalised ratio'

APTV – aktivno parcijalno tromboplastinsko vrijeme

ABC – airway, breathing, circulation

CT – kompjuterizirana tomografija

RTG – rendgen

TAE – transarterijska embolizacija

ICA – arteria carotis interna

ECA – arteria carotis externa

i SL – i slično

COVID 19 – bolest uzrokovana koronavirusom

MR – magnetska rezonanca

NSAR – nesteroidni antireumatici

FFP3 / N99 / FFP2 / N95 - zaštitna maska za sprječavanje kapljične kontaminacije

SAŽETAK

Jedna od hitnoća koja može ugroziti stanje pacijenta te izazvati strah i zabrinutost u otorinolaringologiji je epistaksa. Epistaksa označava krvarenje iz nosa. Etiologija može biti različita, a krvarenje se dijeli na prednje ili stražnje. Najčešće popratne bolesti kod epistakse su hipertenzija i koagulopatije. Krvarenje iz nosnica može biti jednostrano ili obostrano, a bolesnik može krvariti i na usta. Pri pružanju prve pomoći, bolesnika stavljamo u uspravni sjedeći položaj s glavom nagnutom prema naprijed, čime se smanjuje otjecanje krvi u usta te njeno gutanje i povraćanje. Da bi se postigla kompresija, bolesnik prije tamponade mora dobro ispuhati nos i izbaciti iz nosa sve ugruške. Najčešće nakon prednje tamponade krvarenje stane, bolesnika se promatra te nakon toga otpušta na kućnu njegu. Prije otpusta provjeravamo slijeva li se svježa krv iz epifarinksa niz stražnju stijenku ždrijela. Ako nakon prednje tamponade krv nije stala, potrebno je učiniti stražnju tamponadu nakon čega se pacijent hospitalizira te dalje obrađuje i liječi. Po potrebi se pristupa drugim metodama zaustavljanja krvarenja kao što su embolizacija, ligacija te kirurško liječenje.

Ključne riječi: krvarenje iz nosa, otorinolaringologija, tamponada

SUMMARY

Epistaxis is one of the emergencies that can endanger the patient's condition and cause fear and concern in otorhinolaryngology. Epistaxis means bleeding from the nose. The etiology can be different, and the bleeding is divided into anterior or posterior. The most common comorbidities in epistaxis are hypertension and coagulopathies. Bleeding from the nostrils can be unilateral or bilateral, and the patient may bleed into the mouth. In first aid, the patient is placed in an upright sitting position with the head tilted forward, which reduces the outflow of blood into the mouth and its swallowing and vomiting. In order to achieve compression, the patient must blow his nose well before nasal packing and expel all clots from his nose. Most often, after anterior tamponade, the bleeding stops, the patient is observed and then discharged to home care. Before discharge, we check if fresh blood from the epipharynx flows down the back wall of the pharynx. If the bleeding did not stop after the anterior packing, it is necessary to perform a posterior nasal packing, after which the patient is hospitalized and further processed and treated. If necessary, other methods of stopping bleeding are approached, such as embolization, ligation, and surgical treatment.

Key words: epistaxis, otorhinolaryngology, nasal packing