

# Operacija katarakte Phaco metodom

---

**Ligović Fejzić, Viviana**

**Undergraduate thesis / Završni rad**

**2021**

*Degree Grantor / Ustanova koja je dodijelila akademski / stručni stupanj:* **University of Pula / Sveučilište Jurja Dobrile u Puli**

*Permanent link / Trajna poveznica:* <https://um.nsk.hr/um:nbn:hr:137:518437>

*Rights / Prava:* [In copyright](#)/[Zaštićeno autorskim pravom.](#)

*Download date / Datum preuzimanja:* **2025-01-12**



*Repository / Repozitorij:*

[Digital Repository Juraj Dobrila University of Pula](#)



Sveučilište Jurja Dobrile u Puli

Medicinski fakultet

Preddiplomski stručni studij Sestrinstva

**VIVIANA LIGOVIĆ FEJZIĆ**

**OPERACIJA KATARAKTE PHACO METODOM**

Završni rad

Pula, 2021.godine

Sveučilište Jurja Dobrile u Puli  
Medicinski fakultet  
Preddiplomski stručni studij Sestrinstva

**VIVIANA LIGOVIĆ FEJZIĆ**

**OPERACIJA KATARAKTE PHACO METODOM**

Završni rad

**JMBAG: 03030794805, izvanredni student**

**Studijski smjer: Preddiplomski stručni studij sestrinstva**

**Predmet: Oftalmologija**

**Znanstveno područje: Biomedicina i zdravstvo**

**Znanstveno polje: Kliničke medicinske znanosti**

**Znanstvena grana: Oftalmologija**

**Mentor: Kristina Ružić, dr.med.pred.**

Pula, 2021.godine



## IZJAVA O AKADEMSKOJ ČESTITOSTI

Ja, dolje potpisani VIVIANA LIGOVIĆ FEJZIĆ, kandidat za prvostupnika SESTRINSTVA ovime izjavljujem da je ovaj Završni rad rezultat isključivo mogega vlastitog rada, da se temelji na mojim istraživanjima te da se oslanja na objavljenu literaturu kao što to pokazuju korištene bilješke i bibliografija. Izjavljujem da niti jedan dio Završnog rada nije napisan na nedozvoljeni način, odnosno da je prepisan iz kojega necitiranog rada, te da ikoji dio rada krši bilo čija autorska prava. Izjavljujem, također, da nijedan dio rada nije iskorišten za koji drugi rad pri bilo kojoj drugoj visokoškolskoj, znanstvenoj ili radnoj ustanovi.

Student

U Puli, \_\_\_\_\_

\_\_\_\_\_



## IZJAVA O KORIŠTENJU AUTORSKOG DJELA

Ja, VIVIANA LIGOVIĆ FEJZIĆ dajem odobrenje Sveučilištu Jurja Dobrile u Puli, kao nositelju prava iskorištavanja, da moj Završni rad pod nazivom

OPERACIJA KATARAKTE PHACO METODOM

---

---

koristi na način da gore navedeno autorsko djelo, kao cjeloviti tekst trajno objavi u javnoj internetskoj bazi Sveučilišne knjižnice Sveučilišta Jurja Dobrile u Puli te kopira u javnu internetsku bazu završnih radova Nacionalne i sveučilišne knjižnice (stavljanje na raspolaganje javnosti), sve u skladu s Zakonom o autorskom pravu i drugim srodnim pravima i dobrom akademskom praksom, a radi promicanja otvorenoga, slobodnoga pristupa znanstvenim informacijama.

Za korištenje autorskog djela na gore navedeni način ne potražujem naknadu.

U Puli, \_\_\_\_\_

Potpis

---

## Zahvala

Zahvaljujem mentorici Kristini Ružić, dr.med., na izdvojenom vremenu, podršci i savjetima za uspješan završni rad.

Posebnu zahvalu dugujem svojoj obitelji, da ne izdvajam nikoga jer se svi oni daju na svoj način pola ili čak cijeli moj život za mene, a koji su bili iznimna potpora cijelo vrijeme studija, u dobrim i lošim trenucima.

Sretna sam da sam završila i ovaj projekt u životu, a još sretnija jer ću ponovno imati više vremena za sve Vas koje volim.

# SADRŽAJ

1. UVOD .....	1
2.OBRADA TEME .....	2
2.1. KATARAKTA .....	2
2.1.1. LEĆA OKA .....	2
2.1.2. EPIDEMIOLOGIJA .....	3
2.1.3. VRSTE KATARAKTE .....	4
2.1.4. SENILNA KATARAKTA – ZNAKOVI I SIMPTOMI .....	6
2.1.5. PREVENCIJA.....	8
2.1.6. OPERACIJSKO LIJEČENJE KATARAKTE.....	8
2.2. OPERACIJA PHACO METODOM – FAKOEMULZIFIKACIJA .....	10
2.2.1. PHACO METODA KROZ POVIJEST .....	10
2.2.2. TEHNIKA IZVOĐENJA.....	11
2.2.2.1. INDIKACIJA.....	12
2.2.2.2. PRIPREMA OPERACIJSKOG POLJA .....	12
2.2.2.3. ANESTEZIJA.....	12
2.2.2.4. INCIZIJA.....	14
2.2.2.5. PRIMJENA VISKOELASTIKA .....	15
2.2.2.6. KAPSULOREKSA .....	16
2.2.2.7. HIDRODISEKCIJA .....	17
2.2.2.8. PRIMJENA FAKOULTRAZVUKA.....	17
2.2.2.9. IMPLANTACIJA LEĆE .....	19
2.3. FAKOEMULZIFIKACIJA SMEĐE KATARAKTE.....	20
2.4. FAKOEMULZIFIKACIJA BIJELE KATARAKTE.....	21
2.5. FAKOEMULZIFIKACIJA U KRATKOVIDNIH OSOBA.....	22
2.6. KOMPLIKACIJE .....	23
2.6.1. INTRAOPERACIJSKE KOMPLIKACIJE.....	24
2.6.2. RANE POSTOPERATIVNE KOMPLIKACIJE.....	24
2.6.3. KASNE POSTOPERATIVNE KOMPLIKACIJE .....	25
2.6.4. SUBJEKTIVNE POTEŠKOĆE NAKON OPERACIJE.....	26
2.6.5. GUBITAK STANICA ROŽNICE NAKON FAKOEMULZIFIKACIJE.....	26
2.7. OSTALE METODE OPERACIJSKOG LIJEČENJA KATARAKTE.....	27
2.7.1. EKSTRAKAPSULARNA EKSTRAKCIJA KATARAKTE .....	27
2.7.2. FEMTOSECOND LASER.....	28
2.7.3. INTRAKAPSULARNA EKSTRAKCIJA KATARAKTE.....	29

2.8. ISHODI OPERACIJSKOG LIJEČENJA KATARAKTE.....	30
2.9. PHACO ILI LASER – PREDNOSTI I NEDOSTACI.....	32
3. ZAKLJUČAK.....	34
4. POPIS LITERATURE.....	35
4.1. Popis slika .....	40
4.2. Popis tablica.....	40



Popis korištenih kratica

SZO - Svjetska zdravstvena organizacija

IOL- Intraokularna leća

ECCE - Extracapsular cataract extraction (hrv.Ekstrakapsularna ekstrakcija katarakte)

mg - miligram

mm - milimetar

HSV - Herpes simplex virus

PMMA - Polimetilmetacrilat

NSAID - Nonsteroidal anti-inflammatory drugs (engl. Nesteroidni protuupalni lijekovi)

REACT - Roche European American Cataract Trial

SAD - Sjedinjene Američke Države

KBC - Klinički bolnički centar

OVD - Ophthalmic Viscoelastic Devices (hrv. Oftalmološki viskoelastik)

IOP - Intraocular pressure (hrv.intraokularni tlak)

kHz - kiloherc

ECC - Endothelial Cell Count (hrv.broj endotelnih stanica)

FDA - Food and Drug Administration

ICCE - Intracapsular cataract extraction (hrv.Intrakapsularna ekstrakcija katarakte)

## 1. UVOD

Svakog dana koristimo se sa svojih pet osjetila – dodirrom, sluhom, okusom, njuhom i vidom. U današnjem užurbanom životu, s mnoštvom obaveza, često uzimamo osjetila „zdravo za gotovo“. Pravilan vid je važan dio ljudskog zdravlja. Ponekad, značaj zdravog vida primjećujemo tek kada dolazi do gubitka istog. Prema definiciji SZO zdravlje je „Stanje potpunog fizičkog, psihičkog i socijalnog blagostanja, a ne samo odsustvo bolesti i iznemoglosti“. Gubitak vida kod osoba uzrokuje i fizički aspekt bolesti, no ne smije se zaboraviti veliki utjecaj na psihičko stanje pacijenta.

Katarakta je jedan od najčešćih uzroka sljepoće u svijetu. Oboljeli imaju bezbolan, ali progresivan gubitak vidne oštine. Važnost i učestalost same bolesti vidljiva je u činjenici da je operacija katarakte najčešća operacija na svijetu. Operacijsko liječenje katarakte provodi se češće od nekih vrlo „popularnih“ operacija, kao što su apendektomija ili tonzilektomija (i ostale). Osobe oboljele od katarakte su najčešće osobe starije životne dobi, koji zahtijevaju holistički pristup zbog raznih komorbiditeta i očekuju optimalan ishod liječenja. U današnje vrijeme osobe starije životne dobi vode aktivan život, stoga s pravom očekuju najbolje moguće rezultate. U suvremenoj medicini liječenje katarakte provodi se operacijskim metodama, koje su sigurne i s vrlo dobrim ishodima.

Zlatni standard u operaciji katarakte je PHACO metoda – fakoemulzifikacija. Fakoemulzifikacija predstavlja metodu operacije katarakte s minimalnim rezom i primjenom ultrazvuka, koja se godinama koristi u kliničkim centrima diljem svijeta. Zbog malog reza koji ne zahtjeva naknadno šivanje, te s napretkom tehnologije tijekom godina, fakoemulzifikacija ima smanjenu mogućnost nastanka komplikacija u odnosu na prijašnje metode, poglavito gledajući nastanak postoperacijskog astigmatizma. S napretkom medicine dolazi do primjene lasera u operacijskom liječenju, no zbog visoke cijene te relativno mlade tehnologije, laser predstavlja rjeđe primjenjivanu tehniku u liječenju katarakte.

## 2.OBRADA TEME

### 2.1. KATARAKTA

Katarakta ili mrena je zamućenje očne leće ili njezine kapsule koji sprječavaju fiziološki prolazak svjetlosti kroz leću do mrežnice oka. Bolest se može pojaviti u svim dobnim skupinama, uključujući dojenčad, odrasle i ljude starije dobi, ali najviše prevladava u skupini odraslih, s progresijom u starijoj dobi. Proces bolesti će napredovati postepeno, bez ranog utjecaja na svakodnevne aktivnosti, no s vremenom uzrokovat će zamućenje leće koja postaje gotovo potpuno neprozirna za svjetlost. Katarakta je značajan uzrok sljepoće u svijetu. Mogućnosti liječenja uključuju korekciju naočalama samo u ranijim fazama, te u kasnijim fazama savjetuje se operativni zahvat, koji ima veliku uspješnost. [1]

#### 2.1.1. LEĆA OKA

Leća oka (*lat.lens*) je optički medij kroz koji, lomeći se, prolaze zrake svjetlosti. Leća je postavljena u frontalnoj ravnini iza šarenice (*lat. iris*), a ispred staklastog tijela (*lat. corpus vitreum*). Ona je potpuno prozirna, a po obliku odgovara bikonveksnoj leći. Leća ima dvije površine, prednju i stražnju. Prednja površina pokazuje slabiju zakrivljenost nego stražnja. [2]

Histološki, leća je građena od lećnih vlakana, epitela i kapsule. Lećna kapsula je bazalna membrana koja se sastoji većinom od kolagena tip IV i glikoproteina. Lećni epitel se sastoji od jednog sloja kubičnih stanica koji se nalazi samo na prednjoj površini leće. Lećna vlakna su tanke, spljoštene tvorbe nastale izduljivanjem i diferencijacijom stanica lećnog epitela u području ekvatora leće. Tijekom razvoja izgube jezgru i druge organele te se izduže. Građena su od bjelančevina iz skupine kristalina. [3]

Leća je elastična te može mijenjati oblik odnosno zakrivljenost svojih površina, te tako omogućava akomodaciju oka za gledanje na blizinu. Leća nastaje direktno iz ektoderma. Površni dio leće, koji se naziva cortex lentis (kora), je mekaniji od središnjeg djela, nucleus lentis (jezgra). Sama tvar leće ne drži se za kapsulu čvrsto, te se lako može odvojiti. Koru izgrađuju mlađa vlakna koja nastaju iz kubičnog epitela.

U tom procesu prvobitno niske stanice postaju duže, izdužuju se i postaju vlakna. Taj proces teče sve do staračke dobi. [2,3]

Starenjem jezgra leće postaje sve manje elastična, rigidnija, veća, a kora sve manja, te se s tim gubi mogućnost akomodacije i nastaje staračka dalekovidnost. [2,3]

Za osiguravanje normalnog položaja leće zadužene su fibrae zonulares, koje povezuju unutrašnju površinu cilijarnog tijela i leću. Leća sudjeluje u omeđenju prednje očne sobice. Prednja očna sobica ograničena je unutarnjom površinom rožnice, a straga šarenicom i prednjom površinom leće. [2]

Za vizualna bića poput nas, anatomska neusklađenost veličine ili oblika optičkih komponenata imalo bi katastrofalne učinke na evolucijsku sposobnost i vjerojatno je podložno snažnoj negativnoj selekciji. Švedski oftalmolog i fizičar Allvar Gullstrand, u radu za koji će kasnije dobiti Nobelovu nagradu, među prvima je osmislio anatomski točan optički model oka, "exact eye". Sadržavajući četiri sferne lomne površine i leću s neujednačenim indeksom loma, Gullstrandovo točno oko bilo je važan napredak u razumijevanju formiranja očne slike i komponenata kroz koje svjetlost prolazi, uključujući i leću. [4]

### **2.1.2. EPIDEMIOLOGIJA**

Progresivno starenje europskog stanovništva povezano je s porastom incidencije i prevalencije katarakte. Kao primjer, očekuje se da će se opća populacija Danske povećati za 10%, te se predviđa da će se udio stanovništva starijeg od 70 godina udvostručiti s 10,5% (2009.) na 20,40% (2050.), a za broj operacija mreine predviđa se odgovarajući porast s 46 000 u 2004. na 86 000 u 2050. [5]

Povećanu potražnju za operacijom mreine možda će biti teško zadovoljiti u budućnosti ako se ne poduzmu preventivne radnje. Prevalencija katarakte u Europi je 5% za dob između 52–62 godina, 30% u dobi od 60–69 godina te 64% za stanovništvo starije od 70 godina. Sve vrste katarakte su puno češće u starijoj populaciji i oko 1,5 puta češće u žena nego u muškaraca. Potreban je pregled promjenjivih čimbenika rizika za razvoj katarakte i procjena aspekata koji utječu na ukupne troškove operacija katarakte. [6]

U Republici Hrvatskoj, tijekom 2019. godine, provedene su u sustavu bolničkih ustanova 7 112 operacije katarakte obavljene stacionarno, u dnevnoj bolnici 20 309 operacija, a ambulantno 6 006 operacija. U Tablici 1. prikazana je usporedba učestalosti izvođenja raznih operacija u Republici Hrvatskoj tijekom 2019.godine. Operacija katarakte je najčešća izvođena operacija, u svijetu, i u Hrvatskoj, te znatno češće se izvodi nego određeni „popularni“ zahvati poput tonzilektomije ili apendektomije. [7]

*Tablica 1.* Učestalost operacijskih zahvata u Republici Hrvatskoj kroz 2019. godinu, izvedeni stacionarno (s boravkom pacijenta u bolnici), u okviru dnevne bolnice ili ambulantno (Izvor: HZJZ)

Vrsta operacije	Stacionarno	Dnevna bolnica	Ambulantno
Operacija katarakte	7 112	20 309	6 006
Tonzilektomija	2 898	2 359	1 172
Apendektomija	5 204	-	-
Kolecistektomija	1 487	-	-
Carski rez	9 288	-	-

### 2.1.3. VRSTE KATARAKTE

Postoji više vrsta katarakti. Konatalna katarakta označava zamućenje leće vidljivo prilikom rođenja, a infantilna katarakta označava zamućenje leće koje nastaje tijekom novorođenačke i dojenačke dobi. Incidencija je oko 5 slučajeva na 10 000 živorođene djece. U konatalnu kataraktu spada i kongenitalna, tj.nasljedna. Kongenitalna katarakta može imati autosomno dominantno (kromosomi 1,2,16,17), autosomno recesivno i X-vezano (sindrom Nance-Horan) nasljeđivanje. U pravilu, zamućenje je bilateralno. Razlikujemo više podvrsti kongenitalnih katarakti: lamelarna, polarna i ostali rjeđi oblici (suturalna, koronarna, plavičasta, totalna, membranozna). Lamelarna katarakta je najčešći tip kod koje se zamućenje nalazi u sloju između jezgre i korteksa. Polarna katarakta je naziv za zamućenje leće u području prednjeg ili

stražnjeg pola leće, a zahvaća subkapsularni korteks i kapsulu leće. Većina konatalnih katarakti ne zahtjeva operacijsko liječenje jer nema značajnijeg utjecaja na vid. [8]

Ako je smanjenje vidne oštine izraženo potrebno je što ranije učiniti zahvat. Konatalna katarakta može nastati u sklopu metaboličkih poremećaja poput galaktozemije, hipokalcemije, Wilsonove bolesti i Loweovog sindroma, te kao posljedica prenatalne infekcije ( infekcije čiji su uzročnici virus Rubella, HSV, Varicella-zoster virus, Citomegalovirus, Toxoplasma gondi). [8]

Postoji više čimbenika koji su odgovorni za nastanak katarakte. Kada se radi o kongenitalnoj katarakti studije pokazuju povezanost s majčinom prehranom, infekcijom i nedostatkom oksigenacije uslijed krvarenja iz posteljice. [1]

Znakovi i simptomi urođenih oštećenja ovise o načinu prezentacije, ali roditelji mogu prepoznati bijelu mrenu, a pedijatri mogu primijetiti asimetriju crvenog refleksa, kao i znakove lošeg vida, tj. promatranja izvora svjetlosti, nepraćenje i neuspjeh u uspostavljanju kontakta očima. [9]

Senilna katarakta je najčešća i ima brojne uzroke. Patogeneza je multifaktorijalna i nije razjašnjena do kraja. Starenjem leća kontinuirano stvara nova lećna vlakna što dovodi do povećanja debljine i težine leće. Prilikom toga dolazi do kompresije starijih vlakana i stvrdnjavanja jezgre. Kemijske promjene dovode do stvaranja proteinskih agregata i žuto-smeđe pigmentacije. S obzirom na lokalizaciju zamućenja možemo razlikovati 3 tipa katarakte: nuklearna, kortikalna i stražnja supkapsularna. Kod nuklearne katarakte glavno obilježje je skleroza i promjena boje nukleusa. Progresija je spora, boja leće mijenja se od žutog do smeđeg oboljenja. Kortikalna katarakta dovodi se u vezu s lokalnim poremećajem strukture zrelih lećnih vlakana prilikom kojeg dolazi do pojave vakuola i vodenih pukotina u korteksu leće, te kasnije pojave bjeličastih zamućenja. Poremećaj vidne oštine nije kod svih tipova katarakti isti te ovisi o lokalizaciji promjena. Maturna katarakta je naziv za kataraktu koja je u potpunosti bijelo zamućena. Zbog povećanog sadržaja vode maturna mrena može dodatno nabubriti pa se zove intumescentna katarakta. Ako se maturna katarakta ne operira postupno dolazi do „curenja“ korteksa kroz kapsulu i hiperturne katarakte gdje je kapsula leće nabrana i skvrčena. Morgagnijeva katarakta je zadnji stadij hiperturne mreke kod koje zbog potpune likvefakcije korteksa, nukleus leće postane pokretan. Stražnja subkapsularna katarakta se obično

javlja u mlađoj populaciji, a zamućenje se nalazi u površinskom korteksu ispred stražnje kapsule. [8]

Najčešći uzrok jednostrane katarakte u mladih odraslih osoba je trauma oka. Kod operacije traumatske katarakte postoji povećan rizik za komplikacije zbog nestabilnosti leće. Tupa trauma uzrokuje karakterističnu neprozirnost u obliku cvijeta. Električni udar je rijedak uzrok katarakte koji uzrokuje difuzno mliječno bijelo zamućenje. Ultraljubičasto zračenje rijetko izaziva kataraktu. Ionizirajuće zračenje, koje može biti upotrebljavano u liječenju očnih tumora i u kardiološkim intervencijama, uzrokuje stražnje subkapsularne neprozirnosti. Kemijske tvari poput naftalena, talija, laktoze te galaktoze također uzrokuju nastanak katarakte. Može se pojaviti i u sklopu sistemskih bolesti kao što su miotonična distrofija, atopijski dermatitis, neurofibromatoza tip 2, endokrine bolesti (šećerna bolest, hipoparatiroidizam). Katarakta može biti i posljedica određene primarne očne bolesti. Kronični prednji uveitis je najčešći uzrok sekundarne katarakte. Akutno zatvaranje komornog kuta može uzrokovati male prednje sivobijele postkapsularne ili kapsularne neprozirnosti. Visoka miopija može prouzročiti neprozirnost leće i ranu pojavu nuklearne skleroze pogoršavajući kratkovidnu pogrešku refrakcije. Može biti i udružena s nasljednim distrofijama fundusa. Određeni lijekovi mogu imati ulogu u etiologiji mrežnice, poput kortikosteroida i inhibitora antikolinesteraze. Loša prehrana s nedostatkom antioksidansa i vitamina, alkoholizam i pušenje također predstavljaju rizične čimbenike. [1]

#### **2.1.4. SENILNA KATARAKTA – ZNAKOVI I SIMPTOMI**

Simptomi katarakte progrediraju postepeno. Jedan od glavnih simptoma je zamagljivanje vida. Nastup smanjenog vida obično može biti podmukao tijekom mnogo godina. U nekim slučajevima početak može biti brz, kao kod nekih vrsta stražnje subkapsularne katarakte i zrele katarakte koja se brzo razvija. Percepcija brzine je subjektivna, ponekad se osjećaj manjka vida može potaknuti tek kad pacijent prekrije svoje zdravo oko. Zamagljenje vida pacijent može opisati kao zamagljen, prigušen ili maglovit vid. Pri slabom osvjetljenju, kada su zjenice šire ili potpuno proširene, nuklearna katarakta može uzrokovati pojavu aureola oko izvora svijetla. [10,37]

Važno je razlikovati ovaj fenomen od istog simptoma koji se javlja kod glaukoma zatvorenog kuta (kod nuklearne katarakte oko je bijelo, bezbolno i ima normalno reaktivnu zjenicu, dok je kod glaukoma zatvorenog kuta oko crveno, bolno, a zjenica je proširena i fiksirana). [10]

Mnogi pacijenti mogu biti asimptomatski i katarakta može biti otkrivena tijekom rutinskog pregleda. Neki pacijenti s normalnom ili gotovo normalnom oštrinom vida mogu biti prilično različitih simptoma u odnosu na situaciju. Primjerice, stražnja subkapsularna katarakta može biti mala, gusta i smještena u središtu, ali s normalnom veličinom zjenice, pacijent može vidjeti normalno zbog lokalizacije same katarakte, točnije njezine male površine u odnosu na širinu zjenice. Međutim, kad pacijent izađe na jaku sunčevu svjetlost i zjenica se suzi, pacijentov vid može biti oslabljen (jer katarakta sada zauzima cijelu zjenicu). Neki pacijenti koji imaju nuklearnu mrenu napominju da su u stanju čitati prvi put u zadnjih nekoliko godina bez naočala. Ova povećana sposobnost vida na blizinu, poznat kao "drugi vid", uzrokovana je povećanim indeksom loma zbog nuklearne katarakte, koja izaziva kratkovidnost. Unatoč tome nuklearna katarakta može smanjiti vid na daljinu. [10]

Vrsta katarakte također određuje početni prikaz simptoma. Nuklearna katarakta može se prezentirati smanjenom vidnom oštrinom na daljinu, smanjenom sposobnošću prepoznavanja lica i razlikovanja boja. Pacijenti s nuklearnom kataraktom mogu imati dobru razinu Snellenove oštine. Kortikalna katarakta može uzrokovati odsjaj, otežano čitanje i osjetljivost na svjetlost. Pacijenti sa stražnjom subkapsularnom kataraktom mogu se prikazati paradoksalno, s lošim vidom pri dobrom osvjetljenju i poboljšanim vidom pri slabom osvjetljenju. Također mogu imati poteškoća s vožnjom tijekom dana i čitanjem. Ako se ne operira, može se razviti hipermaturna senilna katarakta. [9]



### **2.1.5. PREVENCIJA**

Istraživanje Roche European American Cataract (REACT) pokazalo je malo, ali statistički značajno usporavanje napredovanja katarakte primjenom antioksidativnih mikroelemenata, vitamina C i E i karotenoida. Podaci o primjeni nesteroidnih protuupalnih lijekova (NSAID) u svrhu prevencije nastanka katarakte pokazuju različite rezultate. Ranije studije sugeriraju preventivni učinak nesteroidnih protuupalnih lijekova na prevalenciju katarakte, dok druge ne ukazuju na bilo kakvu povezanost. Učinak NSAID-a treba dalje proučavati kako bi se razjasnio njegov učinak na rizik od katarakte. Ekstrakcija mrežnice može dovesti do kirurških i postkirurških komplikacija, poput gubitka staklastog tijela, edema makule i odvajanja mrežnice, za koje se zna da se javljaju u 5% pacijenata nakon operacije. Stoga bi razvoj farmakoloških sredstava za prevenciju katarakte trebao biti jedan od glavnih prioriteta za buduća istraživanja mrežnice. [6]

### **2.1.6. OPERACIJSKO LIJEČENJE KATARAKTE**

Osnovni način liječenja katarakte je operacija. Povijest liječenja katarakte seže u 2250. godina prije nove ere, kada se u Hamurabijevom zapisniku prvi put spominje kirurgija katarakte. Zbog dosadašnjeg neuspješnog medikamentoznog liječenja ono je predmet brojnih istraživanja. U samom početku bolesti, dok zamućenje leće nije značajno, vid je moguće poboljšati prilagođenim naočalama. Zbog progresije bolesti, pacijenta je potrebno na vrijeme upozoriti na pogoršanje simptoma i upoznati sa mogućnostima operativnog liječenja. [8,37]

U većini razvijenih zemalja kirurško liječenje katarakte je najčešća izvedena kirurška intervencija, nadmašujući ostale poznate zahvate poput nadomještanja kuka, apendektomije, tonzilektomije i kolecistektomije. Pojava minimalnih rezova, sklopivih intraokularnih leća i primjena ultrazvučne energije za fragmentaciju leće, čine ovu operaciju sigurnom i učinkovitom. [8]

Dvije su osnovne metode kirurgije katarakte: intrakapsularna (uklanja se leća s kapsulom) i ekstrakapsularna (uklanja se leća, a kapsula ostaje u svom prirodnom ležištu). Ekstrakapsularna metoda se može podijeliti na klasičnu, PHACO i lasersku metodu operativnog liječenja katarakte. Na mjesto prirodne leće implantira se umjetna okularna leća. Stanje nakon implantacije naziva se pseudofakija. [8,37]

U modernoj oftalmologiji dvije su glavne vrste operacijskog liječenja – PHACO ultrazvučna metoda i novija, laserska metoda. Novije metode mogu biti učinkovitije, ali također imaju svoje kontraindikacije. Brojni pacijenti neće se moći podvrgnuti laserskoj operaciji katarakte zbog anatomskih značajki. Duboko postavljene oči, istaknuti nos i istaknute obrve mogu onemogućiti kontakt između pacijenta i laserskog sučelja. Pacijenti s prekomjernom tjelesnom težinom možda se neće moći smjestiti na krevet za liječenje. Koštane anomalije poput izražene kifoze sprječavaju pacijente da zauzmu pravilan položaj za liječenje. U kontraindikacije spadaju i tremor i sindrom nemirnih nogu. Ne smije se izvoditi ni na očima s prethodnim operacijama glaukoma ili rožnice. Kao kontraindikacije spominju se i ožiljci na rožnici, ali ovisno o njihovom opsegu i iskustvu kirurga. [13]

## **2.2. OPERACIJA PHACO METODOM – FAKOEMULZIFIKACIJA**

Fakoemulzifikacija je metoda ekstrakapsularne ekstrakcije leće pomoću ultrazvuka koja je „zlatni standard“ u operaciji katarakte. Pomoću ultrazvuka nukleus (jezgra) leće se usitnjava uz istovremenu aspiraciju usitnjenih komadića leće. Prijašnji problem oštećenja endotela rožnice umanjen je napretkom tehnike i razvijanjem gelova koji štite i oblažu endotel rožnice. Nakon ekstrakcije, impliciraju se savitljive intraokularne leće te rez na rožnici u pravilu nije potrebno šivati. [8,37]

### **2.2.1. PHACO METODA KROZ POVIJEST**

Gdje i kada je provedena prva operacija katarakte u povijesti još nije utvrđeno sa sigurnošću. Razni autori sugeriraju da su se kroz antičko i srednjovjekovno razdoblje prakticirali višestruki tipovi operacija mrežnice: discizija (podjela), aspiracija kroz cijev, ekstrakcija limbalnim rezom i izbacivanje ostataka leće oko ugrađene sonde. Određivanje točnog mjesta nastanka nije moguće, ali s obzirom da postoje zapanjujuće i neobične sličnosti između opisa operacija katarakte između Istoka i Zapada, to ukazuju na jedinstveno podrijetlo iz Starog svijeta. [11]

Fakoemulzifikacija je tehnika koju je Charles Kelman razvio 1967. godine. Ona uključuje mali rez od 2 mm do 3 mm i umetanje ultrazvučne sonde. Sonda je tada sposobna emulgirati i usisati leću. Manji rez omogućio je da se rane ne moraju šivati. Sklopive leće razvijene su kako bi se uklopile u mali rez. Prednosti u odnosu na prijašnje metode uključuju poboljšanu vidnu oštrinu, smanjen rizik od astigmatizma i smanjenu mogućnost postoperativne upale. Također se izbjegavaju komplikacije povezane sa šavom. [9]

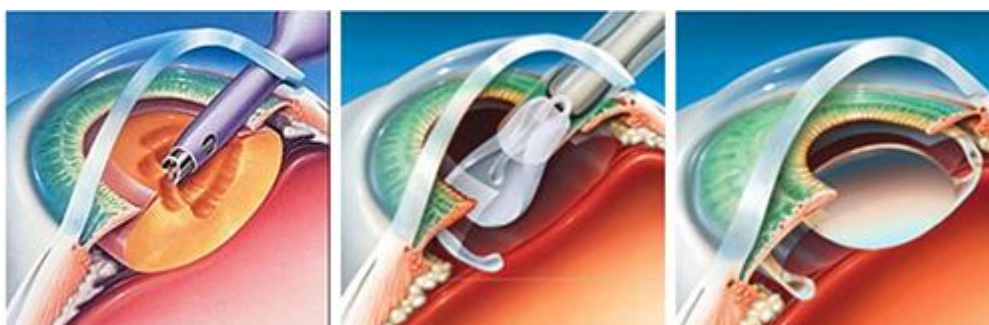Iako je razvijena 1967. godine, bilo je potrebno dosta vremena, ispitivanja i poboljšanja kako bi se stavila u praksu, što se dogodilo 1971. godine. U vrijeme razvoja fakoemulzifikacije glavnu ulogu u liječenju katarakte imala je tehnika intrakapsularne krioelekstrakcije. S obzirom na spomenutu tehniku, PHACO metoda uvela je mnogo prednosti. Mala incizija označavala je smanjenje vremena cijeljenja, smanjeni postoperativni astigmatizam, manje komplikacija u vidu krvarenja (i od šavova), bolju aspiraciju korteksa i postavljanje leće. [12]

## 2.2.2. TEHNIKA IZVOĐENJA

Fakoemulzifikacija je danas standardna metoda operacije katarakte s prijavljenim stopama glavnih komplikacija (puknuće stražnje kapsule ili gubitak staklastog tijela) od 1,95% i ukupne stope intraoperativnih komplikacija od 4,2%. Za uspješan ishod je presudna dobra kirurška tehnika jer svaki korak je ovisan o sljedećem. [13]

Fakoemulzifikacija spada u operacijske postupke, te s toga nije dovoljno usmjeriti se samo na opisivanje glavnih komponenti operacije jer se sastoji od više koraka, uključujući i dilataciju zjenice, antisepsu operativnog polja jednom otopinom, primjenom lokalnog anestetika, postavljanje držača vjeđa, rez rožnice, aplikacija viskoelastika (zaštitnog gela) u prednju očnu sobicu, otvaranje kapsule postupkom kapsulorekse, upotreba ultrazvuka koji usitnjava i ekstrahira leću, implantacija umjetne intraokularne leće, a šivanje mjesta incizije većinom nije potrebno (Slika 1. prikazuje shematski prikaz određenih postupaka fakoemulzifikacije). Zbog veličine reza i izbjegavanja šavova većinom se izbjegne razvoj postoperativnog astigmatizma. [8,37]

Prvo i najvažnije za uspješno izvođenje operacije je vještina kirurga i vrsta zahvata s kojim kirurg ima najviše iskustva i sigurnosti. Općenito, vrsta operacije ovisi o tvrdoći nuklearne komponente katarakte (sve su kortikalne mreke mekane). Većina kirurga vrši fakoemulzifikaciju ECCE (extracapsular cataract extraction) na gotovo svim mrenama. [10]



Slika 1. Prikaz fakoemulzifikacije – 1) usitnjavanje i ekstrahiranje leće 2) primjena IOL-a 3) IOL-a nakon insercije (Preuzeto s: [www.dcrlaser.pl](http://www.dcrlaser.pl))

### **2.2.2.1. INDIKACIJA**

Operacija katarakte je elektivna operacija koju je u vrlo rijetkim slučajevima medicinski nužno učiniti. Temeljne indikacije su smetnje vida koje subjektivno ograničavaju pacijentove dnevne aktivnosti i uvelike smanjuje kvalitetu života. Objektivno, utjecaj na vid, određuje se mjerenjem vidne oštine i testom kontrastne osjetljivosti. [8,37]

Danas pacijenti mogu aktivno biti uključeni u metode liječenja, te im treba prikazati više mogućnosti. Laserska operacija katarakte ne provodi se u Hrvatskoj rutinski u bolničkim uvjetima, tako da većina pacijenata bude podvrgnuta PHACO metodi.

### **2.2.2.2. PRIPREMA OPERACIJSKOG POLJA**

Koža oko oka, kapci i same trepavice moraju biti dezinficirani jednom otopinom tri do četiri puta kako bi se maksimalno otklonila mogućnost kontaminacije operativnog polja. Zatim se stavlja zaštitina sterilna „folija“ koja štiti operativno polje od okolnih struktura. [12]

### **2.2.2.3. ANESTEZIJA**

Najbolja metoda anestezije za fakoemulzifikaciju još nije dovoljno dobro istražena da bi se mogla izdvojiti. Trenutno postoji nekoliko mogućnosti i tehnika za anesteziju u operaciji katarakte. Tri kategorije anestezije za kirurški zahvat su topikalna, regionalna i opća anestezija. Odabir metode anestezije ovisi o nekim varijablama poput komorbiditeta, dobi pacijenta i iskustva kirurga. Operacije katarakte se često vrše na starijim pacijentima s raznim komorbiditetima – kardiovaskularnim, respiratornim, metaboličkim i ostalim poremećajima. Općenito, topikalna anestezija je najviše prihvaćena među oftalmolozima. Prije same primjene anestezije, na pacijentima se primjenjuje midrijatik, primjerice 2% tropikamid. [14]

U počecima razvoja, fakoemulzifikacija je bila rađena pod općom anestezijom, dok se napretkom koristila lokalna anestezija intraorbitalnom injekcijom i totalnim blokom VII. moždanog živca. Ovakvi komplicirani postupci su bili praćeni često teškom

sedacijom pacijenta. Posljednjih godina napretkom kirurških tehnika i skraćanjem vremena operacije, ušla je u primjenu lokalna kontaktna anestezija. [12]

U SAD-u 60% svih operacija katarakte izvodi se u lokalnoj anesteziji. Benoksinat 0,4%, esterski anestetik, jedan je od najčešće korišten zbog visokog stupnja sigurnosti. Lokalna anestezija može se kombinirati s subkonjunktivalnom anestezijom. [10]

Za primjenu lokalne anestezije potrebna je suradnja pacijenta. Potrebno je prije operacije predvidjeti može li pacijent surađivati tijekom operacije. Neki čimbenici poput oštine vida, reakcije pacijenta na pad vidne oštine te suradnja tijekom tonometrije mogu biti korisni za predviđanje suradnje pacijenata tijekom fakoemulzifikacije u lokalnoj anesteziji. [14]

U Tablici 2. prikazani su prednosti i nedostaci primjene lokalne anestezije.

*Tablica 2.* Prednosti i nedostaci lokalne anestezije u operaciji katarakte (Izvor: Yanoff i Duker, Ophthalmology)

Prednosti	Nedostaci
Nema rizika u vezi s primjenom injekcije	Budan i komunikativan pacijent može ometati kirurga
Nema rizika od periokularnog krvarenja, sistemska antikoagulacijska terapija ne mora se prekidati	Nema akinezije oka
Održava se funkcionalni vid	Prilikom pojave komplikacija, anestezija možda ne bude dovoljna
Nema postoperativne diplopije ili ptoze	

#### 2.2.2.4. INCIZIJA

S vremenom, došlo je do progresivnog smanjenja veličine reza vanjske očne ovojnice pri operaciji katarakte zajedno s novijim kirurškim tehnikama. Veličina reza se progresivno smanjivala s 12,0 mm u intrakapsularnoj operaciji katarakte na 10,5 mm u ranom razvoju ekstrakapsularne operacije, te na 5,25 mm pojavom fakoemulzifikacije. Sklopive intraokularne leće dodatno su smanjile veličinu reza na 3,0 mm ili manje. Prednosti male veličine reza su: minimalna kirurška trauma, više stabilnosti prednje komore, kratko razdoblje postoperativne rehabilitacije, minimalni postoperativni astigmatizam, izbjegavanje komplikacije povezanih sa šivanjem, teoretski nizak rizik od endoftalmitisa. [15]

U modernom dobu operacije katarakte incizija mora biti dovoljno malena da ne zahtjeva šavove i ne uzrokuje postoperacijski astigmatizam. Kada govorimo o inciziji, potrebno je uzeti u obzir tri stavke: pozicija, veličina i oblik reza. Pozicija u temporalnom kvadrantu je trenutno najčešće izvođena metoda. Razlikujemo tri pozicije u odnosu na rožnicu: čisti kornealni rez, rez u području limbusa rožnice i sklero-kornealni rez koji se koristi prilikom potrebe za većim rezom. Oblik reza može biti učinjen na više načina, a u svim slučajevima rezovi omogućuju kornealni tunelski rez duljine 1.75-2.00mm. U slučaju sklero-kornealnog reza duljina reza je 3.5mm. Dimenzije reza ograničene su veličinom leće koja će biti postavljena. Incizija bi trebala biti toliko velika da omogući normalan ulazak leće bez da se oštete sami rubovi incizije. [12]

Položaj reza (s obzirom na obilježja na satu) određuje operater-kirurg, njegovo prijašnje iskustvo i udobnost samog položaja operatera prilikom izvođenja operacije. Neki kirurzi s desnom dominantnom rukom odluče sjesti na čelo kreveta i svoj rez usredotočiti na poziciju 10 ili 11 sati. Drugi se usredotoče rez na položaj od 7 do 8 sati za desno oko i položaj od 1 do 2 za lijevo oko. Pacijentova anatomija također može odrediti mjesto reza, posebno karakteristike poput velikog nosa, duboko postavljene orbite, velikih obrva, neprozirnost rožnice ili prethodni glaukom. [16]

Rađena su razna ispitivanja kako bi se zaključilo da li veličina reza utječe na postoperacijski astigmatizam. Meta analiza s ukupno 2737 sudionika (3120 očiju) dovela je do zanimljivog zaključka. Ta su ispitivanja provedena u Bosni i Hercegovini, Kini, Francuskoj, Indiji, Italiji, Koreji, Španjolskoj, Švicarskoj i Turskoj. Polovica od 26 ispitivanja provedena je u Kini. Usporedili su se četiri ureza različite veličine:  $\leq 1,5$  mm, 1,8 mm, 2,2 mm i približno 3,0 mm. Ti su rezovi izvedeni pomoću tri različite tehnike: koaksijalna i dvoosna mikroincizijska fakoemulzifikacija i standardna fakoemulzifikacija. Fakoemulzifikacija s manjim urezima nije povezana s manje kirurški induciranim astigmatizmom u usporedbi s fakoemulzifikacijom s većim rezovima. Koaksijalna mikroincizijska fakoemulzifikacija može biti povezana s manje astigmatizma od standardne fakoemulzifikacije, ali razlika je bila mala, a dokazi nisu bili sigurni. U navedenoj analizi sigurnosni ishodi i kvaliteta života nisu bili adekvatno prijavljeni. [17]

Prema istraživanju u KBC Sestre milosrdnice, specijalizantima oftalmologije najteži korak u metodi fakoemulzifikacije je izvesti inciziju. Što se tiče subjektivnih poteškoća u svakom koraku operacije, utvrdilo se da su fakoemulzifikacija i kapsuloreksija najteži koraci u krivulji učenja. Niže stope „težine“ za posljednje korake u operaciji, koji su bili označen kao lagani u navedenoj studiji, mogao bi se objasniti činjenicom da u slučajevima kada je u prethodnom koraku bila potrebna pomoć mentora ili iskusnijeg kirurga, specijalizant bi obično završio operaciju, stvarajući najviše iskustva upravo u tom području. [18]

#### **2.2.2.5. PRIMJENA VISKOELASTIKA**

Oftalmološki viskoelastici (OVD) obično se klasificiraju u dvije glavne kategorije ovisno o njihovim svojstvima: disperzivni i kohezivni. Disperzivni OVD-i imaju nižu molekularnu masu i kraće molekularne lance koji uzrokuju bolje prijanjanje na endotelne stanice rožnice što rezultira većom zaštitom od turbulencije tekućine i fragmentima leće tijekom fakoemulzifikacije. Kohezivni OVD-i imaju visoku molekularnu masu i duge molekularne lance koji služe za održavanje dovoljnog prostora za operaciju. Ipak, oba OVD-a imaju određena ograničenja. Kratki molekularni lanci čine disperzivnu OVD masu sklonijom dijeljenju, pa je i teže uklanjanju, što uzrokuje više skokova postoperativnog intraokularnog tlaka. [19]



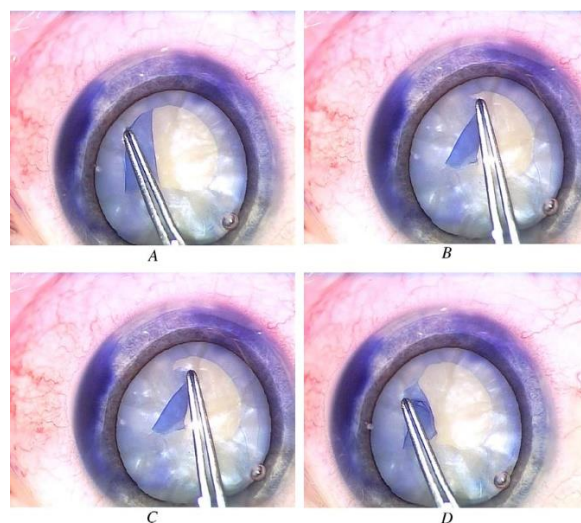
Suprotno tome, kohezivni OVD-ovi brže se uklanjaju, ali nude nižu zaštitu endotelu rožnice. Godine 1999. opisana je tehnika meke ljuške, kirurška tehnika s disperzivnom i kohezivnom OVD istovremeno. [19]

Disperzivni OVD postavlja se prvo kako bi se obložio endotel rožnice, a zatim se kohezivni OVD ubrizgava centralno da bi se spljoštila kapsula prednje leće, produbila prednja komora, prisilila pomak disperzivnog OVD-a prema rožnici. [19]

U bolesnika s glaukomom, IOP skokovi mogu uzrokovati značajnu štetu na optičkom disku. Rezultati studija pokazali su da se postoperativni IOP značajno povećava bez obzira na OVD, tijekom 5 sati postoperativnog praćenja. Stoga je pažljivo uklanjanje OVD-a neophodno kako bi se izbjegli skokovi IOP-a. [20]

#### **2.2.2.6. KAPSULOREKSA**

Razvoj kapsulorekse značajno je pridonio sigurnosti i učinkovitosti moderne ekstrakcije katarakte fakoemulzifikacijom. Otkad su je prvi opisali Gimbel i Neuhann, kapsuloreksa je postala tehnika izbora za prednju kapsulotomiju. Gimbel i Neuhann su je opisali kao kružni, središnji, krivolinijski otvor u prednjoj kapsuli stvoren subincizijskim ubodom igle, a zatim dovršen lučnim odvajanjem kapsule u smjeru kazaljke na satu i u smjeru suprotnom od kazaljke na satu. Slika 2. prikazuje kapsuloreksu. Dobro centrirana, odgovarajuća veličina kontinuirane kapsuloreksije preduvjet je uspješne fakoemulzifikacije. Osigurava sigurno i učinkovito izvođenje različitih koraka operacije s pravilno postavljenim IOL-om koji ima optimalnu rotacijsku stabilnost. [21]



*Slika2.* Prikaz kapsulorekse (Preuzeto s: [www.semanticscholar.org](http://www.semanticscholar.org))

Kapsuloreksa ili kontinuirana krivolinijska kapsulotomija brza je i, jednom naučena, jednostavna tehnika za uklanjanje prednje kapsule koja pruža najbolju sigurnost za intraokulanu leću unutar kapsularne vrećice. Početna kapsulotomija može se napraviti centralno cistotomom ili savijenom iglom ili korištenjem vrha instrumenta za kapsuloreksije. Jednom kada kapsula ima otvor, hvata se komad prednje kapsule i razdvaja se kružnim načinom, uz kontinuiranu promjenu vektora razdvajanja kako bi se postigao okrugli otvor (kapsulotomija) u prednjoj kapsuli. Odgovarajuća veličina kapsulotomije kompatibilna s postupcima fakoemulzifikacije varira između 5 i 6 mm, s idealnom veličinom od 5,5 mm. Viskoelastični materijal između površine endotela rožnice i nuklearne površine neophodan je za sprečavanje oštećenja endotela. Veličina i oblik kapsulorekse može određivati kirurg. Velika kapsuloreksa olakšava operaciju. [10]

#### **2.2.2.7. HIDRODISEKCIJA**

Hidrodisekcija tradicionalno znači ubrizgavanje tekućine u kortikalni sloj leće u svrhu odvojanja područja jezgre od kore. Nakon pravilne kapsulorekse, hidrodisekcija je važan korak za mobilizaciju, rastavljanje i uklanjanje jezgre. [10]

#### **2.2.2.8. PRIMJENA FAKOULTRAZVUKA**

Fakoemulzifikacija nudi kirurgu mogućnost usitnjavanja jezgre leće oka na manje komade, pa čak i u finu emulziju materijala, a sve se to može ukloniti sondom koja se koristi za postizanje raspada. Kao rezultat toga, sada je moguće minimalizirati traumu na strukture oka i da imaju minimalan utjecaj na njegov oblik. S razvojem tehnologije, došlo je i do razvoja fakoultrazvuka. S toga, razlikujemo konvencionalnu i modernu fakoemulzifikaciju. [10]

U konvencionalnoj stvari se uobičajena ultrazvučna energija u uređaju za fakoemulzifikaciju kada električna struja prolazi kroz piezoelektrične kristale. Ovi kristali pretvaraju električnu energiju u mehaničke vibracije na vrhu fako-igle. Fako-igla vrh služi za emulgiranje materijala leće na frekvencijama između 25 i 62 KHz. Trenjem nastaje toplina. Toplina se uklanja iz oka protokom tekućine kroz dio za navodnjavanje koji okružuje iglu za fakoemulzifikaciju. Promjer djela za navodnjavanje veći je od promjera fako-igle. U slučaju smanjenog protoka navedene tekućine, konvencionalno ultrazvučna fakoemulzifikacija ima potencijal za nastanak toplinskih ozljeda. [15]

Suvremeni sustavi za fakoemulzifikaciju imaju dva glavna cilja u svrhu atraumatske operacija katarakte. Prvi cilj je smanjenje topline proizvedene uslijed trenja tijekom ultrazvučne fakoemulzifikacije. Drugi cilj je smanjenje snage potrebne za vađenje dijelova leće. Da bi se postigla ova dva cilja, izvršene su razne izmjene u kompjuterskom sustavu uređaja za fakoemulzifikaciju. [15]

Fizikalne mehanizme koji usitnjavaju nuklearni materijal leće prilikom korištenja fako-vrha teško je u potpunosti objasniti, a donedavno i relativno važni čimbenici nisu bili dovoljno jasni. Sada je poznato da je najvažniji izravni mehanički učinak, poput čekića, izuzetno tvrdog titanovog vrha koji dolazi u kontakt s materijalom leće. Fako vrh koji je na frekvenciji od 44 kHz ima maksimalnu brzinu od 20 m / s, kada se njime rukuje pri punoj snazi, a ubrzanje vrha je > 51 000 m / sekundi. U tim uvjetima izravni udar vrha usitnjava materijal koristeći sile trenja. Za kirurga su dostupni različiti dizajni vrhova, ali tri su ključne varijacije dizajna. Kelmanov vrh ima kut od 22 °. Smatra se da ovaj dizajn pojačava akciju vrha emulgiranja, te omogućava kirurgu da ga koristi kao manipulator. Neki vrhovi imaju rašireni završetak vrha (tj. vanjski promjer na kraju vrha je veći od 1-2 mm ). Funkcija fako-pumpe je dvojaka : zadržavanje jezgre prilikom usitnjavanja i uklanjanje ostataka nakon usitnjavanja. Uz moderne tehnike pumpa se također sve više koristi za izravno usisavanje mekših dijelova jezgre. Općenito postoje dva principa pumpe – protočni i na vakuumski pogon. Od 2001. mnogi su se kirurzi zainteresirali za koncept mikroreza. To je prvi put izvedeno u dvoosnom načinu; infuzija se odvojila od onoga što je postalo "goli" vrh aspiracije uporabom zasebne kanile umetnute kroz zasebni rez. [10]

Svaki je rez širok samo 1-1,5 mm, a postoji niz intraokularnih leća koji se mogu umetnuti kroz ureze ispod 2 mm. Smanjena maksimalna veličina reza rezultira manjim promjenama zakrivljenosti rožnice izazvanim operacijom. [10]

### **2.2.2.9. IMPLANTACIJA LEĆE**

Tek krajem 1940-ih shvatile su se optičke prednosti koje primjena intraokularne leće (IOL) može pružiti u vizualnoj rehabilitaciji, a na njih je djelovao Harold Ridley. Ugradnja IOL-a sada je vrlo uspješna operacija, sigurnost i djelotvornost postupka su dokazani. I dalje su potrebne studije kako bi se utvrdilo koje su kirurške tehnike i koji IOL dizajn najsigurniji, najpraktičniji, i najekonomičniji za veliku primjenu u manje razvijenim područjima svijeta. IOL stražnje komore, nakon dugog razdoblja odbijanja primjene istih u oftalmološkoj praksi nakon Ridleya, ponovno su predstavljene sredinom 1970-ih i ranih 1980-ih. Jaffe i drugi autori uspoređivali su leće stražnje komore s lećama podržanim irisom i bili su impresionirani vrhunskim rezultatima postignutim s „bivšom“ vrstom leća pomoću tehnike ekstrakapsularne ekstrakcije katarakte. Korištenje IOL stražnjih komora sada je metoda izbora. Postoji šest različitih generacija intraokularnih leća. [10]

Engleski oftalmolog Harold Ridley 1949.godine primijetio je da postoji dobra tolerancija polimetilmetakrilatnih (PMMA) krhotina vjetrobrana pilotske kabine u očima ozlijeđenih pilota iz Drugog svjetskog rata. On je navedene godine implantirao prvu PMMA leću nakon ekstrakapsularne ekstrakcije katarakte. Kasnije, razvojem dolazi do ugradnje i postraničnih nastavaka (haptici) koji služe stabilizaciji leće unutar kapsule (Slika 3 prikazuje različite oblike IOL-a s postraničnim nastavcima). Haptici mogu biti savijeni ili plosnati, te od istog ili različitog materijala kao i leća. Prve okularne leće bile su građene kompletno od PMMA, kasnije je došlo do razvoja sintetskih leća, koje su danas potrebne zbog svoje savitljivosti i mogućnosti prolaska kroz mali rez. [8]



Slika 3. Različiti oblici IOL-a (Preuzeto s: [www.dclaser.pl](http://www.dclaser.pl))

Materijal i dizajn za intraokularne leće se konstantno razvija i poboljšava. Poboljšanja su usmjerena na bolju korekciju loma postoperativno i mogućnost manje veličine reza. Razvijeni su različiti materijali za intraokularne leće, koji se međusobno razlikuju po sadržaju vode, refraktnom indeksu i čvrstoći vlakana. [15]

Intraokularne leće mogu biti monofokalne, multifokalne i torične. Monofokalni asferični IOL ispravljaju snagu koja se gubi uklanjanjem prirodne leće. Najčešće se ugrađuju zbog niske cijene. Budući da IOL ispravlja samo jednu žarišnu udaljenost, naočale ili kontaktne leće mogu biti potrebne ili za vid na daljinu ili na blizinu. Pacijent ima mogućnost odabrati monoviziju kao ishod, gdje jedno oko ima IOL za vid na daljinu, dok je drugo oko za vid iz blizine. Multifokalni IOL koriste se za ispravljanje refrakcijskih grešaka vida kako bi se smanjila potreba za naočalama. Prije operacije, izvodi se procedura koja obuhvaća keratometriju i biometriju oka kako bi se utvrdila potrebna snaga intraokularne leće. [9]

Razvojem specijalnih intraokularnih leća, kojima može biti ispravljen i astigmatizam, postići oštar vid i na blizinu i daljinu, kirurgija katarakte postaje refraktivna kirurgija jer se implantacijom navedenog ispravlja problem refraktivne greške. [8]

### **2.3. FAKOEMULZIFIKACIJA SMEĐE KATARAKTE**

Nuklearna katarakta, vrsta senilne katarakte, ima karakteristiku smeđeg obojenja leće. Smeđa katarakta može biti povezana s drugim očnim komorbiditetima – labavim zonulama, niskim brojem stanica endotela, plitkom prednjom komorom, pseudoeksfolijacijom i neadekvatnom dilatacijom zjenica - što sve dovodi do

poteškoća u operaciji, kao i povećane vjerojatnosti postizanja neadekvatnih rezultata. Stoga bi se u predoperacijskoj evaluaciji trebalo posebno tražiti ta stanja. Neprikladna priroda smeđe katarakte sama po sebi također povećava poteškoće u operaciji, pa bi stoga fakoemulzifikaciju tvrde smeđe katarakte trebali preuzeti samo iskusni kirurzi, pa čak i tada s jasnim prihvaćanjem činjenice da tijekom operacije može doći do potrebe za prelaskom u manualnu ECCE (ekstrakapsularnu ekstrakciju).

Operacija može biti provedena u peribulbarnoj anesteziji, a ne topikalno, kako bi se lakše podnijelo dulje kirurško vrijeme i moguća eventualna potreba za prelaskom u ECCE. Arhitektura reza trebala bi biti idealna. Predugi rezovi mogu uzrokovati i opekline rožnice. Prekratki rezovi mogu dovesti do ponovljenog prolapsa šarenice i male zjenice, pa ih s toga treba izbjegavati. Treba izbjegavati malu kapsuloreksu kako bi se omogućilo slobodno okretanje jezgre unutar vrećice, kao i prelazak u ECCE ako je potrebno. Fakoemulzifikaciju treba izvoditi velikom snagom i malim vakumom kako bi se izbjeglo pomicanje nukleara i zonularni stres. Vrh fako-igle trebao bi biti adekvatno izložen da se uđe dovoljno duboko i da se dobije dovoljna količina jezgre. Mali se dijelovi jezgre često odvajaju i smještaju u kut ili brazdu, iza šarenice ili u ranu, a njih treba potražiti i ukloniti nakon nuklearnog emulgiranja.

Zonule u smeđoj mreni su labave i često su potrebne dodatne manipulacije. Stoga se može uzeti u obzir kapsularni zatezni prsten, posebno u slučaju pseudoeksfoliacije. Treba voditi računa da se šarenica slučajno ne usisa. Prema posljednjim komadima, fako parametre treba smanjiti. Preostali korteks je manji u odnosu na meku mrenu i uklanja se na uobičajeni način. Nakon toga slijedi implantacija intraokularne leće u vrećici. [22]

## **2.4. FAKUEMULZIFIKACIJA BIJELE KATARAKTE**

Bijela, zrela, senilna katarakta je uznapredovali oblik bolesti. Prema razlikama u biomikroskopskom izgledu bijela katarakta se može podijeliti u tri vrste: 1) kortikalno zrela katarakta, koja ima difuzno flokulentni (grudvičasti) korteks i može biti povezan s povišenim intralentikularnim tlakom (natečena mrena); 2) kortikalno zrela katarakta sa flokulentnim korteksom i tvrdom, smeđom jezgrom; i 3) jednolično meka katarakta sa želatinoznim korteksom i mekom jezgrom. Fakoemulzifikacija ove katarakte i

implantacija intraokularne leće u stražnju komoru povezana je s većom stopom intraoperativnih komplikacija kao što su odsutnost retroiluminacije (crveni refleks), krhka kapsula koja ugrožava uspješnu kapsuloreksiju, tvrda jezgra, zonularna dehiscencija, puknuće kapsule, gubitak staklastog tijela i ispuštena jezgra. S toga, kirurško uklanjanje bijele senilne katarakte je često nepredvidljiv i predstavlja izazov za kirurga. [23]

Bijela maturna katarakta je neprozirna, stoga nedostaje refleks crvenog fundusa. Za pojačavanje kontrasta, kirurg može koristiti različite boje za bojenje prednjeg dijela kapsule kako bi izveo uspješnu kontinuiranu kapsuloreksu. Bojanje prednje kapsule može se izvesti s 0,1% triptan plave boje, 0,5% indocijanin zelene, 0,05% encijan ljubičaste, 2% fluorescein natrija i autolognom krvi pacijenta. Nekoliko studija pokazalo je učinkovitost i sigurnost ovih boja. Za uspješnu fakoemulzifikaciju ključna je pravilna kontinuirana kapsuloreksa. Često je kapsula krhka i prisutan je visoki intrakapsularni tlak. Otežavajući čimbenici mogu biti i taloženje kalcija u području prednje kapsule, ili razvoj žarišnih plakova. Hidrodisekcija, u slučaju bijele mrežnice, nema veliku važnost, ali većinom se provodi nježna hidrodisekcija. U slučajevima tvrde jezgre (bijela katarakta češće ima tvrdu jezgru) potrebno je provesti veću energiju fakoemulzifikacije. Ruptura stražnje kapsule je intraoperativna komplikacija s većom učestalošću kod slučajeva bijele katarakte. Puknuće stražnje kapsule donosi dodatan rizik od luksacije jezgre i gubitka staklastog tijela. Unatoč većoj stopi komplikacija, bijelu kataraktu može se sigurno operirati tehnikom fakoemulzifikacije. [24]

## **2.5. FAKOEMULZIFIKACIJA U KRATKOVIDNIH OSOBA**

Kratkovidno oko ranije razvije kataraktu nego zdravo oko. Operacija katarakte na kratkovidnom oku može imati više komplikacija te s toga se mora izvoditi s posebnim oprezom. Povezani komorbiditeti poput glaukoma otvorenog kuta, horioretinalne atrofije i makularne patologije mogu rezultirati postoperativnim rezultatima koji nisu zadovoljavajući. Retrobulbarni i donekle peribulbarni blok predstavljaju rizik od nenamjerne perforacije globusa u visokim miopijama zbog veće veličine oka i tanje bjeloočnice. Ekvatorijalno i zonularno istezanje pri apliciranju viskoelastika ili započinjanju navodnjavanja uzrokuje sindrom istezanja leće i irisa.

Obrnuti zjenični blok može se neutralizirati podizanjem ruba irisa s prednje kapsule i omogućavanjem ravnoteže tekućine između prednje i stražnje komore, čime se iris, zonule i leću vraća natrag u normalniji položaj. Ovim se manevrom zjenica obično vraća u izvornu veličinu, mada se ponekad može dogoditi mioza zbog oslobađanja prostaglandina.

Biti će potrebno ponovljeno punjenje viskoelastičnog materijala zbog „bijega“ viskoelastika. Veličina reza može se činiti varljivo malom zbog većeg promjera rožnice. Nenamjerna velika kapsuloreksa može rezultirati nepotpunim preklapanjem prednje kapsule oko ruba vidnog polja, što dovodi do pomicanja IOL optika, kao i povećanog rizika od zamućenja stražnje kapsule, potrebe za YAG kapsulotomijom i posljedično povećanog rizika za retinalno odvajanje. Unatoč razbijanju obrnutog zjeničnog bloka, instrumenti će i dalje morati biti postavljeni okomitije nego inače, što dovodi do većih poteškoća u uklanjanju jezgre i tehnikama aspiracije korteksa. Za meke jezgre prolaps i supkapsularna fakoemulzifikacija mogu biti lakši od tehnika nuklearnog rastavljanja u vrećici. IOL implantaciju treba izvršiti nakon punjenja vrećice viskoelastičnom masom kako bi se spriječilo haptično zaglavljivanje labave kapsule. Vrlo visoke miope mogu biti povezane s progresivnom zonulopatijom. (IOL) Izračun snage IOL-a vrlo je važan zbog veće šanse za pogrešku u velikim očima. Trenutni optički biometri pružaju netočno mjerenje aksijalne duljine u očima dužim od 26 mm, jer koristi isti indeks loma za sve oči. Međutim, kako stražnji stafilomi mogu uzrokovati grube pogreške ultrazvučnom biometrijom, optička biometrija i dalje je poželjna, čak i kod očiju s aksijalnom duljinom većom od 30 mm, unatoč nižoj točnosti. [25]

## **2.6. KOMPLIKACIJE**

Iako je ukupan raspon mogućih operativnih komplikacija u laserski potpomognutoj operaciji ili fakoemulzifikaciji mali, očekuje se da će stope biti niže u postupcima s laserskom asistencijom jer bi koraci dovršeni laserom trebali biti precizniji. U konačnici, to bi također trebalo dovesti do manje komplikacija i boljih ishoda za pacijenta. Analiza slučajeva s više od 4000 očiju podvrgnutih operaciji katarakte (1852 oka u skupini koja je podvrgnuta lasersku metodi u odnosu na 2228 oka u standardnoj skupini za fakoemulzifikaciju) izvijestila je da su obje tehnike "podjednako sigurne" i da su stope značajnih intraoperativnih komplikacija bile niske .



Komplikacije se mogu podijeliti u roku od tri vremenska razdoblja, tj. intraoperativni, rani postoperativni i kasni postoperativni. [6,13]

### 2.6.1. INTRAOPERACIJSKE KOMPLIKACIJE

Intraoperacijske komplikacije najčešće uključuju puknuće stražnje kapsule (0,5% do 5,2%), intraoperativni „floppy“ sindrom šarenice (0,5% do 2,0%) ili ozljedu šarenice ili cilijarnog tijela (0,6% -1,2%). Puknuće stražnje kapsule može dovesti do zadržanih fragmenata leće, edema rožnice i cistoidnog makularnog edema. Puknuće stražnje kapsule dovodi do šest puta povećanog rizika od endoftalmitisa i povećava rizik od odvajanja mrežnice čak 19 puta. Tablica 3. pokazuje intraoperativne komplikacije zabilježene u uzorku od 300 pacijenata [9,26]

*Tablica 3.* Intraoperativne komplikacije tijekom PHACO-metode (N=300) (Izvor: Abrar i sur., Phacoemulsification: Complications in First 300 Cases)

Intraoperativna komplikacija	Broj slučajeva (%)
Abracija rožnice	48 (16)
Prolaps šarenice	11 (3.7)
Oštećenje šarenice	28 (9.3)
Subkonjuktivalno krvarenje	35 (11.7)
Ruptura stražnje kapsule	49 (16.3)
Fragmentacija jezgre	4 (1.3)
Odvajanje Descementove membrane	3(1)
Hidratacija rožnice	7 (2.3)
Prelazak na manualni ECCE	5(1.6)

### 2.6.2. RANE POSTOPERATIVNE KOMPLIKACIJE

Neke od češćih komplikacija uključuju prolazni povišeni očni tlak, edem rožnice, sindrom toksičnog prednjeg segmenta i endoftalmitis. Endoftalmitis, iako rijedak zbog primjene antibiotika, je jedna je od najtežih komplikacija nakon operacije katarakte. Povećani rizik od endoftalmitisa zabilježen je u bolesnika s dijabetesom, poodmakle

dobi (preko 80 godina), gubitka staklastog tijela i kod velikog reza. Pacijenti se obično javljaju u roku od dva tjedna nakon operacije sa smanjenom oštrinom vida, crvenilom oka i boli. Hipopion je često prisutan, u oko 80% slučajeva. Liječenje uključuje primjenu antibiotika širokog spektra. Tipično, vankomicin s amikacinom ili ceftazidimom. Čak i uz liječenje, ishodi mogu biti ozbiljni, uključujući trajno smanjenu oštrinu vida bez percepcije svjetlosti, s prognozom koja uvelike ovisi o mikrobiološkom nalazu. [9]

### **2.6.3. KASNE POSTOPERATIVNE KOMPLIKACIJE**

Komplikacije koje se kasnije javljaju uključuju zamućenje stražnje kapsule (0,3% do 28,4%), klinički cistoidni makularni edem i odvajanje mrežnice (0,1% do 1,3%). Zamućenje stražnje kapsule najčešća je kasna komplikacija. Može se dogoditi čak 1 od 5 očiju u tri godine nakon operacije s još većim stopama u sljedećim godinama. Zamućenje stražnje kapsule nastaje zbog rezidualnih epitelnih stanica leće na prednjoj kapsuli koje zatim migriraju u stražnju kapsulu nakon operacije katarakte, smanjujući oštrinu vida. Pacijenti također mogu imati zamućen vid, kao i pritužbe na blještavilo. Liječenje uključuje upotrebu YAG lasera za izvođenje kapsulotomije. Komplikacije ovog liječenja uključuju oštećenje IOL-a, prolazno povišenje tlaka, cistoidni makularni edem i odvajanje mrežnice. Cistoidni makularni edem nastaje uslijed propuštanja perifovealnih kapilara uslijed oslobađanja proupalnih citokina. Uobičajene pritužbe uključuju smanjenje vida, središnji gubitak vida ili iskrivljen vid. Liječenje uključuje lokalne kortikosteroide i nesteroidne protuupalne (lijekove) (NSAID) kapi za oči. Povećani rizik od odvajanja mrežnice zabilježen je u bolesnika mlađe dobi i muškog spola. Anatomske čimbenici rizika uključuju aksijalnu duljinu oka veću od 26 mm i odvajanje stražnjeg staklastog tijela. Simptomi obično uključuju bljeskajuća svjetla, kao i periferni gubitak vida s napredovanjem do potpunog gubitka vida. Odvajanje mrežnice obično se dijagnosticira izravnom ili neizravnom oftalmoskopijom, gdje se mogu vidjeti edematozni nabori mrežnice s gubitkom prozirnosti. [9]

Studija provedena na 300 pacijenata, pokazuje učestalost komplikacija navedenih u Tablici 4. [26]

Tablica 4. Postoperativne komplikacije nakon PHACO-metode (N=300) (Izvor: Abrar i sur., Phacoemulsification: Complications in First 300 Cases)

Postoperativne komplikacija	Broj slučajeva (%)
Prolazni edem rožnice	185 (61,67)
Uveitis	8 (2,68)
Endoftalmitis	2 (0,67)
Decentracija leće	6 (2)
Atrofija irisa	39 (13)

#### 2.6.4. SUBJEKTIVNE POTEŠKOĆE NAKON OPERACIJE

Iako operacija katarakte uvelike poboljšava vid i kvalitetu života, pacijenti mogu i dalje imati subjektivne vizualne tegobe. Obično će uključivati viđenje sjena, aureole, odsjaj, uzorke praska zvijezda oko svjetla i maglovit vid. Ti su simptomi poznati kao disfotopsija. Te simptome mogu uzrokovati akrilni IOL, a liječenje nepodnošljivih simptoma može uključivati zamjenu s PMMA-om ili silikonskim IOL-om. Čimbenici rizika za razvoj simptoma uključuju male zjenice, kratku udaljenost od IOL-a i IOL s visokim indeksom refrakcije. Tretmani mogu uključivati repositioniranje IOL-a, sekundarno postavljanje IOL-a i Nd: YAG lasersku prednju kapsulotomiju. [9]

#### 2.6.5. GUBITAK STANICA ROŽNICE NAKON FAKOEMULZIFIKACIJE

Endotelne stanice rožnice ne repliciraju se, a gubitak tih stanica nadoknađuje se samo migracijom i povećanjem heterogenosti stanica. Gubitak endotelne funkcije oštećenjem endotelnih stanica može dovesti do povećane debljine rožnice i smanjene prozirnosti rožnice zbog povećane hidratacije strome. Dekompenzacija rožnice je rijetka, ali potencijalna komplikacija koja ugrožava vid nakon operacije fakoemulzifikacije. [29]

Primijećeno je da sa određenim tehnikama fakoemulzifikacije dolazi do većeg gubitka endotelnih stanica. To se odnosi na trajanje ultrazvuka, intenzitet ultrazvuk i blizina endotela rožnice. [10]

Konkretno, poodmakla dob, gustoća tvrde jezgre, visoka energija ultrazvuka, dugo vrijeme fakoemulzifikacije i velike količine infuzije mogu povećati rizik od gubitka endotelnih stanica nakon zahvata. Mnogi faktori postoperativnog gubitka endotelnih stanica procijenjeni su nakon fakoemulzifikacije, uključujući gustoću mreže, vrijeme operacije, vrijeme fakoemulzifikacije i snagu ultrazvuka. Uz to, kontakt IOL-a, trauma povezana s instrumentima, veličina reza, turbulencija otopine za navodnjavanje, vrsta IOL-a i vrsta OVD-a mogu utjecati na gubitak endotelnih stanica rožnice nakon postupaka fakoemulzifikacije. Neke su studije već ispitale i dokazale da se ECC (endothelial cell count – hrv. broj endotelnih stanica rožnice) smanjuje s normalnim procesom starenja. Međutim, poznato je da operacija fakoemulzifikacije još više smanjuje ECC. Prema ispitivanjima, radi se o ECC gubitku od 4,5–7,9% 3 mjeseca nakon fakoemulzifikacije. Nakon 12 mjeseci praćenja, radi se o gubitku ECC od 3,5–5,7% nakon zahvata. U tom se pogledu čini da se gubitak ECC-a nastavlja najmanje godinu dana nakon operacije katarakte i bio bi veći od onog kod normalnog procesa starenja. Daljnje bi istraživanje trebalo provesti s dužim razdobljem praćenja s obzirom na dobni faktor. [29]

## **2.7. OSTALE METODE OPERACIJSKOG LIJEČENJA KATARAKTE**

Fakoemulzifikacija je najčešća metoda operacijskog liječenja katarakte. Postoji još metoda, novijih i starijih, koji imaju svoje prednosti i nedostatke u odnosu na PHACO metodu. To su: ekstrakapsularna ekstrakcija katarakte, intrakapsularna ekstrakcija katarakte i operacija pomoću „Femtosecond“ lasera.

### **2.7.1. EKSTRAKAPSULARNA EKSTRAKCIJA KATARAKTE**

Ekstrakapsularna ekstrakcija katarakte (ECCE- eng.extracapsular cataract extraction) metoda je operacije katarakte u kojoj se leća odstranjuje kroz otvor na prednjoj strani kapsule, te se zatim na njezino mjesto implantira umjetna leća. Fakoemulzifikacija također spada u ekstrakapsularne metode, no klasični ECCE ima

bitne razlike. Kod klasične ekstrakapsularne ekstrakcije katarakte operativni korneoskleralni rez je duži, kružni otvor nije kontinuiran kao fakoemulzifikacije (kapsuloreksa), već se prave jedan do drugog brojni sitni rezovi (kapsulotomija). Jezgra leće se uklanja u jednom komadu, ekstrakcijom posebnom kanilom u obliku petlje. Oporavak vidne oštine traje 6-8 tj. Čest je razvoj postoperativnog astigmatizma, uzrokovanog veličinom reza i šavovima. [8,37]

Ekstrakapsularna ekstrakcija katarakte uvedena je razvojem mikrokirurških instrumenata početkom 1980-tih godina. Sadržaj leće uklanja se velikim rezom od 12 mm ostavljajući stražnju kapsulu leće netaknutom. Zatim se u kapsularnu vrećicu može staviti intraokularna leća stražnje komore. Ekstrakapsularna kirurgija postala je preferirana metoda ekstrakcije u ekonomski razvijenim zemljama, a većina kirurga u zemljama u razvoju obučena je za ovu tehniku. Daljnji razvoj tehnologije doveo je do toga da je većina kirurga prihvatila ECCE operaciju bez šava – fakoemulzifikaciju. I ECCE i fakoemulzifikacija ostavljaju na mjestu stražnju kapsulu leće, što može dovesti do ponovnog zamućenja područja stražnje kapsule, no prednost je fiziološka anatomska barijera između stražnjeg i prednjeg segmenta oka, što smanjuje mogućnost komplikacija. [27]

ECCE je operacija koja je dugo vremena u praksi, no izgubila je na značaju zbog duljeg vremena operacije, rehabilitacije i postoperativnih komplikacija, poglavito astigmatizma. Fakoemulzifikacija ima očite prednosti, no potreban je poseban oprez u nekim visoko rizičnim slučajevima. [32]

## **2.7.2. FEMTOSECOND LASER**

Oftalmologija je uvijek bila „prva“ u medicini u korištenju lasera (Light Amplification by Stimulated Emission of Radiation), a razni laseri koriste se više od 50 godina. Njemački oftalmolog dr. Gerhard Meyer-Schwickerath 1949. godine predložio je fotokoagulaciju mrežnice laserom. Laser je uređaj koji emitira elektromagnetsku svjetlost putem stimulirane emisije. Oftalmološki laseri djeluju na određenoj fiksnoj valnoj duljini, impulsnom uzorku, energiji, trajanju, brzini ponavljanja i veličini mrlje. To omogućava da fotoni u fazi iz koherentne, monokromatske laserske zrake dođu u isto vrijeme i smjeste se u ciljno tkivo. Stoga se modificiranjem ovih parametara mogu

apsorbirati u različitim tkivima na različitim dubinama s različitim biološkim učincima. To je rezultiralo laserom koji može ciljati bilo koju strukturu unutar oka. [34]

Najnovija vrsta operacije katarakte je kirurgija pomoću femtosecond lasera. Pomoću lasera moguće je napraviti nekoliko koraka operacije – incizije na rožnici, kapsuloreksu, usitnjavanje lećnih masa. Radi se o laseru koji koristi pulsne energije blizu infracrvenog svjetla u jako kratkom periodu. Zahvat se izvodi u cijelosti pod kontrolom računala, a zbog prikaza prednjeg segmenta oka pomoću optičke koherentne tomografije u realnom vremenu, laser ima 100%-tnu preciznost u navedenim dijelovima operacije. [8,37]

Laserska operacija zamjenjuje fakoemulzifikaciju nukleusa, ali je aspiracija fako sondom usitnjenih lećnih masa zajednička u obje metode.

Femtosecond laserski sustavi uspješno su ušli na tržište kirurgije katarakte otkako je LenSx (Alcon Laboratories Inc.) predstavio svoj prvi komercijalni sustav 2008. godine kao obećavajući novi tehnološki napredak, koji igra sve veću ulogu u kirurgiji katarakte, automatizirajući tri glavna kirurška koraka: rez rožnice, kapsuloreksu i fragmentaciju leće. To je inovativna, rastuća nova tehnologija za operaciju katarakte zahvaljujući pojačanoj preciznosti i minimiziranim štetnim učincima kolateralnog tkiva. Ova osobina lasera posebno je važna za lasersku operaciju katarakte, pri čemu je očuvanje očnih struktura poput kapsularne vrećice presudno za dobre vizualne rezultate. Preliminarna izvješća o intraokularnoj upotrebi femtosecond lasera bila su obećavajuća. [33]

Prvo kliničko izvješće o ljudskom oku liječenom laserskom operacijom katarakte bilo je u Mađarskoj 2008. FDA je odobrila uporabu femtosecond lasera za operaciju katarakte 2010. U samo nekoliko godina laseri su postali relevantni u kirurgiji katarakte na klinikama kao prilika za poboljšanje kvalitete kirurškog postupka. [33]

### **2.7.3. INTRAKAPSULARNA EKSTRAKCIJA KATARAKTE**

Intrakapsularna ekstrakcija katarakte ili ICCE (intracapsular cataract extraction) je tehnika kod koje se odstranjuje cijela leća s kapsulom. Izvodi se rijetko, kod katarakti

povećane nestabilnosti i povećanog rizika od intraoperativne dislokacije leće u staklovinu. Izvodi se korneoskleralni rez 8-12 mm, te se intraokularna leća implantira u prednju sobicu, a u slučaju implantacije u stražnju sobicu, leću je potrebno fiksirati za skleru ili šarenicu. [8,37]

## **2.8. ISHODI OPERACIJSKOG LIJEČENJA KATARAKTE**

Ishod operacije katarakte može se procijeniti pomoću raznih objektivnih metoda dijagnostike i subjektivnog poboljšanja vida . Objektivne mjere funkcionalnog vida uključuju mnogo više od procjene vidne oštine, proučavaju se parametri kao što su neispravljena vidna oštrina, osjetljivost na kontrast, vidno polje i vid u boji. Subjektivni ishodi se najbolje ocjenjuju putem intervjua ili upitnika. Nekoliko upitnika je trenutno dostupno u ovu svrhu.

Standardni testovi oštine vida mjere sposobnost pacijenta da prepozna standardizirane optotipove (obično slova Snellenove tabele) na određenom vidnom kutu, osvjetljenju i kontrastu. Može se zabilježiti vidna oštrina u raznim zapisima, u kojima bi normalni vid bile Snellenove jedinice 20/20 ili 6/6, decimalni zapis 1.0 ili logaritam minimalnog kuta od razlučivosti (LogMAR) 0,0. Procjena potencijalne oštine mrežnice je posebna vrsta oštine koja se koristi u bolesnika s kataraktom. Ovaj test je neophodan za pacijente koji imaju promjene (mrlje pigmenta) u makuli i smanjeni vid, posebno uz prisutnost katarakte ili drugih optičkih aberacija oka. U dobnoj skupini sive mrežne incidencija makularne degeneracije iznosi najmanje 10% i može premašiti 15%, ovisno o dobi pacijenta. Važno je da i kirurg i pacijent realno procjene kvalitetu postoperativnog vida, što pomaže objema stranama da točno procijene omjer rizika i koristi prije same operacije. [10]

Uvijek treba razmotriti uklanjanje značajne katarakte, čak i u prisutnosti abnormalne makule ili ako je predviđena postoperacijska vidna oštrina niska. Katarakta je progresivna, utječe na kontrastnu osjetljivost i blještavilo, pa čak i ako pacijent ne postigne poboljšanje oštine nakon uklanjanja katarakte, ponekad se može dogoditi subjektivno poboljšanje zajedno sa zaštitom od pogoršanja vida napredovanjem katarakte. [10]

Ispitivanje osjetljivosti na kontrast važno je za procjenu i u senzornoj bolesti i neprozirnosti medija. Uz neprozirnost medija, kao što su katarakte, postoji općenita depresija kontrastne osjetljivosti, s nešto većom depresijom na nižim kontrastima. Testiranje odsjaja najvažnije je za procjenu bolesti gdje nalazimo neprozirnosti medija kao što su katarakta. Integritet vidnog polja posebno je važan u bolesnika s senzornim poremećajima, poput glaukoma i optičkih neuropatija, i pacijentima koji su pretrpjeli moždane udare koji su utjecali na vidne putove. Nažalost, ovi su poremećaji također česti u dobnoj skupini koja pati od katarakte i može ostati neotkrivena do nakon operacije. Razlikovanje boja posebno je važno kod senzornih bolesti kao što su retinopatije i optičke neuropatije. U bolesnika koji imaju kataraktu, promjene u razlikovanju boja obično mogu biti u korelaciji s bojom mrežnice. Na primjer, pacijent koji ima brunescentnu (žuto-smeđa) mrežnicu ima značajne nedostatke u plavom kraju vizualnog spektra (kraće valne duljine). [10]

Nakon operacije, u većini slučajeva dolazi do objektivnog i subjektivnog poboljšanja. Izraz "najbolja ispravljena oštrina vida" podrazumijeva da je pacijentovo oko optički ispravljeno kako bi se postigla najbolja vidna oštrina. U slučajevima kada je prisutan nepravilan astigmatizam rožnice, najbolje ispravljena vidna oštrina može biti postignuta krutom kontaktnom lećom, a ne naočalama. U nedavnim studijama s isključenom poznatom preoperativnom patologijom, između 92% i 96% pacijenata koji su operirali kataraktu postigli su najbolju oštrinu vida ispravljenu naočalama jednaku ili bolju od 20/40 (6/12; 0,5). Odgovarajući podaci za sve bolesnike s rutinskom kataraktom, uključujući slučajeve s očnim komorbiditetom, bili su 84% do 90%. Nakon operacije katarakte, u odsutnosti drugih očnih bolesti, kontrastna osjetljivost vraća se u normalu. Binokularna kontrastna osjetljivost možda se neće normalizirati dok se ne izvrši operacija drugog oka s obzirom na pojavu katarakte na oba oka. Studije su dokumentirale poboljšanje u rezultatima ispitivanja odsjaja nakon operacije. [10]

Vidno polje se vraća u normalu nakon operacije u odsutnosti očnih komorbiditeta. Nakon operacije katarakte u bolesnika koji imaju nedostatak plave boje uzrokovan kataraktom, povratak u normalni vid za boje je vrlo važan za neke pacijente, ali ga drugi niti ne primjećuju. Vid za boje vraća se u normalu u nedostatku druge očne bolesti. Prema subjektivnim upitnicima, u prosjeku 80-90% pacijenata nakon operacije ima subjektivno poboljšanje. [10]



## 2.9. PHACO ILI LASER – PREDNOSTI I NEDOSTACI

Pacijenti prije operacije katarakte imaju velika očekivanja. Iako su pacijenti većinom osobe starije životne dobi, to su osobe koje danas vode aktivan život i s pravom žele izabrati najbolju opciju koja im pruža moderna oftalmologija. Izvrsna postoperativna vizualna funkcija je često očekivana, ponekad čak i zdravo za gotovo. Za mnoge bi pacijente operacija katarakte trebala rezultirati oštrinom vida od 20/20 bez naočala za vid na daljinu. Pojavom multifokalnih i prilagodljivih IOL-a, osiguravaju se vizualno zadovoljavajući rezultati za vid iz blizine, srednje daljine i daljine. Od uvođenja femtosecond laser metode za operaciju katarakte od Zoltan Nagya u 2009.godini, proveden je niz usporedbi nove tehnike s konvencionalnom fakoemulzifikacijom. Stvaranje precizne i sigurne kapsulorekse preduvjet je za uspjeh u kirurgiji katarakte i za implantaciju IOL-a. U usporedbi sa ručnom kapsuloreksom, laser stvara posebno dobru oblikovanu geometriju i kružnost kapsulorekse. Izvedene kapsulorekse pomoću femtosecond lasera smanjuju vjerojatnost decentralizacije i nagiba IOL-a. Brojna su istraživanja uspoređivala ishod vida nakon operacija s laserom i konvencionalnim postupcima - u mnogim slučajevima ishod vida je aspekt koji je najvažniji za pacijenta. [28]

Roberts i sur. nisu pronašli značajne razlike u vizualnim ishodima u prospektivnoj studiji gdje su uključili 113 slučajeva s laserom naspram 105 konvencionalnih slučajeva. [35] Brojne su studije ocjenjivale najbolje ispravljenu oštrinu vida i nekorigitiranu oštrinu vida na daljinu nakon obje metode. Općenito govoreći, razlika u ishodu nakon laserske operacije ili ručne fakoemulzifikacije bila je minimalna do nikakve. Taka'cs i sur. u randomiziranoj studiji utvrdili su manje oticanje rožnice i oštećenje endotelne stanice u bolesnika koji su podvrgnuti laserskoj u usporedbi s konvencionalnom tehnikom fakoemulzifikacije. [36]

Primjena ultrazvučne energije u anatomske prilično ograničeno područje, tj, prednji segment, važan je korak u fakoemulzifikaciji. To je vrijedan alat, ali ne bez svojih rizika. Velika snaga ultrazvuka i dugo ultrazvučno vrijeme (učinkovito vrijeme fakoemulzifikacije, EPT) su intraoperativni čimbenici koji vode do gubitka endotelne stanice. Energija ultrazvuka također sudjeluje u patogenezi edema makule. [28]

Sa sve većim iskustvom s femtosekundnom laserskom tehnologijom količina ultrazvučne energije se smanjuje. Katastrofalan gubitak stanica koji dovodi do gustoće

od 500 ili manje stanica po mm<sup>2</sup> rezultirat će dekompenzacijom rožnice koja u mnogim slučajevima zahtijeva keratoplastiku. Trenutno postoji dovoljno dokaza da se utvrdi da je laserska operacija mrežne metoda manje traumatična za endotel rožnice. Međutim, postoji nekoliko izazova s kojima se suočava šire prihvaćanje femtosekundnog lasera u operaciji katarakte. Ekonomski aspekt je važan. Što su veći troškovi, to je veća prepreka šireg prihvaćanja od strane kirurga i kliničkih centara. Međutim, za povećanje prihvaćanja sljedeće generacije laserskih sustava uređaji moraju biti manji, pokretniji i cjenovno prihvatljiviji. Femtosecond laser je još uvijek mlada tehnologija u operaciji katarakte koja ima prostora za napredak. Oftalmolozi danas mogu ponuditi svojim pacijentima dvije sigurne i učinkovite tehnike u radu – laser ili fakoemulzifikaciju. [28]

### 3. ZAKLJUČAK

Katarakta je bolest koja većinom zahvaća osobe starije životne dobi te uvelike utječe na kvalitetu života. Zbog svojih karakteristika poput bezbolnosti, spore progresije i benignosti, operacija katarakte spada u elektivne zahvate. Glavna indikacija za operacijsko liječenje je smanjenje vidne oštine koje utječe na kvalitetu života i svakodnevne aktivnosti. Postoji više vrsta zahvata u liječenju katarakte, od metoda koje su danas rijetko u upotrebi poput ekstrakapsularne ekstrakcije leće, do najnovijih, manje dostupnih metoda poput femtosecond lasera. Najčešći korišteni zahvat u liječenju je fakoemulzifikacija - PHACO metoda. Fakoemulzifikacija je operacijski zahvat liječenja katarakte pomoću ultrazvuka koji je zlatni standard u operaciji katarakte. Njegove prednosti su razne, mali rez na rožnici veličine svega 2-3mm, koji ne zahtjeva naknadno stavljanje šavova te s time prevenira nastanak astigmatizma, te primjena ultrazvučne sonde pomoću koje jezgra leće se usitnjava uz istovremenu aspiraciju što skraćuje vrijeme i poboljšava preciznost zahvata. Napretkom tehnologije, dolazi i do napretka u oftalmološkim tehnikama. Primjena lasera u operaciji katarakte dovela je do veće preciznosti zbog izvođenja više komponenti operacije pod većom kontrolom. Laserske metode su, i nakon deset godina od otkrića, još uvijek cijenom skupe i općoj populaciji nedostupne. Kataraktu ne možemo promatrati odvojeno od „njezinih“ pacijenata, koji su većinski starija populacija koja nije u mogućnosti samostalno pokriti troškove naprednih metoda liječenja. Zbog toga, fakoemulzifikacija će ostati, i uz nove tehnike, metoda izbora i standard u operaciji katarakte. S obzirom na sve veću učestalost katarakte, s vremenom, veća pažnja će se usmjeriti na pronalazak farmakološkog liječenja katarakte, te na prevenciju i utjecaj na rizične čimbenike. Katarakta ostaje stalni javnozdravstveni problem zbog nedostatka kirurških ustanova, posebno u zemljama u razvoju, kao i zbog kontinuirane zamjene starih slučajeva novim zbog starenja i rasta stanovništva.

#### 4. POPIS LITERATURE

1. Abrar, A., Tabassum, A., Tahir, A. (2007) *Phacoemulsification: Complications in First 300 Cases*, Pak J Ophthalmol, Vol. 23 No. 2 64-69
2. Ang, M., Evans, J. R., & Mehta, J. S. (2014). *Manual small incision cataract surgery (MSICS) with posterior chamber intraocular lens versus extracapsular cataract extraction (ECCE) with posterior chamber intraocular lens for age-related cataract*. *The Cochrane database of systematic reviews*, 2014(11), CD008811. <https://doi.org/10.1002/14651858.CD008811.pub3>
3. Bassnett, S., & Šikić, H. (2017). *The lens growth process*. *Progress in retinal and eye research*, 60, 181–200. <https://doi.org/10.1016/j.preteyeres.2017.04.001>
4. Bhopi, J. (2004) *Evidence-based Approach to Cataract Surgery*, Jaypee brothers – medical publishers, New Delhi, 1-59
5. Buratto, L., Werner, L., Zanini, M., Apple, D. (2003), *Phacoemulsification Principles and techniques*, Slack Incorporated
6. Bušić, M., Kuzanović Elabjer, B., Bosnar, D. (2011) *Seminaria Ophthalmologica*, Cerovski d.o.o., Osijek, 163-177
7. Day, A. C., Gore, D. M., Bunce, C., & Evans, J. R. (2016). *Laser-assisted cataract surgery versus standard ultrasound phacoemulsification cataract surgery*. *The Cochrane database of systematic reviews*, 7(7), CD010735. <https://doi.org/10.1002/14651858.CD010735.pub2>
8. Dick, H. B., & Schultz, T. (2017). *A Review of Laser-Assisted Versus Traditional Phacoemulsification Cataract Surgery*. *Ophthalmology and therapy*, 6(1), 7–18. <https://doi.org/10.1007/s40123-017-0080-z>
9. HZJZ - Hrvatski zavod za javno zdravstvo (2020) *Hrvatski zdravstveno-statistički ljetopis za 2019. godinu – web izdanje*, HZJZ, Zagreb, 351

10. Hwang, H. B., Lyu, B., Yim, H. B., & Lee, N. Y. (2015). *Endothelial Cell Loss after Phacoemulsification according to Different Anterior Chamber Depths*. *Journal of ophthalmology*, 2015, 210716. <https://doi.org/10.1155/2015/210716>
11. Jacob, S. (2017) *Brown cataract phacoemulsification*, Eurotimes Stories, Available from <https://www.eurotimes.org/brown-cataract-phacoemulsification-jacob/> (Accessed 01 February 2021)
12. Jacob, S. (2017) *White cataract phacoemulsification*, Eurotimes Stories, Available from <https://www.eurotimes.org/white-cataract-phacoemulsification/> (Accessed 01 February 2021)
13. Jin C, Chen X, Law A, Kang Y, Wang X, Xu W, et al.(2017). *Different-sized incisions for phacoemulsification in age-related cataract*. *Cochrane Database Syst Rev* ; 20: CD010510 doi: [10.1002/14651858.CD010510.pub2](https://doi.org/10.1002/14651858.CD010510.pub2)
14. Junqueira, L.C., Carneiro, J. (2006) *Osnove histologije*, Školska knjiga, Zagreb, 480-489
15. Jurilj, M. (2016). *Zamućenje stražnje kapsule leće nakon ugradnje različitih modela intraokularnih leća* (Diplomski rad). Preuzeto s <https://urn.nsk.hr/urn:nbn:hr:105:746808>
16. Križan, Z. (1999), *Pregled građe glave, vrata i leđa*, Školska knjiga, Zagreb, 199-216
17. Lacmanović Lončar, V., et al. (2016). *'The resident surgeon phacoemulsification learning curve at Clinical Department of Ophthalmology, Sestre milosrdnice University Hospital Center'*, *Acta clinica Croatica*, 55.(4.), str. 549-554. <https://doi.org/10.20471/acc.2016.55.04.03>

18. Leffler, C. T., Klebanov, A., Samara, W. A., & Grzybowski, A. (2020). *The history of cataract surgery: from couching to phacoemulsification*. *Annals of translational medicine*, 8(22), 1551. <https://doi.org/10.21037/atm-2019-rs-04>
19. Mahdy, M. A., Eid, M. Z., Mohammed, M. A., Hafez, A., & Bhatia, J. (2012). *Relationship between endothelial cell loss and microcoaxial phacoemulsification parameters in noncomplicated cataract surgery*. *Clinical ophthalmology (Auckland, N.Z.)*, 6, 503–510. <https://doi.org/10.2147/OPHTH.S29865>
20. Malvankar-Mehta, M. S., Fu, A., Subramanian, Y., & Hutnik, C. (2020). *Impact of Ophthalmic Viscosurgical Devices in Cataract Surgery*. *Journal of ophthalmology*, 2020, 7801093. <https://doi.org/10.1155/2020/7801093>
21. Medghalchi, A., Akbari, M., Moghadam, R.S., Caspian, Y.A. (2019) *Predictors of Patient Cooperation during Phacoemulsification Surgery under Topical Anesthesia*, *J Health Res.* 4(4):90-3 [http://cjhr.gums.ac.ir/browse.php?a\\_code=A-10-274-1&slc\\_lang=en&sid=1](http://cjhr.gums.ac.ir/browse.php?a_code=A-10-274-1&slc_lang=en&sid=1)
22. Mohanty, P., Prasan, V. V., & Vivekanand, U. (2015). *Conventional extracapsular cataract extraction and its importance in the present day ophthalmic practice*. *Oman journal of ophthalmology*, 8(3), 175–178. <https://doi.org/10.4103/0974-620X.169906>
23. Monaco, G., Gari, M., Pelizzari, S., Lanfranchi, A., Ruggi, G., Tinto, I., & Scialdone, A. (2019). *New ophthalmic dual-viscoelastic device in cataract surgery: a comparative study*. *BMJ open ophthalmology*, 4(1), e000280. <https://doi.org/10.1136/bmjophth-2019-000280>
24. Moshirfar M, Milner D, Patel BC.(2020) *Cataract Surgery* In: StatPearls [Internet]. Treasure Island (FL): StatPearls, Available from: <https://www.ncbi.nlm.nih.gov/books/NBK559253/>

25. Nagy, Z. Z., & McAlinden, C. (2015). *Femtosecond laser cataract surgery*. *Eye and vision (London, England)*, 2, 11. <https://doi.org/10.1186/s40662-015-0021-7>
26. Nizami AA, Gulani AC. (2020) *Cataract*. In: StatPearls [Internet]. Treasure Island (FL): StatPearls . Available from: <https://www.ncbi.nlm.nih.gov/books/NBK539699/>
27. Oetting, T.A., (2011) *Basic Principles of Ophthalmic Surgery*, American Academy of Ophthalmology, San Francisco, 191-197
28. Prokofyeva, E., Wegener, A. and Zrenner, E. (2013), *Cataract prevalence and prevention in Europe: a literature review*. *Acta Ophthalmologica*, 91: 395-405. <https://doi.org/10.1111/j.1755-3768.2012.02444.x>
29. Räsänen, P., Krootila, K., Sintonen, H., Leivo, T., Koivisto, A. M., Ryyänen, O. P., Blom, M., & Roine, R. P. (2006). *Cost-utility of routine cataract surgery*. *Health and quality of life outcomes*, 4, 74. <https://doi.org/10.1186/1477-7525-4-74>
30. Roberts, H. W., Wagh, V. K., Sullivan, D. L., Hidzheva, P., Detesan, D. I., Heemraz, B. S., Sparrow, J. M., & O'Brart, D. (2019). A randomized controlled trial comparing femtosecond laser-assisted cataract surgery versus conventional phacoemulsification surgery. *Journal of cataract and refractive surgery*, 45(1), 11–20. <https://doi.org/10.1016/j.jcrs.2018.08.033>
31. Sharma, B., Abell, R. G., Arora, T., Antony, T., & Vajpayee, R. B. (2019). *Techniques of anterior capsulotomy in cataract surgery*. *Indian journal of ophthalmology*, 67(4), 450–460. [https://doi.org/10.4103/ijo.IJO\\_1728\\_18](https://doi.org/10.4103/ijo.IJO_1728_18)
32. Storr-Paulsen, T., Norregaard, J. C., Ahmed, S., & Storr-Paulsen, A. (2008). *Corneal endothelial cell loss after mitomycin C-augmented trabeculectomy*. *Journal of glaucoma*, 17(8), 654–657. <https://doi.org/10.1097/IJG.0b013e3181659e56>

33. Sun H, Fritz A, Dröge G, et al.(2019) *Femtosecond-Laser-Assisted Cataract Surgery (FLACS)* In: Bille JF, editor. High Resolution Imaging in Microscopy and Ophthalmology: New Frontiers in Biomedical Optics [Internet]. Cham (CH): Springer; 2019. Chapter 14. Available from:  
<https://www.ncbi.nlm.nih.gov/books/NBK554036/> doi: 10.1007/978-3-030-16638-0\_14
34. Sušić, N., et al. (2010). '*Phacoemulsification in Eyes with White Cataract*', *Acta clinica Croatica*, 49(3), str. 343-345. Preuzeto s: <https://hrcak.srce.hr/84761>
35. Takács, A. I., Kovács, I., Miháلتz, K., Filkorn, T., Knorz, M. C., & Nagy, Z. Z. (2012). Central corneal volume and endothelial cell count following femtosecond laser-assisted refractive cataract surgery compared to conventional phacoemulsification. *Journal of refractive surgery (Thorofare, N.J. : 1995)*, 28(6), 387–391. <https://doi.org/10.3928/1081597X-20120508-02>
36. Yanoff, M., Duker, J.S., (2009) *Ophthalmology, third edition*, Mosby Elsevier, 381-503



#### **4.1. Popis slika**

Slika 1. Prikaz fakoemulzifikacije – 1) usitnjavanje i ekstrahiranje leće 2) primjena IOL-a 3) IOL-a nakon insercije.....	11
Slika 2. Prikaz kapsulorekse.....	16
Slika 3. Različiti oblici IOL-a.....	20

#### **4.2. Popis tablica**

Tablica 1. Učestalost operacijskih zahvata u Republici Hrvatskoj kroz 2019. godinu, izvedeni stacionarno (s boravkom pacijenta u bolnici), u okviru dnevne bolnice ili ambulantno (podaci Hrvatskog zavoda za javno zdravstvo).....	4
Tablica 2. Prednosti i nedostaci lokalne anestezije u operaciji katarakte.....	13
Tablica 3. Intraoperativne komplikacije tijekom PHACO-metode (N=300).....	25
Tablica 4. Postoperativne komplikacije nakon PHACO-metode (N=300).....	27

## SAŽETAK

Katarakta ili mrena je zamućenje očne leće ili njezine kapsule koje sprječava fiziološki prolazak svjetlosti kroz leću do mrežnice oka. Bolest se može pojaviti u svim dobnim skupinama, uključujući dojenčad, odrasle i starije ljude, ali najviše prevladava u skupini odraslih, sa progresijom u starijoj dobi. Najčešći oblik je senilna katarakta. Osnovni način liječenja katarakte je operacija. Operacija katarakte je elektivna operacija koju je u vrlo rijetkim slučajevima medicinski nužno učiniti. Temeljne indikacije su smetnje vida koje subjektivno ograničavaju pacijentove dnevne aktivnosti i uvelike smanjuje kvalitetu života. U većini razvijenih zemalja kirurško liječenje katarakte je najčešća izvedena kirurška intervencija. Pojava minimalnih rezova, sklopivih intraokularnih leća i primjena ultrazvučne energije za fragmentaciju leće, čine ovu operaciju sigurnom i učinkovitom. U modernoj oftalmologiji, dvije su glavne vrste operacijskog liječenja – PHACO ultrazvučna metoda i novija, laserska metoda. Fakoemulzifikacija je metoda ekstrakapsularne ekstrakcije leće pomoću ultrazvuka koja je „zlatni standard“ u operaciji katarakte. Pomoću ultrazvuka, u lokalnoj anesteziji, nukleus leće se usitnjava uz istovremenu aspiraciju usitnjenih komadića leće. Kao rezultat toga, minimalizira se trauma na strukture oka.

Ključne riječi: katarakta, starija dob, fakoemulzifikacija, ultrazvuk, intraokularna leća

## **ABSTRACT**

A cataract is a clouding of the lens of the eye or its capsule that prevents the physiological passage of light through the lens to the retina of the eye. The disease can occur in all age groups, including infants, adults, and the elderly, but is most prevalent in the adult group, with progression in old age. The most common form is senile cataract. The basic way to treat cataracts is surgery. Cataract surgery is an elective surgery that in very rare cases is medically necessary to do. The basic indications are visual disturbances that subjectively limit the patient's daily activities and greatly reduce the quality of life. In most developed countries, surgical treatment of cataracts is the most commonly performed surgical intervention. The appearance of minimal incisions, collapsible intraocular lenses, and the application of ultrasonic energy to lens fragmentation make this surgery safe and effective. In modern ophthalmology, there are two main types of surgical treatment - the PHACO ultrasound method and the newer, laser method. Phacoemulsification is a method of extracapsular extraction of the lens using ultrasound, which is the "gold standard" in cataract surgery. Using ultrasound, under local anesthesia, the lens nucleus is comminuted with simultaneous aspiration of the fragmented lens pieces. As a result, trauma to eye structures is minimized.

Keywords: cataract, old age, phacoemulsification, ultrasound, intraocular lens