

# Tumori dojke u Općoj bolnici Pula od 2010. do 2022. godine

---

**Turk, Laura**

**Undergraduate thesis / Završni rad**

**2022**

*Degree Grantor / Ustanova koja je dodijelila akademski / stručni stupanj:* **University of Pula / Sveučilište Jurja Dobrile u Puli**

*Permanent link / Trajna poveznica:* <https://um.nsk.hr/um:nbn:hr:137:248701>

*Rights / Prava:* [In copyright](#) / [Zaštićeno autorskim pravom.](#)

*Download date / Datum preuzimanja:* **2024-12-24**



*Repository / Repozitorij:*

[Digital Repository Juraj Dobrila University of Pula](#)



Sveučilište Jurja Dobrile u Puli  
Medicinski fakultet u Puli  
Preddiplomski stručni studij Sestrinstvo

**LAURA TURK**

**TUMORI DOJKE U OPĆOJ BOLNICI PULA OD 2010. DO 2022. GODINE**

Završni rad

Pula, rujan 2022. godine

Sveučilište Jurja Dobrile u Puli  
Medicinski fakultet u Puli  
Preddiplomski stručni studij Sestrinstvo

**LAURA TURK**

**TUMORI DOJKE U OPĆOJ BOLNICI PULA OD 2010. DO 2022. GODINE**

Završni rad

**JMBAG: 0303089431, redoviti student**

**Studijski smjer: Stručni preddiplomski studij Sestrinstvo**

**Predmet: Kirurgija, traumatologija i ortopedija**

**Znanstveno područje: Biomedicina i zdravstvo**

**Znanstveno polje: Kliničke medicinske znanosti**

**Znanstvena grana: Sestrinstvo**

**Mentor: Mr.sc.Andrej Angelini, dr. med.**

Pula, rujan 2022. godine

## IZJAVA O AKADEMSKOJ ČESTITOSTI

Ja, dolje potpisani Laura Turk, kandidat za prvostupnika sestrinstva ovime izjavljujem da je ovaj Završni rad rezultat isključivo mogega vlastitog rada, da se temelji na mojim istraživanjima te da se oslanja na objavljenu literaturu kao što to pokazuju korištene bilješke i bibliografija. Izjavljujem da niti jedan dio Završnog rada nije napisan na nedozvoljen način, odnosno da je prepisan iz kojega necitiranog rada, te da ikoji dio rada krši bilo čija autorska prava. Izjavljujem, također, da nijedan dio rada nije iskorišten za koji drugi rad pri bilo kojoj drugoj visokoškolskoj, znanstvenoj ili radnoj ustanovi.

Student  
Laura Turk

U Puli, 26. rujna, 2022. godine

IZJAVA  
o korištenju autorskog djela

Ja, Laura Turk dajem odobrenje Sveučilištu Jurja Dobrile u Puli, kao nositelju prava iskorištavanja, da moj završni rad pod nazivom „Tumori dojke u Općoj bolnici Pula od 2010. do 2022. godine“ koristi na način da gore navedeno autorsko djelo, kao cjeloviti tekst trajno objavi u javnoj internetskoj bazi Sveučilišne knjižnice Sveučilišta Jurja Dobrile u Puli te kopira u javnu internetsku bazu završnih radova Nacionalne i sveučilišne knjižnice (stavljanje na raspolaganje javnosti), sve u skladu s Zakonom o autorskom pravu i drugim srodnim pravima i dobrom akademskom praksom, a radi promicanja otvorenoga, slobodnoga pristupa znanstvenim informacijama.

Za korištenje autorskog djela na gore navedeni način ne potražujem naknadu.

U Puli, 26. rujna 2022. godine

Potpis  
Laura Turk

# SADRŽAJ

1	UVOD.....	1
2	OBRADA TEME .....	2
2.1	Anatomija i fiziologija dojke .....	2
2.2	Patologija i epidemiologija tumora dojke .....	4
2.3	Rizični čimbenici za nastanak bolesti .....	6
2.4	Klasifikacija raka dojke .....	7
2.5	Dijagnostika bolesti.....	9
2.5.1	Anamneza i fizikalni pregled .....	9
2.5.2	Mamografija .....	10
2.5.3	Ultrazvuk dojki.....	10
2.5.4	Magnetska rezonancija .....	10
2.5.5	Biopsija dojki.....	11
2.5.6	Samopregled dojki .....	11
2.6	Liječenje tumorskih bolesti dojke .....	12
2.6.1	Sistemska liječenje .....	12
2.6.2	Radioterapija/zračenje .....	13
2.6.3	Kirurško liječenje.....	13
2.6.4	Multidisciplinarni tim u liječenju tumora dojke .....	15
2.7	Zdravstvena njega bolesnica oboljelih od tumora dojke .....	16
2.7.1	Prijeoperacijska priprema .....	16
2.7.2	Poslijeoperacijska skrb .....	17
3	CILJ ISTRAŽIVANJA.....	18
4	ISPITANICI I METODE.....	19
5	REZULTATI.....	20

6 ZAKLJUČAK.....	33
LITERATURA .....	34
POPIS SLIKA, GRAFIKONA I TABLICA .....	36
SAŽETAK .....	38
SUMMARY .....	39

## 1 UVOD

Dojka (*mamma*) modificirana je žlijezda znojnica, kod žena ona predstavlja funkcionalni organ, dok kod muškaraca ona ostaje rudimentarni organ. Dojka se sastoji od kože, potkožnog masnog tkiva, vezivno - masne ovojnice i žlijezda, a smještena je na prednjoj strani prsnog koša (Damjanov, I. i sur., 2018).

Tumore dojke dijelimo na dobroćudne i zloćudne, a u današnje vrijeme maligni, odnosno zloćudni tumori dojke predstavljaju veliki javnozdravstveni problem. Maligni tumori dojke najčešći su oblik zloćudnih bolesti u žena, rijetko mogu zahvatiti i muškarce. Bolest se najčešće javlja kod žena životne dobi iznad 50 godina, no u posljednje vrijeme obolijevaju sve mlađe žene što je vrlo zabrinjavajuć podatak. Iako nam uzrok nastanka bolesti nije u potpunosti poznat, raznim studijama otkrili su se rizični čimbenici koji utječu na nastanak karcinoma dojke. Čimbenici rizika mogu biti okolinski poput zračenja i nezdravog načina života i unutarnji u koje ubrajamo reproduktivne značajke, genetsku predispoziciju i sl. (HZZJZ, 2022) Neki od makroskopskih simptoma bolesti su kvržice na području dojke, promjene na koži poput crvenila i otoka, iscjedak iz bradavice dojke. Kod sumnje na prisutnost bolesti potrebno je učiniti dijagnostičke postupke, a oni su samopregled dojki, mamografski pregled dojki, ultrazvučni pregled te biopsija dojki. Tumori dojke najčešće se liječe kirurškim putem čiji je rezultat odstranjenje samog tumora.

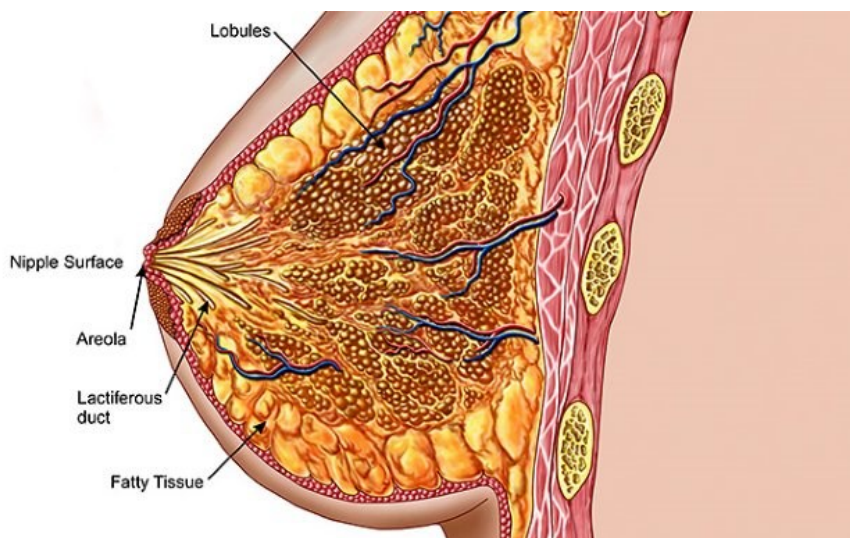
U ovom radu predstavljeno je i istraživanje prisutnosti tumora dojke u Općoj bolnici Pula. Cilj samog istraživanja je uvidjeti ukupan broj pacijenata liječenih od tumorskih bolesti dojke, zastupljeniji spol te vrste operacijskih zahvata koji su se primjenjivali. Istraživanje je retrospektivno, a podatci su uzeti iz Bolničkog informacijskog sustava te će rezultati biti prikazani u petom poglavlju ovog rada.



## 2 OBRADA TEME

### 2.1 Anatomija i fiziologija dojke

Dojka (*mamma*) parni je organ smješten između parasternalne i srednje pazušne ravnine, odnosno pruža se u razini od drugog do šestog rebra te se sastoji od mliječnih žlijezda, vezivnih stroma i masnog tkiva. Dijelovi dojke su korijen dojke (*radix mammae*) koji predstavlja zadebljanje ispod drugog rebra, na korijen dojke nastavlja se tijelo dojke (*corpus mammae*) koje završava kožnom brazdom (Jalšovec D., 2018). Na središnjem dijelu, prednje strane dojke nalazi se areola mammae odnosno tamnije pigmentirana koža u obliku kruga. Areola mammae okružuje bradavicu dojke (*papilla mammae*), koja se nalazi i izdiše u središtu iste, a iz koje izlaze izvodni kanalići reznjeva mliječne žlijezde (Rotim K. i sur., 2017). Mliječna žlijezda (*glandula mammaria*) podjeljena je na reznjeve (*lobi glandulae mammariae*), a svaki režanj ima izvodni kanal (*ductus lactiferus*). Izvodni kanali odlaze prema bradavici te se proširuju, time nastaju zatoni (*sinus lactiferi*) koji se sužavaju i otvaraju na bradavici (Jalšovec D., 2018).



Slika 1 Građa dojke

Izvor: [anatomija dojke - Bing images](#)

Arterijska vaskularizacija dojke sastoji se od *a. thoracica lateralis*, *a. thoracica interna* odnosno lateralne i unutrašnje arterije prsnog koša iz kojih se granaju

manji ogranci arterija koje opskrbljuju dojku. Iz a. thoracica lateralis odlazi ogranak (*rami mammarii laterales*) koji opskrbljuje lateralne dijelove dojke arterijskom krvlju. Medijalne dijelove dojke opskrbljuje ogranak (*rami mammarii mediales*) iz a. thoracica interna. Ispod areole stvara se prsten kao posljedica anastomoziranja lateralne i medijalne krvne žile (Reihe D., 2018).

Venska vaskularizacija dojke sastoji se od dvije skupine, odnosno površinskih i dubokih vena. Površinske vene anastomoziraju i čine *plexus venosus areolaris* koji je smješten ispod areole. Iz medijalnog dijela dojke vene se ulijevaju se u *vv. thoracicae internae* odnosno unutrašnje vene prsnog koša, dok se venska krv iz lateralnog dijela odvodi putem *v. thoracica lateralis* i *vv. intercostales posteriores* (Jalšovec D., 2018).

Limfna odvodnja dojke: limfa dojke otječe limfnim žilama u limfne čvorove. Velik broj limfnih žila odlazi prema areoli te u području ispod nje čine limfni splet iz kojeg limfa velikim dijelom odlazi u pektoralne limfne čvorove. Limfnu odvodnju dojke možemo podijeliti na odvodnju limfe iz lateralnog dijela dojke, medijalnog dijela dojke te dubokih dijelova dojke. Iz lateralnog dijela dojke limfa odlazi u nekoliko limfnih čvorova, interpektoralne (*nodi ly. interpectoriales*), aksilarne odnosno pazušne (*nodi ly. axillares*) i intraklavikularne (*nodi ly. infraclaviculares*) i supraklavikularne (*nodi ly. supraclaviculares*) limfne čvorove. U medijalnom dijelu dojke može doći do anastomoze limfnih žila sa suprotnostranom dojkom, odnosno njezinim limfnim žilama. Odvodnja limfe tog dijela dojke odlazi u parasternalne (*nodi ly. parasternales*), intraklavikularne i supraklavikularne limfne čvorove. Limfne žile međurebranih prostora odvede limfu dubokih dijelova dojke u interkostalne limfne čvorove (*nodi ly. intercostales*) (Jalšovec D., 2018).

Dojke muškaraca i žena u početnom stadiju života su potpuno jednake, no pod utjecajem estrogena u pubertetu počinje razvoj ženskih dojki. Estrogeni se luče u spolnim ciklusima žena, a zaslužni su za razvoj žljezdanog tkiva te odlaganje masti što dovodi do povećanja mase dojki. Iako se dojke počinju razvijati u pubertetu, svoj vrhunac razvoja dojke dosežu za vrijeme trudnoće. Tijekom trudnoće luče se velike količine estrogena iz posteljice (*placenta*) što rezultira povećanjem dojki, potpunim razvitkom žljezdanog tkiva, grananjem sustava kanalića dojke i osposobljavanjem dojki za stvaranje mlijeka. Iako je estrogen jedan od glavnih hormona, za rast i razvoj dojki zaslužni su i hormon

rasta, prolaktin, glukokortikoid nadbubrežnih žlijezda te inzulin, svaki od navedenih hormona posjeduje ulogu u metabolizmu bjelancevina te to može biti razlog njihove uloge u razvoju dojke. Kako bi se sustav režnjića i alveola dojke potpuno razvio potreban je progesteron. Njegovo djelovanje te djelovanje ostalih hormona ranije navedenih, dovodi do pupanja alveola, rasta režnjića i razvoja alveolarnih stanica i njihovih sekrecijskih osobina, to sve zajedno potrebno je za potpuni razvoj dojki kao organa koji izlučuje mlijeko (Guyton A., Hall J., 2017).

## **2.2 Patologija i epidemiologija tumora dojke**

Tumore dojke možemo podijeliti na benigne (dobročudne) i maligne (zloćudne). Također ovisno o tome iz koje vrste tkiva tumor nastaje, odnosno histogenetska podjela tumora dojke je na tumore koji nastaju iz epitela i strome. Tumori nastali iz epitela puno češće se pojavljuju od tumora stromalnog porijekla. Benigni oblici tumora mogu se pojaviti već u adolescentnoj dobi, dok se maligni oblici javljaju u starijoj životnoj dobi. Neke od vrsta benignih tumora dojke su: adenomi, papilomi, fibrozni tumori (Fajdić, J. i sur., 1998). Karcinome dojke (*carcinoma mammae*) s obzirom na njihovu invazivnost možemo podijeliti na neinvazivne, mikroinvazivne i invazivne oblike. Neinvazivni karcinomi dojke, također su poznati i pod nazivom „karcinomi in situ“. Kod neinvazivnih karcinoma dojke bazalna membrana je održana što se razlikuje od invazivnih karcinoma. S obzirom da se tumorske stanice ograničavaju na duktuse ili lobule, neinvazivne karcinome dijelimo na intraduktalne i intralobularne.

Duktalni karcinom in situ je najčešći oblik preinvazivnog karcinoma, kod kojeg dolazi do proliferacije epitelnih stanica morfološkog izgleda zloćudnih stanica u kanalićima tkiva dojke. Najčešće oboljevaju žene u starosnoj dobi 40-60 godina života. Tumor makroskopski nije vidljiv niti opipljiv iz tog razloga uglavnom se dijagnosticira slučajno, mamografskim pregledom ili biopsijom dojke. Intraduktalni karcinomi uspješno se liječe te je dobra prognoza bolesti u žena koje su kirurški liječene. Naime pretpostavlja se da u žena kod kojih tumor nije uklonjen može doći do razvitka invazivnog oblika bolesti.

Lobularni karcinom in situ vrlo je rijedak zloćudni tumor. Pojavljuje se obostrano te u mlađoj populaciji, najčešće u žena prije menopauze. Dijagnostika lobularnog karcinoma obično je prilikom mikroskopskih pregleda uzoraka uzetih biopsijom iz drugih, ne povezanih razloga, teško je uočljiv iz razloga što se ne vidi

čak ni prilikom mamografskog pregleda. U trećine žena dolazi do razvoja invazivnog karcinoma nakon višegodišnjeg praćenja.

Mikroinvazivni karcinom dojke definiran je kao proliferacija epitelnih stanica, morfološkog izgleda zloćudnih stanica unutar kanalića tkiva dojke. Dolazi do proboja bazalne membrane kanalića i do invazije okolnog tkiva. Vrlo rijetko i teško se dijagnosticira, dijagnostika je većinom slučajna prilikom analize kirurški odstranjene promjene u dojci.

„Invazivni karcinom dojke nastaje iz epitela terminalnih kanalića dojke na ulasku u lobule“ (Damjanov, I. i sur., 2018). Tumor je opipljiv te se definira kao kvržica u dojci, veličina same kvržice, odnosno tumora ovisi o tome kada je tumor dijagnosticiran. Tkivo tumora je vrlo tvro, a u unutrašnjosti tumora mogu se pronaći žarišta ovapnjenja te nekroza. Lobularni invazivni karcinom očituje se nepravilnom tumorskom masom te se stvara u duktalno – lobularnoj jedinici. Zbog svoje teške vidljivosti ovaj oblik tumora najčešće se otkriju u kasnom stadiju bolesti. Također još jedan razlog teškog otkrivanja bolesti je rast tumora u obliku tračaka u prostoru između normalnog tkiva dojke.

Pagetova bolest bradavice vrsta je duktalnog karcinoma te se javlja u glavnim izvodnim kanalima dojke, svojim širenjem sekundarno zahvaća i kožu dojke. Bolest se očituje makroskopskim promjenama na području bradavice, javlja se hrapavost i zadebljanje kože bradavice te iscjedak odnosno vlaženje iste.

Tubularni karcinom dojke rijedak je, ali ima vrlo dobru prognozu bolesti. Veličina tumora u prosjeku je od 1-3 cm te je tumor zvjezdastog oblika. Najčešće se dijagnosticira kod starijih žena koje su se odazvale na mamografski probir. Rijetko dolazi do zahvaćanja limfnih čvorova, tumor je mali te nakon izliječenja rijetko dolazi do recidiva bolesti.

Inflamatorni karcinom dojke još se naziva i upalni karcinom koji je vrlo rijedak, ali i vrlo agresivan. Dolazi do proširenja limfnih prostora koji se ispunjavaju tumorskim stanicama, što posljedično dovodi do crvenila, otoka i topline dojke. Prilikom postavljanja dijagnoze važno je uočiti jesu li zahvaćeni aksilarni limfni čvorovi zbog daljnje prognoze bolesti. Bolesti se javlja kod mlađih žena s metastatskim bolestima kod kojih je manja mogućnost preživljavanja.

Karcinom muške dojke vrlo je rijedak te se pojavljuje u starijoj životnoj dobi. Tumori kod muškaraca većinom su smješteni u predjelu iza bradavica ili u području gornjeg lateralnog kvadranta dojke. Javljaju se ulceracije i sekrecija iz bradavica. S obzirom na građu muške dojke koja ima malu količinu parenhima, tumor se brže širi te zahvaća okolno područje dojke poput kože (Damjanov, I. i sur., 2018).

### **2.3 Rizični čimbenici za nastanak bolesti**

Rizničnim čimbenicima smatramo sve one čimbenike koji povećavaju mogućnost nastanka bolesti. Mnogi su rizični čimbenici za nastanak karcinoma dojke, a neki od njih su:

- Dob – rak dojke može se javiti u svakoj životnoj dobi, ali najčešće se javlja u žena u 50-im godinama života, odnosno u žena nakon menopauze.
- Reproktivne značajke – u ovu skupinu rizičnih čimbenika ubrajamo žene s ranom menarhom odnosno prvom menstruacijom prije 12 godine života, kasnom menopauzom nakon 55-te godine života, žene koje nisu rađale te žene koje su prvi puta rađale u starijoj životnoj dobi.
- Prethodne lezije – rizik za nastanak karcinoma dojke povećan je u osoba kojima je prethodno dijagnosticirana atipična hiperplazija dojke i lobularni karcinom in situ, u osoba koje se liječe ili su se liječile od karcinoma dojke na suprotnoj dojci te u osoba kojima je dijagnosticiran karcinom endometrija.
- Genetska predispozicija – veći rizik za nastanak karcinoma dojke imaju osobe kojima je pozitivna obiteljska anamneza, što znači da je član njihove obitelji bolovao od karcinoma dojke, osobito u mlađoj životnoj dobi i ako se bolest javila obostrano. Također u ovu skupinu možemo ubrojiti i nasljedne gene, tj. mutaciju gena BRCA1 i BRCA2
- Hormonski status – povećan rizik za nastanak karcinoma dojke imaju pretila žene u postmenopauzalnom razdoblju. U masnom tkivu dolazi do stvaranja estrogena, a visoka razina eskrogena i njegovo djelovanje povećavaju rizik za nastanak bolesti.

- Okolišni čimbenici – jedan od najznačajnijih čimbenika okoliša koji povećava nastanak karcinoma je zračenje, osobito u velikim dozama i u mlađoj dobi (Damjanov, I. i sur., 2018; HZZJZ, 2022).

## 2.4 Klasifikacija raka dojke

Kako bi odredili stadij bolesti koristimo TNM klasifikaciju. Sam stadij bolesti procjenjuje se na temelju veličine i lokalizacije primarnog tumora te širenja u obližnje limfne čvorove i ostale dijelove tijela. Iz tog razloga TNM klasifikacija je izvrstan alat za procjenu istog. Naime kao što i samo ime govori, TNM klasifikacija uključuje značajke primarnog tumora koje se odnose na veličinu i odnos tumora s okolnim strukturama, značajke regionalnih limfnih čvorova pomoću kojih procjenjujemo zhavaćenost limfnih čvorova, njihov broj, položaj i veličinu te uključuje prisutnost ili odsutnost metastaza u durgim dijelovima tijela (Cserni G. i sur., 2018). Postoje četiri stupnja bolesti, gdje 0 označuje neinvazivnu vrstu raka, a IV. označuje metastatski oblik koji je zahvatio druge dijelove tijela.

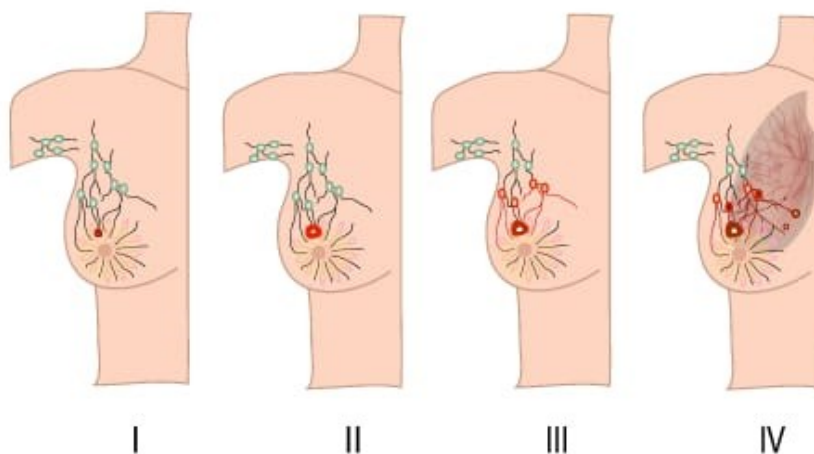
Tablica 1 TNM klasifikacija malignoma dojke

TNM klasifikacija malignoma dojke		
T	N	M
T – primarni tumor	N – regionalni limfni čvorovi	M – udaljene metastaze
T <sub>x</sub> – primarni tumor koji se ne može lokalizirati	N <sub>x</sub> – nepalpabilni limfni čvor	M <sub>x</sub> – udaljene metastaze koje se ne mogu utvrditi
T <sub>0</sub> – nedostatak dokaza o pristunosti/postojanju primarnog tumora	N <sub>0</sub> – odsutnost metastaza u limfnim čvorovima	M <sub>0</sub> – odsutnost udaljenih metastaza
T <sub>is</sub> – carcinoma in situ	N <sub>1</sub> – metastaze u pomičnim istostranim aksilarnim limfnim čvorovima	M <sub>1</sub> – udaljene metastaze prisutne
T <sub>1</sub> – tumor veličine 2 cm ili manji		
T <sub>1a</sub> – tumor veličine 0,5 cm ili manji	N <sub>2</sub> – metastaze fiksirane međusobno ili uz druge strukture u istostranim aksilarnim limfnim čvorovima	
T <sub>1b</sub> – tumor veličine 0.5 – 1 cm		
T <sub>1c</sub> – tumor veličine 1 – 2 cm	N <sub>3</sub> – metastaze u istostranim	

T <sub>2</sub> – tumor veličine od 2 do najviše 5 cm	parasternalnim limfnim čvorovima uz unutarnju mamarnu arteriju	
T <sub>3</sub> – tumor veći od 5 cm		
T <sub>4</sub> – bilo koja veličina tumora sa širenjem u kožu ili torakalnu stijenku		
T <sub>4a</sub> – tumor koji se širi u torakalnu stijenku (bez zahvaćanja prsnog mišića)		
T <sub>4b</sub> – edem kože (pojava „narančine kore“, ulceracija kože)		
T <sub>4c</sub> – sadržava T <sub>4a</sub> i T <sub>4b</sub>		
T <sub>4d</sub> – inflamatorni rak		

Izvor: Fajdić, J. i sur., 1998.

- Stadij 0 – tumor se nije proširio izvan žljezdanih struktura dojke te nije probio bazalnu membranu.
- Stadij I – tumor lokaliziran u dojci, promjera do 2 cm te se nije proširio u regionalne limfne čvorove i nije metastazirao.
- Stadij II – tumor promjera manjeg od 5 cm koji zahvaća do 3 limfna čvora u području pazuha, također moguća pojava tumora većeg od 5 cm koji ne zahvaća limfne čvorove.
- Stadij IIIa – nije poznata točna veličina tumora, tumor može biti bilo koje veličine, zahvaća 4-9 aksilarnih limfnih čvorova ili limfne čvorova u području iza prsne kosti.
- Stadij IIIb – tumor zahvaća kožu i/ili stijenku prsnog koša ili upalni oblik tumora dojke koji ne zahvaća limfne čvorove ili tumor koji se širi te zahvaća limfne čvorove na području pazuha i iza prsne kosti.
- Stadij IIIc – tumor zahvaća limfne čvorove, moguće je da zahvati više od 10 aksilarnih limfnih čvorova, limfne čvorove ispod ili iznad ključne kosti te limfni čvorovi iza prsne kosti.
- Stadij IV – osim što se tumor proširio u limfne čvorove, tumor se širi i u druge dijelove tijela (Tomek R. i sur., 2015).



Slika 2 Stadij tumora dojke

Izvor: [Breast Cancer Staging | ACS \(facs.org\)](https://www.facs.org/education/continuing-medical-education/cme-activities/breast-cancer-staging/)

## 2.5 Dijagnostika bolesti

Dijagnosticiranje tumora dojke složen je proces koji se sastoji od više dijagnostičkih postupaka. Prvenstveno dijagnostika bolesti započinje anamnezom i fizikalnim pregledom. Anamnezom prikupljamo sve podatke o pojavi prvih simptoma bolesti, trajanju istih te podatke o prisutnosti potencijalnih rizičnih čimbenika kod oboljele osobe. Fizikalnim pregledom, pomoću palpacije grudi zdravstveni djelatnik traži znakove bolesti poput krvžice, otekline dojke i sl. Idući korak u dijagnosticiranju bolesti su radiološke pretrage i biopsija dojke (ZZJZDNZ, 2021).

### 2.5.1 Anamneza i fizikalni pregled

Anamnestički podaci koje je potrebno prikupiti su podaci o obiteljskim bolestima, prvoj menstruaciji (menarcha), zadnjoj menstruaciji odnosno prestanku menstruacije, trudnoćama (broj trudnoća i živorođene djece), upotreba kontracepcijskih sredstava i slično. Nakon uzetih prethodno navedenih podataka, slijedeći korak je uzeti podatka o trenutnom zdravstvenom stanju. U te podatke ubrajamo trajanje simptoma bolesti, utječu li simptomi na menstrualni ciklus, ukoliko je prisutan iscjedak iz bradavice uzeti što preciznije podatke o njegovom izgledu (boja, količina, konzistencija). Inspekcija i palpacija su metode pomoću



kojih se izvodi fizikalni pregled. Inspekcijom promatramo vidljive promjene na dojkaama poput izgleda kože, bradavica, jesu li dojke simetričnog izgleda i sl., dok se palpacijom opipuju promjene nastale na i unutar dojke poput kvržica (Fajdić, J. i sur., 1998).

### **2.5.2 Mamografija**

Mamografija je radiološka pretraga te spada u skupinu osnovnih pretraga te je metoda probira za rano otkrivanje tumora dojke. Sam postupak vrlo kratko traje, u prosjeku 5-10 minuta te se preporučuje napraviti u prvoj fazi menstrualnog ciklusa, kod žena koje su u generativnoj dobi. Postupak se provodi na način da se dojka/dojke postave na mamografski aparat te da se komprimira pomoću kompresijske ploče (Prutki, M. i sur., 2022). Kako bi se tkivo dojke u potpunosti obuhvatilo na snimci, preporuča se izvođenje kose projekcije prilikom samog postupka. Pomoću kose projekcije obuhvati se dojka u cijelosti uz dio prsnog mišića, pazušne jame zajedno sa limfnim čvorovima. Iako je zahtjevnija za učiniti od snimke u dva smjera (odzgo prema dolje te s bočne strane dojke), kosom projekcijom se pacijenticu manje izlaže zračenju (Fajdić, J. i sur., 1998).

### **2.5.3 Ultrazvuk dojki**

Ultrazvuk dojki metoda je koja pomoću ultrazvučnih valova prikazuje tkivo dojke. Ultrazvučni pregled potpuno je bezbolan te osobe koje pristupe istome ne izlaže ionizirajućem zračenju. Ova dijagnostička metoda prikladnija je za žene mlađe životne dobi, kod kojih je veća gustoća dojke. Osim same dojke, preporučuje se i ultrazvučni pregled pazušne regije kako bi se procjenila potencijalna zahvaćenost limfnih čvorova. Neke od indikacija za ultrazvučni pregled dojki su: otok dojke, crvenilo, iscjedak iz bradavice, kvržica u dojci kod žena mlađih od 40 godina, suspektne tvorbe uočene nakon učinjene mamografije ili magnetske rezonancije dojke (Prutki, M. i sur., 2022).

### **2.5.4 Magnetska rezonancija**

Magnetska rezonancija dojki (MR) je dijagnostička metoda pomoću koje se otkrivaju karcinomi velike osjetljivosti. Kao i mamografski pregled, preporuča se izvođenje u prvoj fazi menstrualnog ciklusa. Za izvođenje magnetske rezonancije potrebno je prije pretrage injicirati intravenski kontrast te pacijenticu smjestiti u ležeći položaj na truhu. Pretraga prosječno traje oko 20 minuta. Kontraindikacije za primjenu ove dijagnostičke metode su: trudnoća i dojenje, ne mogućnost

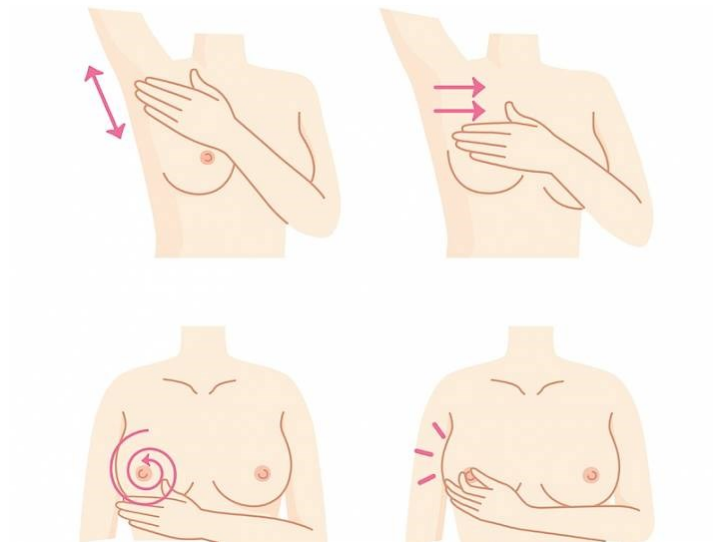
zauzimanja željenog položaja prilikom obavljanja pretrage, elektrostimulator te strano metalno tijelo (Prutki, M. i sur., 2022).

### **2.5.5 Biopsija dojki**

Biopsija dojke spada u jednu od najpouzadnijih dijagnostičkih metoda pomoću koje otkrivamo bolesti dojke. Biopsija se može izvesti na dva načina, aspiracijska biopsija s finom iglom i otvorena ili ekscizijska biopsija. Neovisno koja tehnika se odabere, biopsijom dobivamo bioptički uzorak koji se upućuje na daljnju patološku obradu. Prije izvođenja biopsije kod nepalpabilnih čvorova, osobito kod žena s većim dojkama potrebno je napraviti markaciju nastale promjene. Markacija je zapravo postupak kojim se pod kontrolom ultrazvuka prostorno locira promjena. Nakon što se locira iglom se koja na vrhu ima kukica obilježi promjena, a vrh igle se zadrži na željenom mjestu. Indikacije za biopsiju dojke postavljaju se nakon učinjenog fiziklanog pregleda ili mamografije. Neke od indikacija su prisutnost tvorbe u dojci, iscjedak iz bradavice, promjene na koži dojke poput ulceracija, apsces dojke, sumnjiva tvorba nakon učinjene mamografije, asimetrija dojki i sl. (Fajdić, J. i sur., 1998).

### **2.5.6 Samopregled dojki**

Samopregled dojki nikako ne možemo izostaviti kada je riječ o dijagnostici tumorskih bolesti dojki. Ovom jednostavnom procedurom žene mogu uočiti promjene na njihovim dojkama te potražiti stručnu pomoć. Samopregled dojki preporuča se raditi jednom mjesečno. Izvodi se na način da se ruka na strani dojke koja se pregledava stavi iznad glave, a suprotnom rukom laganim pokretim pomoću palpacije u smjeru kazaljke na satu učini pregled dojke. Također jedna od preporuka je obavljati pregled pred zrcalom iz razloga što se na taj način osim palpacije ujedno pregledava i vanjski izgled kože i bradavica dojke. Za početak samopregleda dojki nikada nije prerano, no preporuke su da se počne raditi u dobi od oko 25 godina (Fajdić, J. i sur., 1998; Tomek R. i sur., 2015 ).



Slika 3 Samopregled dojki

Izvor:

[Saznajte kako obaviti samopregled dojki u samo 10 minuta! - CentarZdravlja](#)

## 2.6 Liječenje tumorskih bolesti dojke

Izbor liječenja ovisi kako o stadiju bolesti tako i o stanju oboljele osobe poput dobi i tjelesnom stanju. Isto tako potrebno je ustanoviti koje sve mogućnosti ustanova u kojoj se osoba liječi može pružiti. Postoji više mogućnosti liječenja, a možemo ih podijeliti na sistemsko liječenje, radiološko i kirurško liječenje tumorskih bolesti dojke.

### 2.6.1 Sistemsko liječenje

Sistemskom terapijom liječe se oni bolesnici kod kojih se sumnja da u trenutku otkrivanja tumorske bolesti već postoji prisutnost mikrometastaza u tijelu. Neke od tehnika sistemskog liječenja su kemoterapija i hormonska terapija. Liječenje kemoterapijom odabire se u slučajevima ukoliko je došlo do neposrednog ugrožavanja života oboljele osobe, a ukoliko dođe do pogoršanja bolesti liječenje se nastavlja s hormonskom terapijom. Kemoterapija je primjena citostatskih lijekova koji svojim djelovanjem poboljšavaju kvalitetu života oboljele osobe. Možemo ju podijeliti na monokemoterapiju što označava primjenu jednog citostatika i polikemoterapiju kod koje se primjenjuje više citostatika. Kemoterapija za cilj ima povlačenje bolesti, iako je poznato da potpuno izlječenje u nekim slučajevima nije ostvarivo. Realni ciljevi koje možemo očekivati od liječenja citostaticima su smanjenje i gubitak simptoma bolesti, poboljšanje općeg

zdravstvenog stanja i produljenje života. Uloga hormonske terapije tumora dojke je smanjenje razine hormona koji utječu na rast i razvoj tumora. Hormonska terapija može se podijeliti na adjuvantni i palijativni oblik liječenja. Također prema mehanizmu djelovanja razlikujemo ablativnu terapiju, terapiju inhibitorima sinteze, aditivnu terapiju i kompetativnu terapiju (Fajdić, J. i sur., 1998).

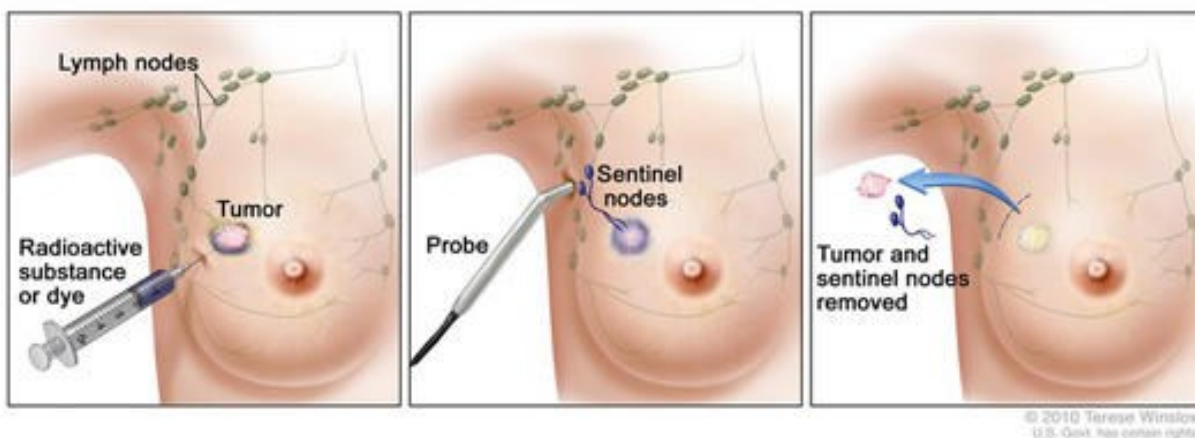
### **2.6.2 Radioterapija/zračenje**

Radioterapija ili zračenje je oblik liječenja tumora dojke. Svrha zračenja je postizanje lokalne kontrole bolesti što označava postupak uništenja tumorskih stanica radi sprječavanja širenja bolest. Zračenje se uglavnom provodi nakon kirurškog zahvata kojim se odstranjuje tumorska masa. Ima direktan učinak na tumorsku stanicu, a osim toga izaziva okluziju limfnih i krvnih žila što dovodi do smanjenja rasta tumorskih stanica. Razlikujemo dva oblika zračenja, elektromagnetski valovi i čestično zračenje. Kod elektromagnetskog zračenja primjenjuje se gama- zračenje, dok se čestično zračenje primjenjuje uz pomoć elektrona koji imaju sposobnost postizanja velike brzine. Neovisno o odabranoj vrsti zračenja, važno je da se apsorbira u tkivu te oštećuje ciljne stanice (Fajdić, J. i sur., 1998).

### **2.6.3 Kirurško liječenje**

Kirurško liječenje tumora dojke provodi se primjenom nekoliko operacijskih tehnika, a neke od njih su jednostavna mastektomija, radikalna mastektomija, kvadrantektomija i segmentektomija. Kako bi se odredio i na poslijetku učinio pravilan operacijski zahvat važan je „staging“. Određivanje statusa pazušnih limfnih žlijezda, odnosno „staging“ je najvažniji prognostički faktor bolesti. Kod „staginga“ vrlo su važni anamnestički podaci, klinička slika, mamografija, rendgenska slika pluća i tumorski markeri (CEA, CA 15-3). Biopsija limfnog čvora čuvara/sentinel limfnog čvora metoda je pomoću koje se određuje prisutnost metastaza u području aksile u ranom stadiju raka dojke, a pomoću koje se izbjegava disekcija aksile. Postupak sentinela limfnog čvora izvodi se na način da se na dan operacijskog zahvata pacijenticama intradermalno u kožu dojke aplicira kontrastno sredstvo, odnosno radiofarmak oko područja primarnog tumora. Nakon aplikacije, gama kamerom se snimaju statički scintigrami odnosno snimke dojke. Na učinjenim snimkama vidljive su žarišne aktivnosti čvora. Ručnom sondom u operacijskoj sali se detektira limfni čvor čuvar, uz pomoć pozitivnog signala

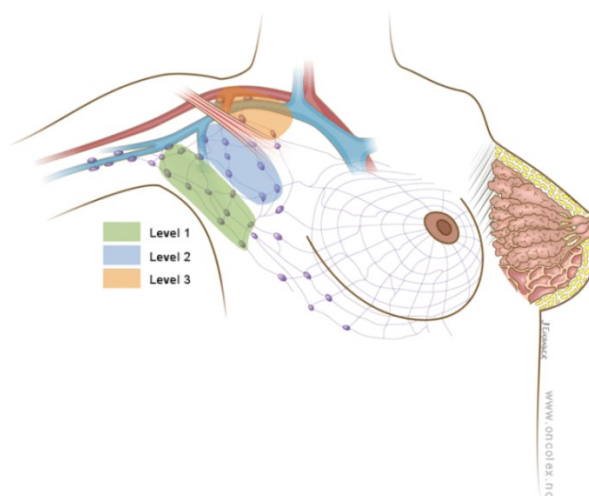
određenog brojem impulsa. Nakon što je limfni čvor uspješno detektiran on se odstranjuje te se prosljeđuje na patohistološku analizu.



Slika 4 Biopsija limfnog čvora čuvara

Izvor: [Sentinel Lymph Node Biopsy - NCI \(cancer.gov\)](http://www.cancer.gov)

Ukoliko patohistološki nalaz sentinela limfnog čvora dođe pozitivan potrebno je učiniti disekciju aksile, tj. evakuaciju pazuha. Disekcija aksile uključuje kirurško odstranjenje limfnih čvorova iz aksilarnog područja. Koliko će se limfnih čvorova odstraniti ovisi o broju čvorova koju su kanecrogeni. U području aksile limfni čvorovi postavljeni su u tri razine te se većinom odstranjuju prva i/ili druga razina. Svrha evakuacije aksile je sprječavanje daljnjeg širenja bolesti (Janjić, N. i sur., 2013).



Slika 5 Razine limfnih čvorova kod disekcija aksile

Izvor: [Axillary Dissection \(oncolex.org\)](http://www.oncolex.org)

Jednostavna mastektomija je operacijski zahvat kojim se učini totalna mastektomija, ali očuvaju se pektoralni mišići i aksilarni limfni čvorovi. Za razliku od jednostavne, radikalnom mastektomijom odstranjuju se veliki i mali prsni mišići i sadržaj aksile. Kvadrantektomijom se odstranjuje dio dojke, odnosno kvadrant u kojem je smješten primarni tumor. Svrha ove operacije je ukloniti opsegom ograničen primarni tumor, a osim tumora odstranjuju se i koža, potkožno masno tkivo i žljezdano tkivo dojke. Segmentektomija jedna je od najmanje radikalnih operacija na dojkama. Nakon operacije može se očuvati normalan izgled dojke iz razloga što se čuva potkožno masno tkivo i koža dojke. Kod tumorskih bolesti I. i II. stadija preporuča se poštena operacija dojke koja označava odstranjenje primarnog tumora s okolnim tkivom dojke. U slučajevima kada pošten oblik liječenja nije moguć, odnosno nije indiciran ili odabran tada je odgovarajuća terapijska metoda totalna mastektomija. Iako je glavni cilj izlječenje i odstranjenje tumora, vrlo je važan i estetski rezultat operacije. Nakon učinjene mastektomije mogu se proučiti mogućnosti rekonstrukcije dojke radi boljeg estetskog rezultata. Rekonstrukcijska operacija dojke osim poboljšanja estetskog izgleda veliku ulogu ima u lakšem prihvaćanju same bolesti te utječe na emocionalno stanje osobe. Dojke su simbol ženstvenosti te njihov gubitak utječe na stanje žene, iz tog razloga vrlo je važno upoznati ih s mogućnošću učinjena rekonstrukcije radi smanjenja straha od „unakaženosti“. Rekonstrukcija se može učiniti pomoću silikonskih implantata ili reznjeva uzetih s raznih dijelova tijela (leđa, abdomena, gluteusa). Nažalost nije moguće učiniti rekonstrukciju kod svake pacijentice, naime kontraindicirana je kod upalnog oblika karcinoma i kod karcinoma koji su uznapredovali te ih nije moguće odstraniti kirurškim zahvatom (Fajdić, J. i sur., 1998).

#### **2.6.4 Multidisciplinarni tim u liječenju tumora dojke**

Uloga multidisciplinarnog tima u liječenju bolesti dojke je pružiti pacijentu sveobuhvatnu skrb što zahtijeva suradnju između stručnjaka različitih područja u zdravstvu. Multidisciplinarni tim sastoji se od kirurga, onkologa, patologa, citologa, radiologa, psihologa i članova palijativne skrbi. Kako bi se postigao najučinkovitiji oblik liječenja multidisciplinarni tim se sastaje te zajedničkim analiziranjem podataka i nalaza učinjenih dijagnostičkih pretraga donosi odluku o tijeku liječenja pacijenta. Timski pristup liječenju kao krajnji cilj ima izliječiti i/ili poboljšati kvalitetu života pacijenta (Kraljević, N. i Brnić, S., 2011).

## **2.7 Zdravstvena njega bolesnica oboljelih od tumora dojke**

Medicinska sestra/tehničar kao član multidisciplinarnog tima ima veliku ulogu u liječenju bolesnika oboljelih od tumora dojke. Skrb koju pruža medicinska sestra/tehničar temelji se na suzbijanju osjećaja straha te na pripremi pacijenta na operacijski zahvat i prilagodbu na stanje nakon istoga.

### **2.7.1 Prijeoperacijska priprema**

Prijeoperacijsku pripremu pacijenta čine psihička i fizička priprema. Fizička priprema pacijenta započinje uzimanjem sestrinske anamneze kojom prikupljamo opće i specifične podatke o pacijentu. Također u fizičku pripremu spadaju i dijagnostičke pretrage koje je potrebno učiniti prije operacijskog zahvata. Zadaća medicinske sestre/tehničara je uzorkovati krv za laboratorijske pretrage, pripremiti pacijenticu za dijagnostičke pretrage poput mamografije, biopsije ili sl. Važno je obratiti pažnju i na prehranu pacijentica, osim što je potrebno osigurati kvalitetnu ishranu za vrijeme hospitalizacije, isto tako je važno naglasiti pacijenticama da uoči same operacije ne smiju jesti te moraju biti natašte radi smanjenja postoperativnih komplikacija. Kod svakog kirurškog pacijenta veliku ulogu ima psihička priprema, osobito kod pacijentica s tumorima dojke. Psihološka priprema na sam zahvat, ali i na sve što pacijenticu čeka nakon samog zahvata mogu poboljšati ishode liječenja. Gubitak dijela tijela, poput dojke, koje kod žena predstavljaju dio ženstvenosti, može dovesti do gubitka samopouzdanja. Iz tog razloga važno je uključiti i obitelj, osobito partnera ako ga pacijentica ima kako bi i oni bili upoznati sa svime što ju čeka i kako bi prihvatili promjene koje će se dogoditi. U vrijeme prije operacije važno je pacijenticu educirati o vježbama ruke bolesne strane koje je potrebno raditi nakon operacije kako bi se spriječilo skraćenje mišića i pojava kontraktura. Tijekom edukacije važno je demonstrirati vježbe te tražiti od pacijentice da ponavlja iste te na poslijetku provjeriti naučeno. Sam proces vježbanja ruke sastoji se od nekoliko različitih vježbi. Vježbe se temelje na odizanju i spuštanju ruku i ramena i izvođenju kružnih pokreta rukama. Izvode se u stojećem ili sjedećem položaju. U prijeoperacijsku pripremu spada i potrebna dokumentacija, vrlo je važno dobiti od strane pacijenta informirani pristanak na izvođenje samog postupka. Isto tako pacijentice, neposredno prije odlaska u operacijski blok moraju skinuti sav nakit, umjetno zubalo ako ga imaju i nokti moraju biti bez laka, kada je sve to učinjeno pacijentica je spremna da se u

ležećem položaju odveze sa odjela na operacijski zahvat (Ivičinec, B., 2016; Jovanović, E., 2020).

### **2.7.2 Poslijeoperacijska skrb**

Poslijeoperacijska skrb za pacijenta započinje nakon buđenja iz anestezije, u sobi za buđenje ili sobi za poslijeoperacijski nadzor. U tom periodu, nekoliko sati nakon operacijskog zahvata potrebno je pratiti opće stanje pacijenta, vitalne znakove, uspostavu mokrenja i slično. Nakon što se pacijentica u potpunosti probudi te je stabilna i nema prisutnih komplikacija, premješta se na odjel. Zadaće medicinske sestre/tehničara na odjelu su smjestiti pacijenticu u odgovarajući položaj, važno je naglasiti da je ruku na strani operirane dojke potrebno staviti u blago povišeni položaj, on pomaže kod smanjena boli, ali i kod otjecanja tekućine. Također potrebno je pratiti stanje drena (ukoliko postoji), drenažnog sadržaja i količinu istoga. Promatrati izgled rane i zavojnog materijala, ukoliko je potrebno asistirati liječniku prilikom previjanja istoga. Pomoći pacijentici prilikom ustajanja, potrebno je da prvo ustajanje bude već prvi dan nakon operacije, što ranijim ustajanjem iz kreveta sprječavaju se komplikacije dugotrajnog ležanja. Kako bi organizam ojačao, a rana brže cijelila potrebno je osigurati pravilnu prehranu, bogatu bječančevinama i vitaminima. Također poticati pacijenticu da što prije započne s vježbama ruke za koje je educirana prije operacijskog zahvata. Kod kiruških bolesnika jedna od najvažnijih uloga medicinskog osoblja je sprječavanje nastanka infekcije i rad po načelima asepsa. Na poslijetku sve navedene postupke potrebno je dokumentirati u sestrinskoj dokumentaciji (Bubalo, B., 2015).



### 3 CILJ ISTRAŽIVANJA

U sklopu ovog završnog rada provest će se retrospektivno istraživanje kojem je cilj prikazati učestalost tumora dojke u Općoj bolnici Pula.

Cilj je istražiti:

- a) Koliko se pacijenata u razdoblju od 2010. do 2022. godine liječilo pod dijagnozama od N63 do N63.0, C50 do C50.9 i D24 do D24.0
- b) Koji spol je najzastupljeniji kod dijagnoza od N63 do N63.0, C50 do C50.9 i D24 do D24.0
- c) Koja vrsta operacija je više zastupljena (biopsija limfnog čvora/Sentinel limfnog čvora, ekscizija lezije dojke/tumorektomija, radikalna ekscizija aksilarnih (pazušnih) limfnih čvorova, mastektomija, ponovna ekscizija lezije dojke)

## **4 ISPITANICI I METODE**

Vrsta istraživanja: retrospektivno istraživanje i prikupljanje podataka

Ispitanici

Ispitanici ovog istraživanja su sve osobe koje su zaprimljene i liječene u Općoj bolnici Pula pod dijagnozama od N63 do N63.0, C50 do C50.9 i D24 do D24.0 u razdoblju od 2010. do 2022. godine.

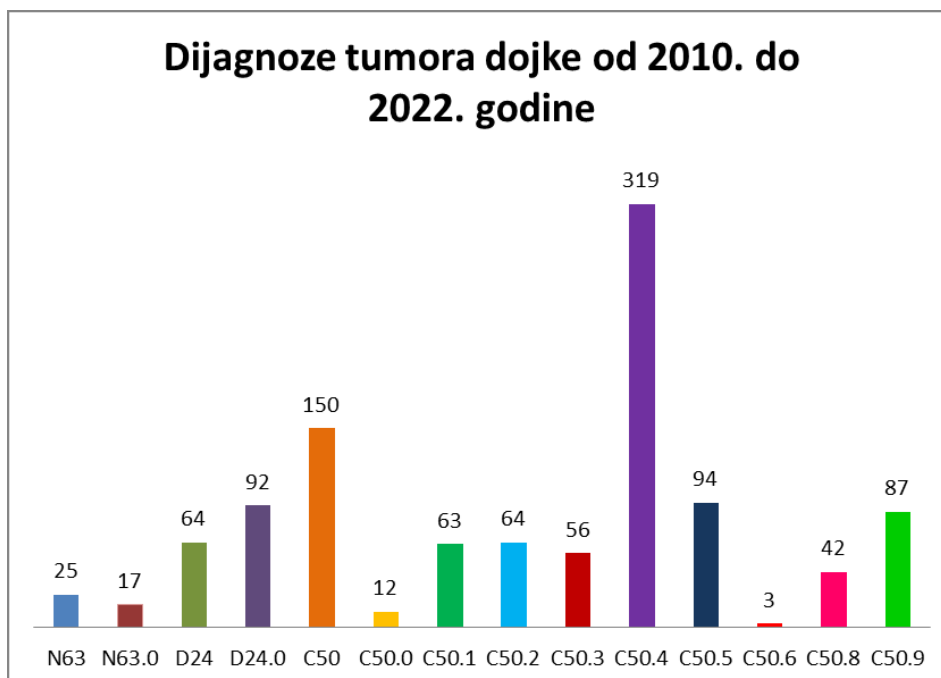
Metode prikupljanja podataka

Podaci o broju pacijenata, spolu i vrstama operacija uzeti su iz bolničkog informacijskog sustava (BIS-a).

## 5 REZULTATI

U općoj bolnici Pula u razdoblju od 2010. do 2022. godine liječilo se sveukupno 1088 pacijenata s dijagnozama:

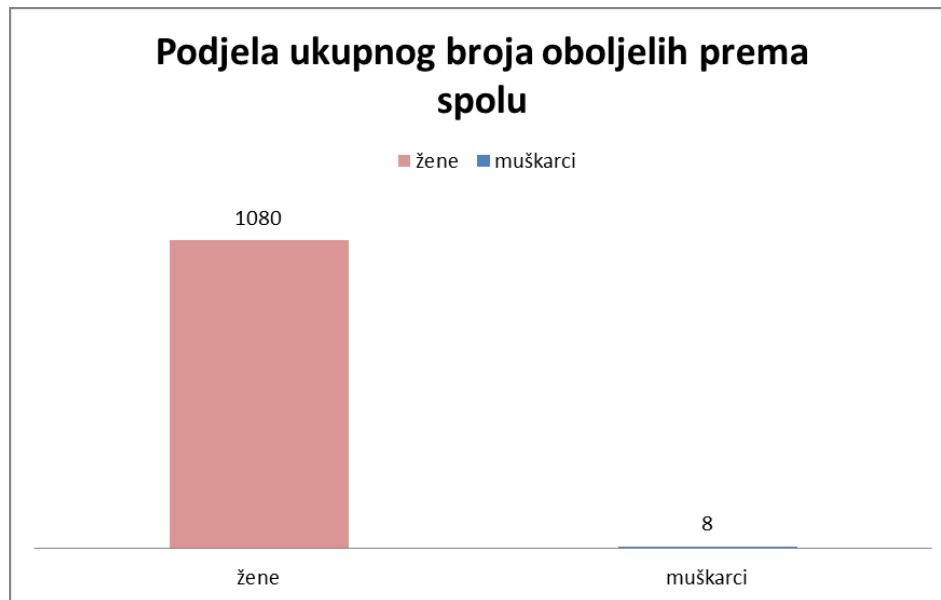
- a) N63 – nespecifična kvrga u dojci
- b) N63.0 – nespecifična kvrga u dojci
- c) D24 – dobroćudna novotvorina dojke
- d) D24.0 – dobroćudna novotvorina dojke
- e) C50 – zloćudna novotvorina dojke
- f) C50.0 – zloćudna novotvorina bradavice i areole
- g) C50.1 – zloćudna novotvorina središnjeg dijela dojke
- h) C50.2 – zloćudna novotvorina gornjeg unutrašnjeg četverokuta dojke
- i) C50.3 – zloćudna novotvorina donjeg unutrašnjeg četverokuta dojke
- j) C50.4 – zloćudna novotvorina gornjeg vanjskog četverokuta dojke
- k) C50.5 – zloćudna novotvorina donjeg vanjskog četverokuta dojke
- l) C50.6 – zloćudna novotvorina aksilarnog dijela dojke
- m) C50.8 – preklapajuća lezija dojke
- n) C50.9 – zloćudna novotvorina dojke, nespecifična



Grafikon 1 Prikaz dijagnoza tumora dojke u razdoblju od 2010. do 2022.

Izvor: autor

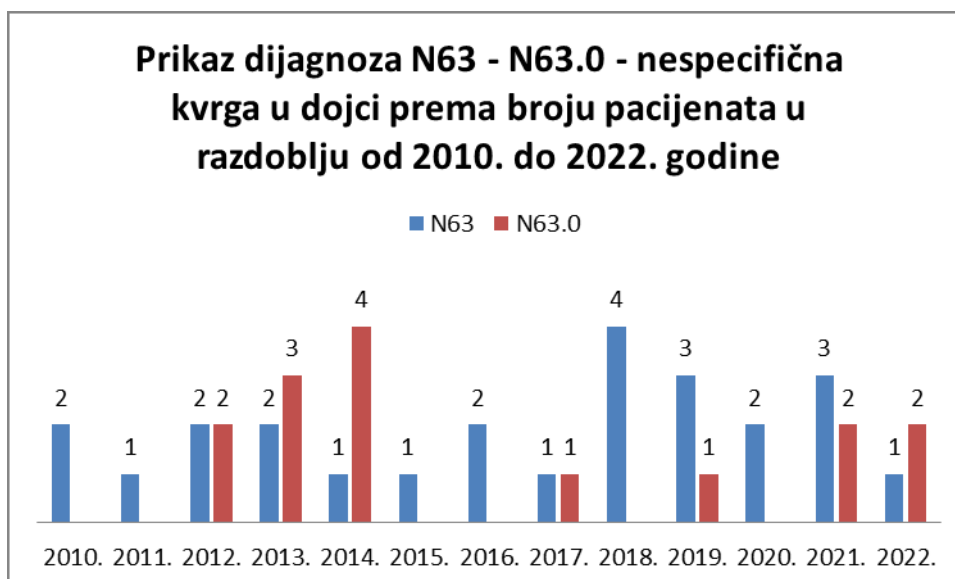
U nastavku slijedi prikaz dijagnoza tumora dojke (N63 – N63.0, D24 – D24.0, C50 – C50.9) podjeljene prema broju pacijenata, spolu te vrstama operacija u razdoblju od 01. siječnja 2010. do 01. srpnja 2022. Godine



Grafikon 2 Prikaz ukupnog broja pacijenata prema spolu

Izvor: autor

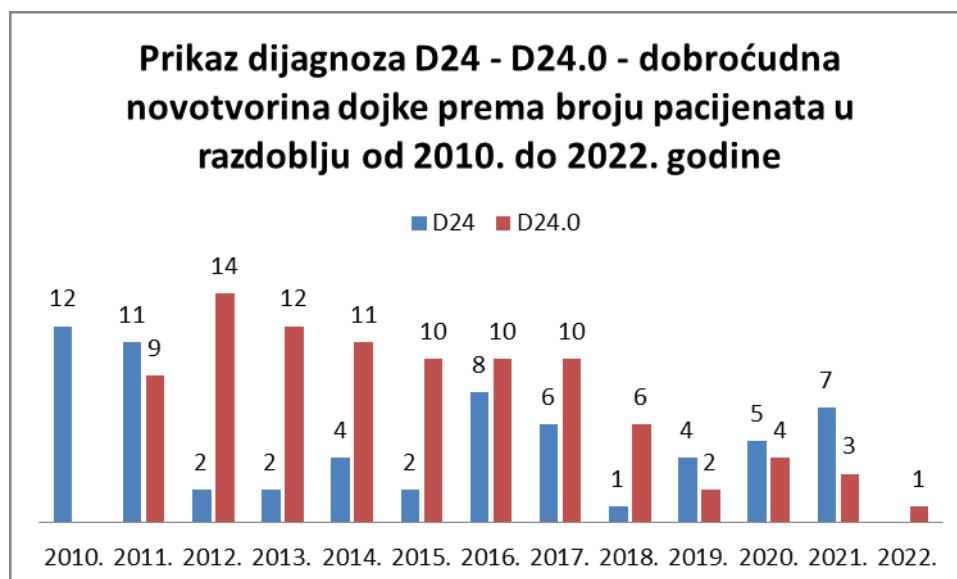
Prema podacima vidljivim iz Grafikona 2. može se zaključiti kako od tumora dojke više oboljeva ženski spol od muškog spola. Oboljelih žena u razdoblju od 2010. do 2022. godine bilo je 1080, dok je oboljelih muškaraca bilo 8.



Grafikon 3 Prikaz dijagnoza N63 - N63.0 - nespecifična kvrga u dojci prema broju pacijenata u razdoblju od 2010. do 2022. godine

Izvor: autor

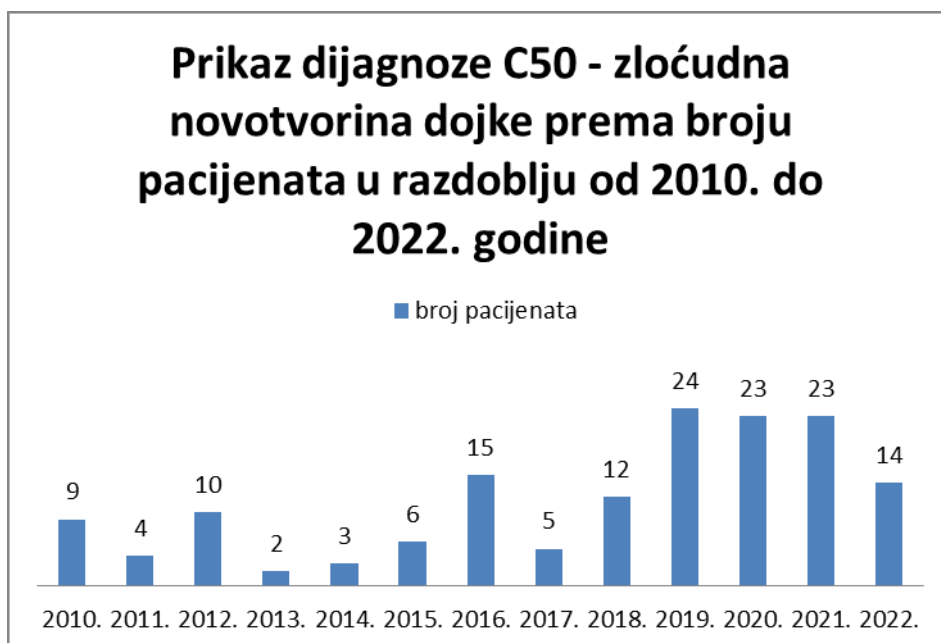
Prema podacima iz Grafikona 3 vidljiv je broj pacijenata oboljelih od dijagnoza N63 – N63.0 u razdoblju od 2010. go 2022. godine. Oboljelih od dijagnoze N63 (nespecifična kvrga u dojci) u navedenom vremenskom razdoblju bilo je 25, dok je od dijagnoze N63.0 (nespecifična kvrga u dojci) bolovalo 15 osoba. Važno je istaknuti kako se dijagnoza N63.0 nije pojavljivala svake godine, odnosno bila je prisutna 2012.,2013.,2014.,2017.,2019.,2021. i 2022. godine. Najveći broj oboljelih od dijagnoze N63 bio je 2018. godine kada je od navedene dijagnoze bolovalo 4 osobe, dok je od dijagnoze N63.0 najveći broj oboljelih bio 2014. godine također 4 osobe.



Grafikon 4 Prikaz dijagnoza D24 - D24.0 - dobroćudna novotvorina dojke prema broju pacijenata u razdoblju od 2010. do 2022. godine

Izvor: autor

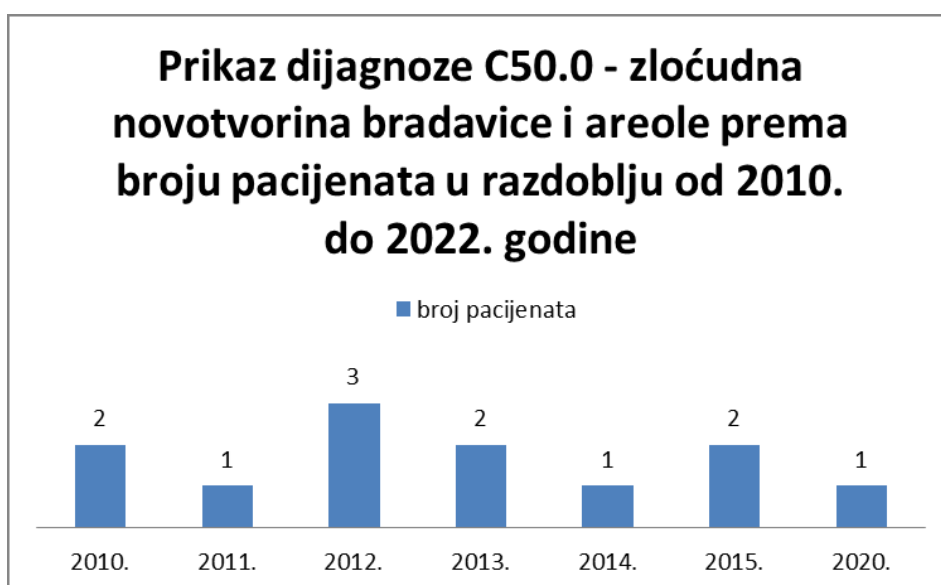
Iz podataka prikazanih Grafikonom 4 vidljivo je kako je u razdoblju od 2010. do 2022. godine od dijagnoze D24 (dobroćudna novotvorina dojke) ukupno bolovalo 64 osobe, dok je od dijagnoze D24.0 (dobroćudna novotvorina dojke) ukupno bolovalo 92 osobe. Najveći broj oboljelih javlja se u 2012. godini u kojoj je bolovalo 14 osoba od dijagnoze D24.0. Svaka od navedenih dijagnoza nije se pojavljivala jednu godinu u promatranom razdoblju, dijagnoza D24 nije prisutna u 2022. godini, dok dijagnoza D24.0 nije bila prisutna 2010. godine.



Grafikon 5 Prikaz dijagnoze C50 - zloćudna novotvorina dojke prema broju pacijenata u razdoblju od 2010. do 2022. Godine

Izvor: autor

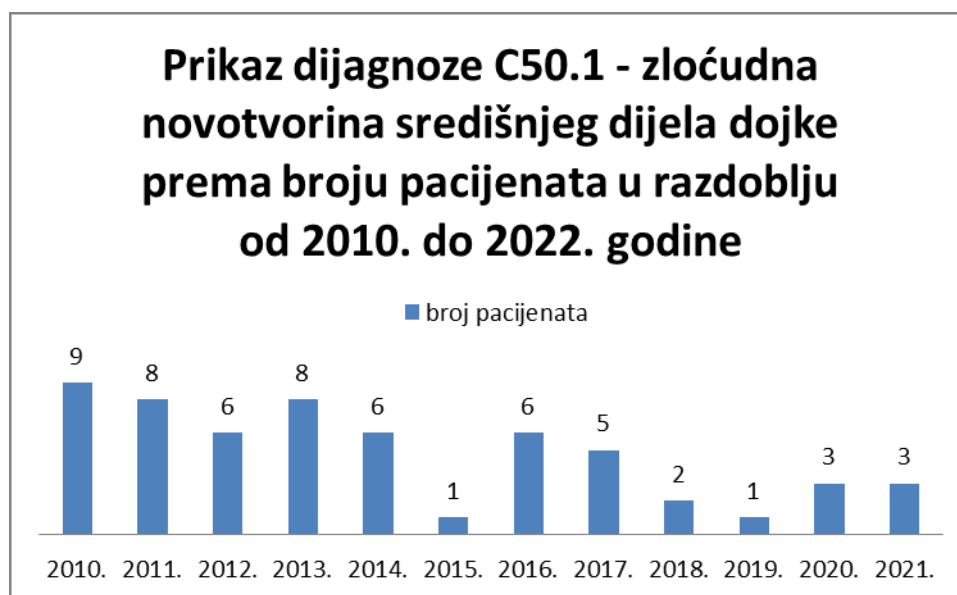
Iz Grafikona 5 vidljivi su podaci o broju oboljelih od dijagnoze C50 – zloćudna novotvorina dojke u razdoblju od 2010. go 2022. godine. Može se zaključiti kako je najmanji broj oboljelih bio 2013. godine, 2 oboljele osobe, dok je 2019. godine bilo 24 oboljele osobe od navedene dijagnoze što čini najveći broj oboljelih u promatranom razdoblju.



Grafikon 6 Prikaz dijagnoze C50.0 - zloćudna novotvorina bradavice i areole prema broju pacijenata u razdoblju od 2010. do 2022. Godine

Izvor: autor

Grafikonom 6 prikazani su podaci o broju oboljelih od dijagnoze C50.0 – zloćudna novotvorina bradavice i areole te se može zaključiti kako je u razdoblju od 2010. do 2022. godine bilo ukupno 12 oboljelih pacijenata. Navedena dijagnoza nije se pojavljivala u svim promatranim godinama, odnosno bilo je 2 oboljele osobe 2010., 2013. i 2015. godine, 1 oboljela osoba 2011., 2014. i 2020. godine, 3 oboljele osobe 2012. godine što ujedno čini i najveći broj oboljelih.

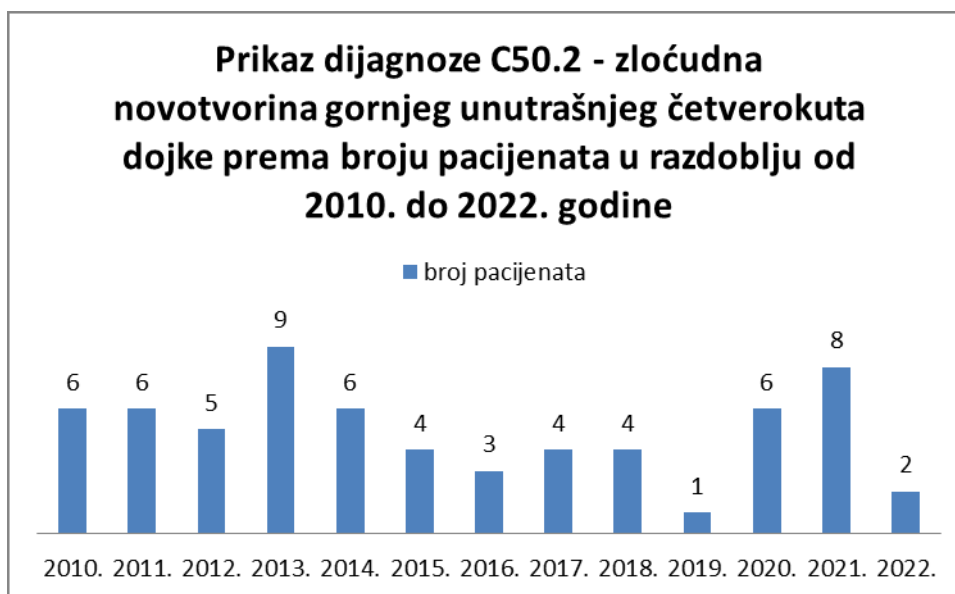


Grafikon 7 Prikaz dijagnoze C50.1 - zloćudna novotvorina središnjeg dijela dojke prema broju pacijenata u razdoblju od 2010. do 2022. Godine

Izvor: autor

Iz Grafikona 7 vidljiv je broj oboljelih osoba od dijagnoze C50.1 – zloćudna novotvorina središnjeg dijela dojke u razdoblju od 2010. do 2022. godine. Ukupan broj oboljelih je 58, a najveći broj oboljelih osoba bio je 2010. godine kada je obolilo 9 osoba, dok je najmanji broj oboljelih bio 2015. i 2019. godine po jedna oboljela osoba. Navedena dijagnoza nije prisutna 2022. godine.

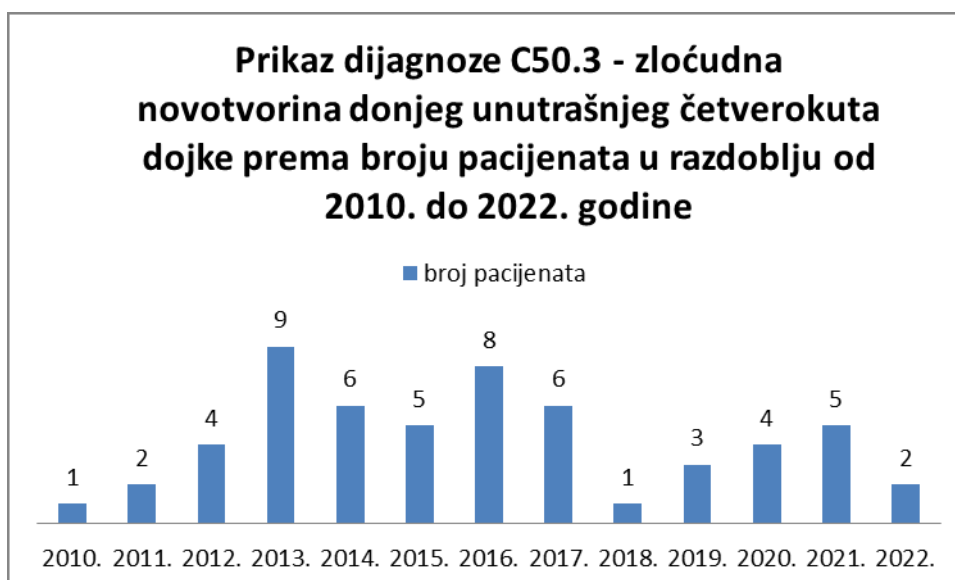




Grafikon 8 Prikaz dijagnoze C50.2 - zloćudna novotvorina gornjeg unutrašnjeg četverokuta dojke prema broju pacijenata u razdoblju od 2010. do 2022. Godine

Izvor: autor

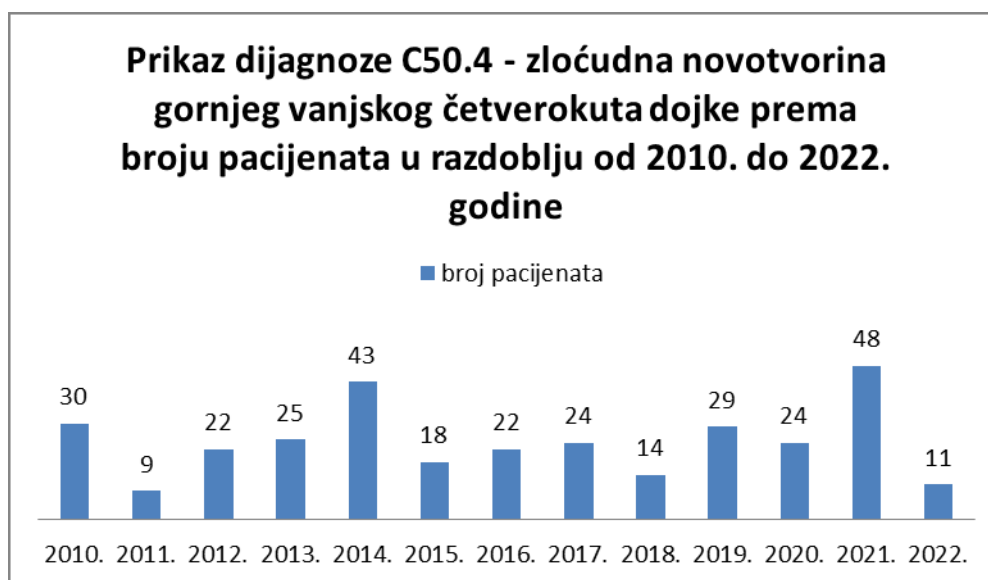Iz podataka prikazanih Grafikonom 8 vidljivo je kako je od dijagnoze C50.2 – zloćudna novotvorina gornjeg unutrašnjeg četverokuta dojke, u promatranom razdoblju, bolovalo ukupno 64 osobe. Može se zaključiti kako broj oboljelih tijekom godina varira, najviše oboljelih bilo je 2013. godine, 9 osoba, a najmanje 2019. godine kada je od navedene dijagnoze oboljela samo jedna osoba.



Grafikon 9 Prikaz dijagnoze C50.3 - zloćudna novotvorina donjeg unutrašnjeg četverokuta dojke prema broju pacijenata u razdoblju od 2010. do 2022. Godine

Izvor: autor

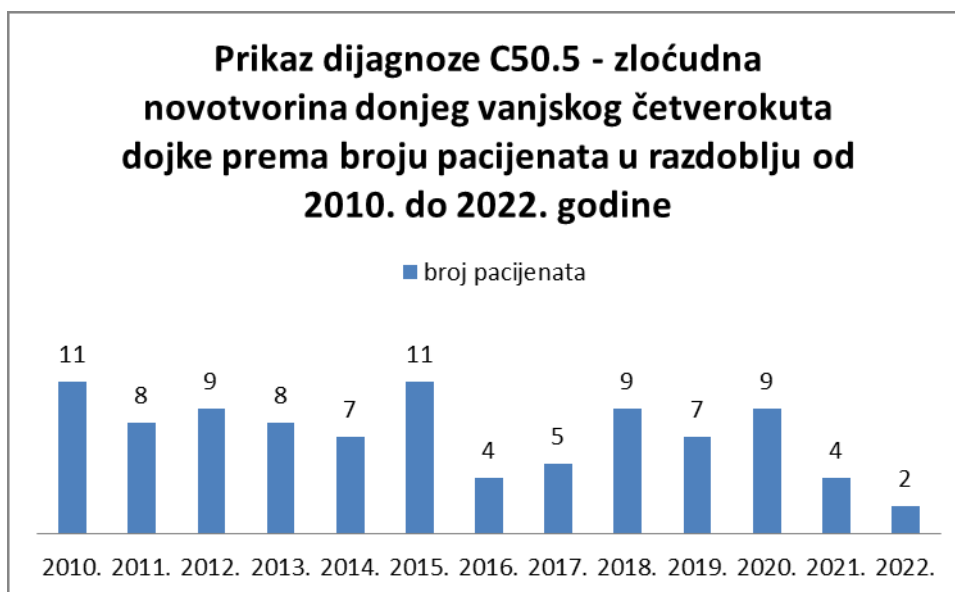
Grafikon 9 prikazuje podatke o broju oboljelih od dijagnoze C50.3 – zloćudna novotvorina donjeg unutrašnjeg četverokuta dojke u razdoblju od 2010. do 2022. godine. Ukupan broj oboljelih je 56, a navedena dijagnoza svoj vrhunac doseže 2013. kada je bio najveći broj oboljelih, odnosno 9 oboljelih osoba. Najmanji broj oboljelih osoba bio je 2010. i 2018. godine kada je od navedene bolesti bolovala po jedna osoba.



Grafikon 10 Prikaz dijagnoze C50.4 - zloćudna novotvorina gornjeg vanjskog četverokuta dojke prema broju pacijenata u razdoblju od 2010. do 2022. godine

Izvor: autor

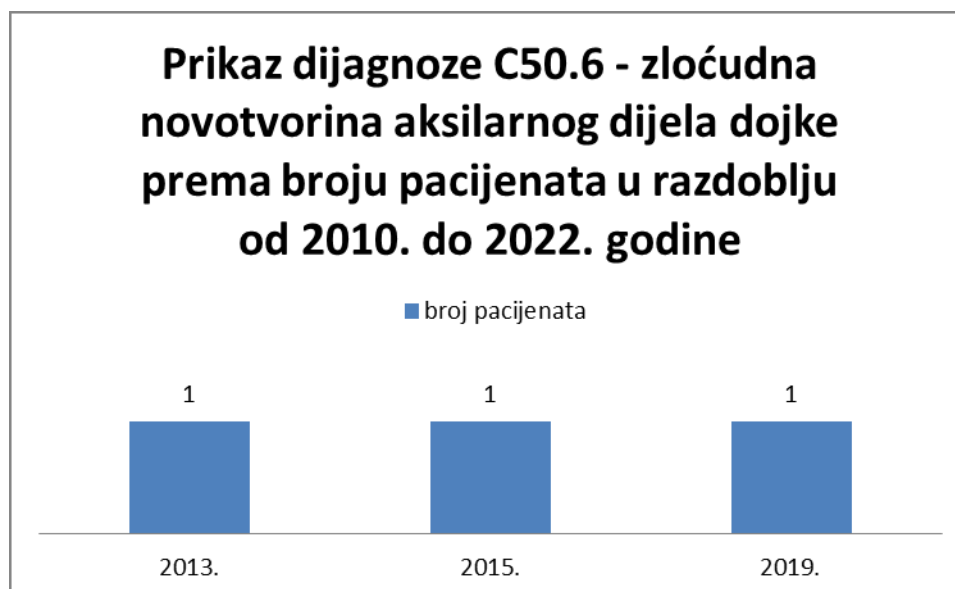
Grafikonom 10 prikazani su podaci o broju oboljelih od dijagnoze C50.4 – zloćudna novotvorina gornjeg vanjskog četverokuta dojke u razdoblju od 2010. do 2022. godine, a ukupan broj oboljelih osoba je 319. Uspoređujući s prethodnim grafikonima broj oboljelih od navedene dijagnoze znatno je veći. Najveći broj oboljelih osoba bio je 2021. godine kada je od navedene dijagnoze obolilo 48 osoba što je duplo više nego godinu prije, odnosno 2020. godine. Najmanje oboljelih bilo je 2011. godine, 9 osoba no broj oboljelih u promatranom razdoblju je rastao.



Grafikon 11 Prikaz dijagnoze C50.5 - zloćudna novotvorina donjeg vanjskog četverokuta dojke prema broju pacijenata u razdoblju od 2010. do 2022. Godine

Izvor: autor

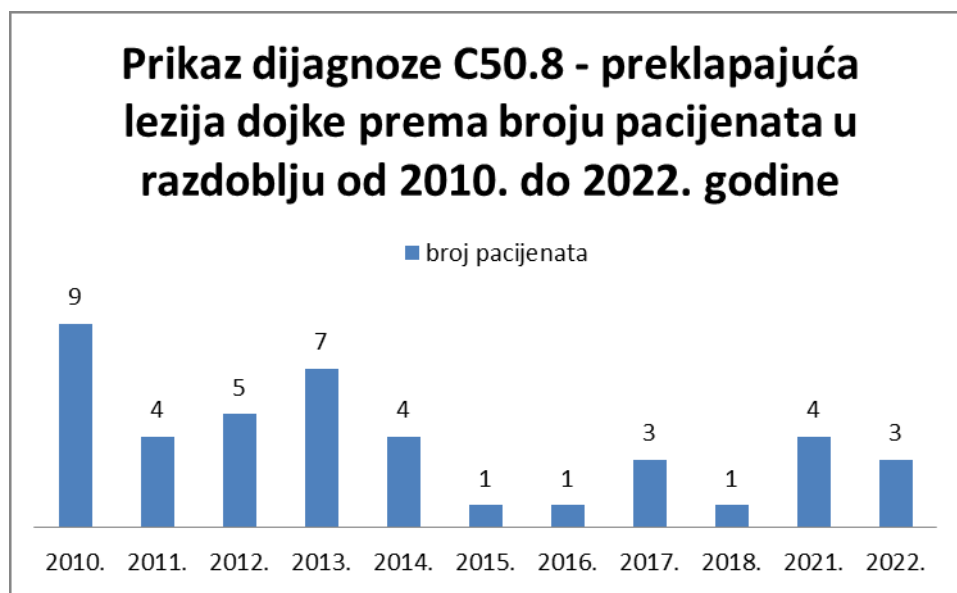Iz Grafikona 11 vidljiv je broj oboljelih od dijagnoze C50.5 – zloćudna novotvorina donjeg vanjskog četverokuta dojke u promatranom razdoblju, od 2010. do 2022. godine. Ukupano je obolilo 94 osobe, najviše oboljelih je bilo 2010. i 2015. godine, 11 osoba, a najmanje oboljelih bilo je 2022. godine 2 osobe do 01.07.2022. godine kada su podatci uzeti.



Grafikon 12 Prikaz dijagnoze C50.6 - zloćudna novotvorina aksilarnog dijela dojke prema broju pacijenata u razdoblju od 2010. do 2022. Godine

Izvor: autor

Iz podataka prikazanih Grafikonom 12 vidljivo je da je od dijagnoze C50.6 – zloćudna novotvorina aksilarnog dijela dojke u razdoblju od 2010. do 2022. godine bolovalo 3 pacijenta i to 2013., 2015. i 2019. godine po jedna oboljela osoba.

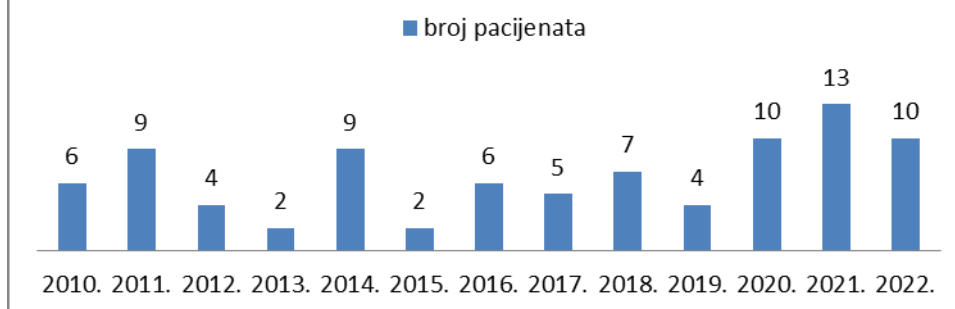


Grafikon 13 Prikaz dijagnoze C50.8 - preklapajuća lezija dojke prema broju pacijenata u razdoblju od 2010. do 2022. Godine

Izvor: autor

Grafikonom 13 prikazani su podaci o broju oboljelih u razdoblju od 2010. do 2022. godine od dijagnoze C50.8 – preklapajuća lezija dojke te je ukupan broj oboljelih bio 42 osobe. Najveći broj oboljelih bio je 2010. godine, 9 osoba, nakon čega je broj oboljelih opadao te je najmanji broj oboljelih bilo 2015., 2016. i 2018. godine kada je od navedene dijagnoze bolovala jedna osoba.

### Prikaz dijagnoze C50.9 - zloćudna novotvorina dojke, nespecifična prema broju pacijenata u razdoblju od 2010. do 2022. godine



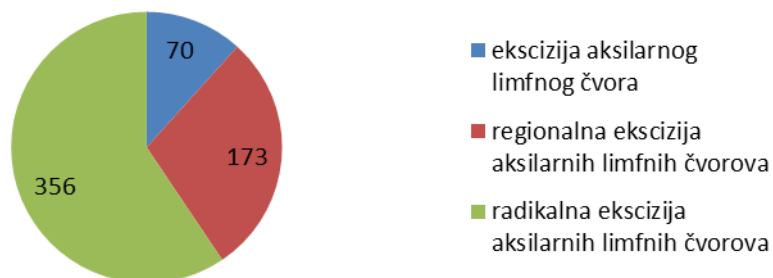
Grafikon 14 Prikaz dijagnoze C50.9 - zloćudna novotvorina dojke, nespecifična prema broju pacijenata u razdoblju od 2010. do 2022. Godine

Izvor: autor

Podaci prikazani Grafikonom 14 ukazuju na broj oboljelih od dijagnoze C50.9 – zloćudna novotvorina dojke, nespecifična u razdoblju od 2010. do 2022. godine. Vidljivo je kako je od navedene dijagnoze u promatranom razdoblju bolovalo ukupno 87 osoba, broj oboljelih se tijekom godina mijenjao. Najveći broj oboljelih bio je 2021. godine kada je bilo 13 oboljelih osoba, dok je najmanji broj oboljelih bio 2013. i 2015. godine, po 2 oboljele osobe.

U daljnjem tekstu prikazat će se podaci o operacijskim zahvatima na dojci u periodu od 2010. do 2022. godine u Općoj bolnici Pula. Podaci su prikazani Grafikonima 15., 16, i 17.

### Prikaz operacijskog zahvata prema broju pacijenata u razdoblju od 2010. do 2022. godine

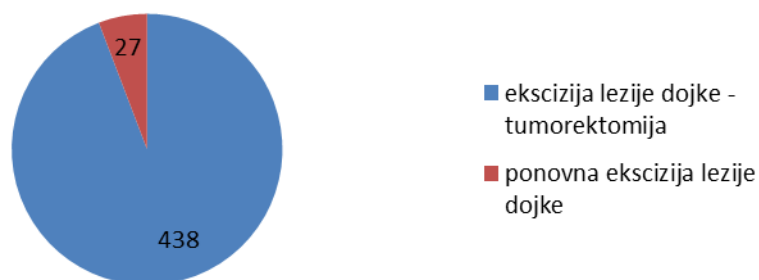


Grafikon 15 Prikaz operacijskog zahvata - ekscizija limfnih čvorova prema broju pacijenata

Izvor: autor

Grafikonom 15 prikazani su podaci o operacijskim zahvatima ekscizije aksilarnih limfnih čvorova u razdoblju od 2010. do 2022. godine. Tri su vrste operacijskog zahvata, ekscizija aksilarnog limfnog čvora kojoj je bilo podvrgnuto 70 osoba, regionalna ekscizija aksilarnih limfnih čvorova koja je izvršena na 173 osobe te 356 osoba je bilo na radikalnoj eksciziji aksilarnih limfnih čvorova.

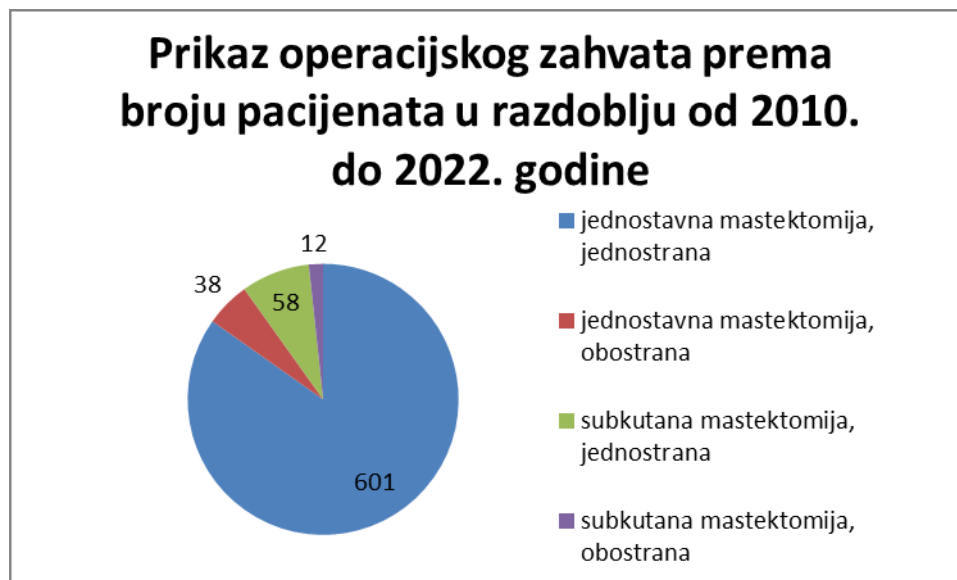### Prikaz operacijskog zahvata prema broju pacijenata u razdoblju od 2010. do 2022. godine



Grafikon 16 Prikaz operacijskog zahvata - ekscizija lezije dojke prema broju pacijenata

Izvor: autor

Iz Grafikona 16 vidljiv je broj pacijenata koji su bili podvrgnuti operacijama ekscizije lezije dojke te ponovne ekscizije lezije dojke u promatranom razdoblju od 2010. do 2022. godine. Operacijski zahvat ekscizije lezije dojke učinjen je na 438 osoba, dok je ponovna ekscizija dojke bila potrebna kod 27 osoba.



Grafikon 17 Prikaz operacijskog zahvata - mastektomija prema broju pacijenata

Izvor: autor

Podaci prikazani Grafikonom 17 su podaci o operacijskim zahvatima mastektomije u vremenskom periodu od 2010. do 2022. godine. Vidljivo je kako je jednostavna mastektomija, jednostrana izvršena na 601 oboljeloj osobi, što u ovoj skupini podataka to čini najveći broj. Ostali operacijski zahvati su jednostavna mastektomija, obostrana koja je učinjena kod 38 oboljelih osoba, subkutana mastektomija, jednostrana kod 58 oboljelih osoba i subkutana mastektomija, obostrana kod 12 oboljelih osoba.

## 6 ZAKLJUČAK

Maligna oboljenja u današnje vrijeme predstavljaju veliki javnozdravstveni problem. Tumorske bolesti dojke, osobitno karcinom dojke predstavlja najčešći oblik zloćudnih oboljenja kod žena. Nacionalnim programom za rano otkrivanje raka dojke potiču se žene na odlazak na preventivne preglede kako bi se bolest dijagnosticirala i liječila u što ranijem stadiju i smanjila smrtnost od iste.

Prema prikupljenim podacima iz Bolničkog informatičkog sustava Opće bolnice Pula možemo zaključiti da se tumorske bolesti dojke puno češće javljaju kod žena nego kod muškaraca. U promatranom razdoblju od 10 godina najčešća dijagnoza, odnosno najviše oboljelih bilo je sa dijagnozom C50.4 – zloćudna novotvorina gornjeg vanjskog četverokuta dojke. Tijekom godina broj oboljelih je varirao, no najveći broj oboljelih od malignih bolesti dojke zabilježen je 2021. godine, 108 oboljelih osoba. Najmanje oboljelih zabilježeno je 2022. godine, 44 osobe, ali potrebno je uzeti u obzir kako su za potrebe istraživanja uzeti podaci za prvih sedam mjeseci ove godine. Iz evidentiranih podataka operacijskih zahvata, najviše je učinjeno jednostavnih mastektomija, jednostranih, čak 601 operacijski zahvat.

Važno je napomenuti kako u zbrinjavanju osoba oboljelih od tumorskih bolesti dojke veliku ulogu ima medicinska sestra/tehničar. Svojom psihološkom podrškom i edukacijom pacijenata postiže pozitivne ishode liječenja. Kod educiranih pacijentica koje su psihički pripremljene i upoznate s tijekom liječenja, oporavak je znatno kraći. Svaka bi medicinska sestra/tehničar primjenom stečenog znanja i vještina trebala pridonjeti oporavku pacijenta te im pružiti povjerenje i osjećaj nade za njihov što brži oporavak.



## LITERATURA

Bubalo, B. (2015). Zdravstvena njega bolesnice s operacijom dojke. Split: Sveučilište u Splitu. Završni rad. [Online] Dostupno na: <https://repo.ozs.unist.hr/islandora/object/ozs%3A796/datastream/PDF/view>

[Pristupljeno: 28. kolovoza 2022.]

Cserni, G., Chmielik, E., Cserni, B. (2018). The new TNM-based staging of breast cancer. *Virchows Archiv*. [Online] 472 (1) str. 697-703. Dostupno na: <https://pubmed.ncbi.nlm.nih.gov/29380126/> [Pristupljeno: 19. kolovoza 2022.]

Damjanov, I. i sur. (ur.) (2018). *Patologija*. Peto, prerađeno izdanje. Zagreb: Medicinska naklada.

Fajdić, J. i sur. (1998). Bolesti dojke. Zagreb: Nakladni zavod Globus.

Guyton, A., Hall, J. (2017). *Medicinska fiziologija*. Trinaesto izdanje. Zagreb: Medicinska naklada.

Hrvatski zavod za javno zdravstvo. (2022). Odjel za programe probira raka dojke. [Online] Dostupno na: <https://www.hzjz.hr/sluzba-epidemiologija-prevencija-nezaraznih-bolesti/odjel-za-programe-probira-raka-dojke/> [Pristupljeno: 18. kolovoza 2022.]

Ivičinec, B. (2016). *Karcinom dojke i sestrinska skrb*. Varaždin: Sveučilište Sjever. Završni rad. [Online] Dostupno na: <https://zir.nsk.hr/islandora/object/unin:981/datastream/PDF> [Pristupljeno: 28. kolovoza 2022.]

Jalšovec, D. (2018). *Anatomia humana*. Zagreb: Naklada slap.

Janjić, N. i sur. (2013). *Analiza limfnog čvora čuvara u bolesnica s ranim invazivnim rakom dojke – Klinički bolnički centar Rijeka*. Liječnički vijesnik. [Online] 135 (7-8), str. 0-0. Dostupno na: <https://hrcak.srce.hr/clanak/254492> [Pristupljeno: 06. rujna 2022.]

Jovanović, E. (2020). *Zdravstvena njega pacijentice s karcinomom dojke*. Pula: Sveučilište Jurja Dobrile u Puli. Završni rad. [Online] Dostupno na:

<https://repozitorij.unipu.hr/islandora/object/unipu%3A4991/datastream/PDF/view>

[Pristupljeno: 28. kolovoza 2022.]

Kraljević, N. i Brnić, S. (2011). Rehabilitation of breast cancer patients. *Libri Oncologici*. [Online] 39 (1-3), str. 57-64. Dostupno na: <https://hrcak.srce.hr/clanak/401719> [Pristupljeno: 06. rujna 2022.]

Prutki, M. i sur. (2022). Smjernice za radiološko dijagnosticiranje i praćenje bolesnica oboljelih od raka dojke. *Liječnički vijesnik*. [Online] 144 (1-2). str. 1-14. Dostupno na: <https://hrcak.srce.hr/clanak/405210> [Pristupljeno: 22. kolovoza 2022.]

Reihe, D. (2018). *Anatomija*. Treće, prerađeno izdanje. Zagreb: Medicinska naklada.

Rotim, K. i sur. (2017). *Anatomija*. Zagreb: Zdravstveno Veleučilište Zagreb.

Tomek, R., Vrbanec, D., Podolski, P. (2015) *Znanjem protiv raka dojke*. Treće izdanje. Zagreb: Hrvatska liga protiv raka dojke.

Zavod za javno zdravstvo Dubrovačko – neretvanske županije. (2021) *Rak dojke*. [Online] Dostupno na: <https://www.zzjzdnz.hr/zdravlje/prevencija-raka/rak-dojke> [Pristupljeno: 21. kolovoza 2022.]

## POPIS SLIKA, GRAFIKONA I TABLICA

### [Slike]

Slika 1 Građa dojke .....	2
Slika 2 Stadij tumora dojke .....	9
Slika 3 Samopregled dojki .....	12
Slika 4 Biopsija limfnog čvora čuvara .....	14
Slika 5 Razine limfnih čvorova kod disekcija aksile .....	14

### [Grafikoni]

Grafikon 1 Prikaz dijagnoza tumora dojke u razdoblju od 2010. do 2022.....	20
Grafikon 2 Prikaz ukupnog broja pacijenata prema spolu .....	21
Grafikon 3 Prikaz dijagnoza N63 - N63.0 - nespecifična kvrga u dojci prema broju pacijenata u razdoblju od 2010. do 2022. godine .....	22
Grafikon 4 Prikaz dijagnoza D24 - D24.0 - dobroćudna novotvorina dojke prema broju pacijenata u razdoblju od 2010. do 2022. godine .....	23
Grafikon 5 Prikaz dijagnoze C50 - zloćudna novotvorina dojke prema broju pacijenata u razdoblju od 2010. do 2022. Godine .....	24
Grafikon 6 Prikaz dijagnoze C50.0 - zloćudna novotvorina bradavice i areole prema broju pacijenata u razdoblju od 2010. do 2022. Godine .....	24
Grafikon 7 Prikaz dijagnoze C50.1 - zloćudna novotvorina središnjeg dijela dojke prema broju pacijenata u razdoblju od 2010. do 2022. Godine .....	25
Grafikon 8 Prikaz dijagnoze C50.2 - zloćudna novotvorina gornjeg unutrašnjeg četverokuta dojke prema broju pacijenata u razdoblju od 2010. do 2022. Godine ....	26
Grafikon 9 Prikaz dijagnoze C50.3 - zloćudna novotvorina donjeg unutrašnjeg četverokuta dojke prema broju pacijenata u razdoblju od 2010. do 2022. Godine ....	26
Grafikon 10 Prikaz dijagnoze C50.4 - zloćudna novotvorina gornjeg vanjskog četverokuta dojke prema broju pacijenata u razdoblju od 2010. do 2022. godine .....	27
Grafikon 11 Prikaz dijagnoze C50.5 - zloćudna novotvorina donjeg vanjskog četverokuta dojke prema broju pacijenata u razdoblju od 2010. do 2022. Godine ....	28
Grafikon 12 Prikaz dijagnoze C50.6 - zloćudna novotvorina aksilarnog dijela dojke prema broju pacijenata u razdoblju od 2010. do 2022. Godine .....	28

Grafikon 13 Prikaz dijagnoze C50.8 - preklapajuća lezija dojke prema broju pacijenata u razdoblju od 2010. do 2022. Godine .....	29
Grafikon 14 Prikaz dijagnoze C50.9 - zloćudna novotvorina dojke, nespecifična prema broju pacijenata u razdoblju od 2010. do 2022. Godine .....	30
Grafikon 15 Prikaz operacijskog zahvata - ekscizija limfnih čvorova prema broju pacijenata .....	31
Grafikon 16 Prikaz operacijskog zahvata - ekscizija lezije dojke prema broju pacijenata .....	31
Grafikon 17 Prikaz operacijskog zahvata - mastektomija prema broju pacijenata .....	32

**[Tablice]**

Tablica 1 TNM klasifikacija malignoma dojke .....	7
---	---

## SAŽETAK

Tumorske bolesti dojke bile one benigne ili maligne velik su zdravstveni problem. Benigni tumori dojke najčešće se javljaju u žena mlađe životne dobi, mogu se pojaviti već u adolescentnoj fazi života. Od malignih tumora dojke oboljevaju većinom žene iznad 50-te godine života, iako se i maligni tumori javljaju u sve mlađoj dobi. Potrebno je educirati žene o važnosti izvođenja samopregleda dojki kako bi na vrijeme primjetile pojavnost prvih simptoma bolesti.

Ovaj rad sastavljen je od nekoliko poglavlja kroz koja se opisuje anatomija i fiziologija dojke, patološke promjene tumora dojke te kritični čimbenici za nastanak bolesti. Kroz rad je obuhvaćena i klasifikacija tumora dojke, odnosno stadiji bolesti. Također proces dijagnosticiranja i liječenja bolesti zajedno sa sestrinskom skrbi pacijenata prije i nakon operacijskog zahvata na dojci.

U radu je prikazano istraživanje kojim su prikazani podaci o učestalosti tumora dojke u Općoj bolnici Pula. Osim broja oboljelih osoba u zadnjih 10 godina prikazani su i operacijski zahvati kojima su liječene osobe oboljele od tumorskih bolesti dojke.

Ključne riječi: tumori dojke, dijagnostika, liječenje, sestrinska skrb

## SUMMARY

Breast tumor diseases, either benign or malignant, represent big health issue. Benign breast tumors most often occur in women of younger age, they can appear even in their adolescent years. Malignant breast tumors are most often in women over 50 years old, even though malignant breast tumors are more and more common at a younger age. It is necessary to educate women about the importance of a breast self exam in order to notice first symptoms in time.

This paper is composed of several chapters describing the anatomy and physiology of the breast, pathological changes of breast tumors and critical factors for the development of the disease. The work covers the classification of breast tumors, that is stages of the disease, and the process of diagnosing and treating diseases together with nursing care of the patient before and after breast surgery.

The paper presents a study that presented data on the frequency of breast tumors in General hospital Pula. In addition to the number of patients in the last 10 years, the surgical procedures that were used to treat people suffering from breast tumor diseases are also presented.

Key words: breast tumors, diagnostic, treatment, nursing care

