

Centralni venski kateteri

Kranjčić, Laura

Undergraduate thesis / Završni rad

2023

Degree Grantor / Ustanova koja je dodijelila akademski / stručni stupanj: **University of Pula / Sveučilište Jurja Dobrile u Puli**

Permanent link / Trajna poveznica: <https://um.nsk.hr/um:nbn:hr:137:911055>

Rights / Prava: [In copyright](#)/[Zaštićeno autorskim pravom.](#)

Download date / Datum preuzimanja: **2024-11-30**



Repository / Repozitorij:

[Digital Repository Juraj Dobrila University of Pula](#)



Sveučilište Jurja Dobrile u Puli
Medicinski fakultet u Puli
Preddiplomski stručni studij Sestrinstvo

LAURA KRANJČIĆ

CENTRALNI VENSKI KATETERI

Završni rad

Pula, travanj, 2023. godine

Sveučilište Jurja Dobrile u Puli
Medicinski fakultet u Puli
Preddiplomski stručni studij Sestrinstvo

LAURA KRANJČIĆ

CENTRALNI VENSKI KATETERI

Završni rad

JMBAG 0303089564 , redoviti student

Studijski smjer: Preddiplomski stručni studij Sestrinstvo

Predmet: Anesteziologija, reanimatologija i intenzivno liječenje

Znanstveno područje: Biomedicina i zdravstvo

Znanstveno polje: Kliničke medicinske znanosti

Znanstvena grana: Anesteziologija, reanimatologija i intenzivno liječenje

Mentor: Doc. prim. dr. sc. Lada Kalagac Fabris, dr. med., pred.

Pula, travanj, 2023. godine



IZJAVA O AKADEMSKOJ ČESTITOSTI

Ja, dolje potpisani Laura Kranjčić, kandidat za prvostupnika Sestrinstva ovime izjavljujem da je ovaj Završni rad rezultat isključivo mogega vlastitog rada, da se temelji na mojim istraživanjima te da se oslanja na objavljenu literaturu kao što to pokazuju korištene bilješke i bibliografija. Izjavljujem da niti jedan dio Završnog rada nije napisan na nedozvoljen način, odnosno da je prepisan iz kojega necitiranog rada, te da ikoji dio rada krši bilo čija autorska prava. Izjavljujem, također, da nijedan dio rada nije iskorišten za koji drugi rad pri bilo kojoj drugoj visokoškolskoj, znanstvenoj ili radnoj ustanovi.

Student:

Laura Kranjčić

U Puli, travanj, 2023. godine



IZJAVA
o korištenju autorskog djela

Ja, Laura Kranjčić dajem odobrenje Sveučilištu Jurja Dobrile u Puli, kao nositelju prava iskorištavanja, da moj završni rad pod nazivom „Centralni venski kateteri“ koristi na način da gore navedeno autorsko djelo, kao cjeloviti tekst trajno objavi u javnoj internetskoj bazi Sveučilišne knjižnice Sveučilišta Jurja Dobrile u Puli te kopira u javnu internetsku bazu završnih radova Nacionalne i sveučilišne knjižnice (stavljanje na raspolaganje javnosti), sve u skladu s Zakonom o autorskom pravu i drugim srodnim pravima i dobrom akademskom praksom, a radi promicanja otvorenoga, slobodnoga pristupa znanstvenim informacijama.

Za korištenje autorskog djela na gore navedeni način ne potražujem naknadu.

U Puli, 2. travnja 2023.

Potpis
Laura Kranjčić

ZAHVALA

Najveću zahvalu posvećujem svojoj mentorici Doc. prim. dr. sc. Ladi Kalagac Fabris, dr. med., pred. na uloženom angažmanu, stručnim savjetima, te maksimalnoj posvećenosti i dostupnosti tijekom pisanja završnog rada!

Hvala mojoj obitelji i dečku Tinu na razumijevanju i poticanju na ustrajnost tijekom studiranja!

SADRŽAJ

1. UVOD	1
1.1. ANATOMIJA I FIZIOLOGIJA VENA	2
2. CENTRALNI VENSKI KATETERI	4
2.1. VRSTE CVK.....	5
2.1.1. Netunelirani kateteri.....	5
2.1.2. Periferno umetnuti kateteri (PICC).....	6
2.1.3. Tunelirani kateteri	7
2.1.4. Implantirani kateteri (PORT).....	7
2.2. MJESTA POSTAVLJANJA CVK	9
2.3. INDIKACIJE ZA POSTAVLJANJE CVK.....	13
2.4. KONTRAINDIKACIJE ZA POSTAVLJANJE CVK	13
2.5. NAČINI POSTAVLJANJA CVK	14
2.5.1. Anatomski orijentirano postavljanje	14
2.5.2. Postavljanje vođeno ultrazvukom	17
2.6. KOMPLIKACIJE	20
2.6.1. Komplikacije nastale uslijed postavljanja	20
2.6.2. Odgođene komplikacije	22
2.7. ULOGA MEDICINSKE SESTRE	25
2.7.1. Uloga medicinske sestre prilikom postavljanja centralnog venskog katetera	25
2.7.1.1. Priprema pacijenta i prostora	25
2.7.1.2. Priprema osoblja	27
2.7.1.3. Priprema pribora	27
2.7.2. Uloga medicinske sestre kod pacijenta s implantiranim CVK-om	28
2.7.2.1. Prevoj i toaleta	28

2.7.2.2. Vađenje krvi	29
2.7.2.3. Mjerenje centralnog venskog tlaka.....	29
2.7.2.4. Parenteralna prehrana	30
3. PRIKAZ ISTRAŽIVANJA	31
3.1. CILJ ISTRAŽIVANJA	31
3.2. MATERIJALI I METODE.....	31
3.3. REZULTATI	32
4. ZAKLJUČAK.....	38
POPIS LITERATURE.....	39
POPIS SLIKA.....	43
POPIS TABLICA.....	43
POPIS GRAFIKONA.....	43
POPIS KRATICA	44
SAŽETAK.....	45
SUMMARY	45

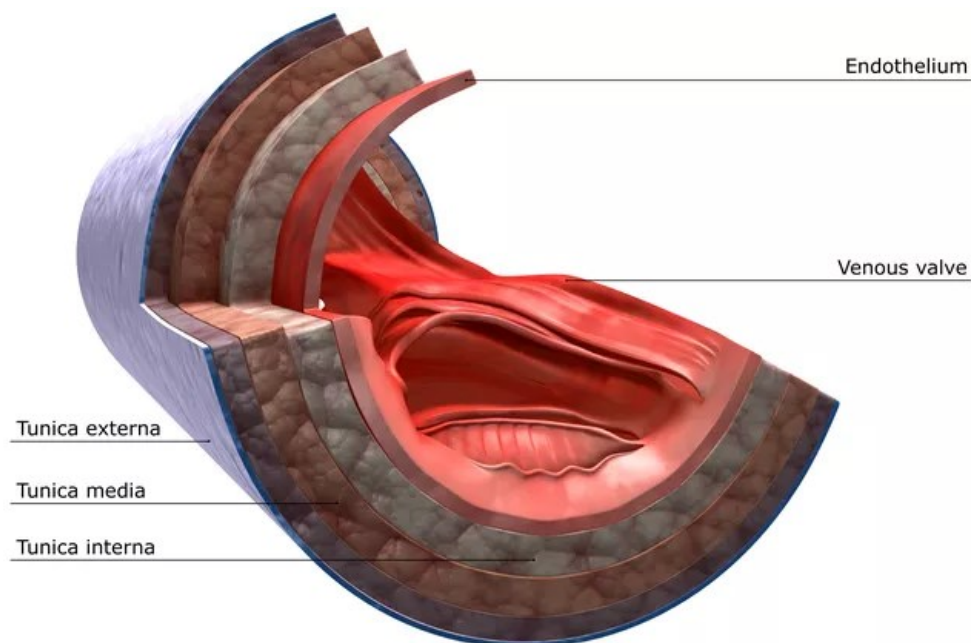
1. UVOD

Venski pristup jedna je od osnovnih komponenti njege pacijenta, posebno u bolničkim uvjetima. CVK je jedan od načina za uspostavu venskog puta u kritično bolesnih pacijenata kod kojih je teško uspostaviti periferni venski put. Iako se CVK najčešće vidi u Jedinicama intenzivnog liječenja, na odjelima hemodijalize ili onkologiji, moguća je i njegova primjena na drugim odjelima, pa i u kući uz posebnu edukaciju medicinske sestre koja skrbi za bolesnika s centralnom linijom. Za punkciju se najčešće u kliničkoj praksi koriste jedna od triju vena: jugularna, subklavija ili femoralna. Punkcija svake vene ima svoje prednosti i nedostatke. Za početak je bitno poznavanje anatomije vena od strane operatera i medicinske sestre. CVK se može implantirati pomoću anatomske orijentacije, te pomoću ultrazvuka. Ultrazvuk je danas gotovo nezaobilazna metoda prilikom postavljanja, jer umanjuje vjerojatnost da će biti punktirana arterija ili okolna struktura. Bez obzira na mnoge dobrobiti katetera, on može uzrokovati i određene komplikacije koje usporavaju liječenje, povećavaju troškove liječenja i produljuju boravak u bolnici. Infekcija je česta komplikacija nepravilnog rukovanja kateterom, posljedično nedostatnoj edukaciji medicinske osoblja za rukovanje sa CVK-om. „Razumijevanje ispravne tehnike ovog postupka i potencijalnih komplikacija može pomoći u smanjenju komplikacija povezanih sa središnjom linijom i poboljšanju kliničkih ishoda“ (Tse i Schick, 2022).

Centralni venski kateter je fleksibilni kateter umetnut u jednu od središnjih vena. Postoji više vrsta katetera, ovisno o njegovoj namjeni i mjestu postavljanja. Isto tako, mogu biti rađeni od različitih materijala. CVK može ostati implantiran tjednima ili mjesecima, što izbjegava potrebu za ponavljanim ubodima iglom. Uloga medicinske sestre ili tehničara koji provodi zdravstvenu njegu bolesnika s centralnim venskim kateterom vrlo je važna jer oni najviše rukuju kateterom nakon postavljanja. „Zdravstveni djelatnici koji se brinu o pacijentu s uređajem za vaskularni pristup trebali bi biti obučeni i ocijenjeni kao kompetentni za korištenje i dosljedno pridržavanje prakse prevencije infekcija opisanih u ovoj smjernici“ (Ball i Singh, 2023).

1.1. ANATOMIJA I FIZIOLOGIJA VENA

Krvne žile prenose krv kroz tijelo. Zajedno sa arterijama i kapilarama, vene čine dio krvožilnog sustava čovjeka. Veličina vena može biti od 1 milimetra do 1,5 centimetra u promjeru. Najmanje vene u tijelu nazivaju se venule. One primaju krv iz arterija preko arteriola i kapilara. Venule se zatim granaju u veće vene koje prenose krv do najvećih vena u tijelu, šuplje vene. Sve krvne žile imaju iste značajke, ali se razlikuju u strukturi. Vene se sastoje od tri sloja: vanjski sloj (lat. *tunica adventitia*), srednji sloj (lat. *tunica media*) i unutarnji sloj (lat. *tunica intima*). Vanjski sloj sastoji se uglavnom od vezivnog tkiva i najdeblji je sloj vene te daje strukturu i oblik. Srednji sloj sadrži manje mišićnog i elastičnog tkiva za razliku od arterija, a razmjerno više kolagenih vlakana. To omogućuje širenje i sužavanje vene ovisno o protoku krvi. Unutarnji sloj građen je od epitelnog i vezivnog tkiva. Obložen je endotelom kojeg čini jednostavni pločasti epitel, što omogućuje neometan protok krvi kroz venu. Većina vena, osobito u donjim ekstremitetima, imaju zaliske koji sprečavaju vraćanje krvi u periferiju.



Slika 1. Poprečni presjek vene (Izvor: <https://www.thoughtco.com/vein-anatomy-373252> (Pristupljeno: 3. siječnja 2023.))

Vene imaju aktivnu i pasivnu ulogu u cirkulacijskoj homeostazi.

Postoje dvije glavne funkcije vena:

- 1) Prenose deoksigeniranu krv iz tijela prema srcu. Vene pružaju vrlo nizak otpor protoku krvi i kao rezultat mogu prevesti velike količine krvi u srce čak i uz male gradijente krvnog tlaka. Venski povrat u uvjetima gravitacije postiže se anatomskim rješenjem jednosmjernih zalistaka unutar vena. Ovi zalisci omogućuju kretanje uvijek u smjeru srca i sprečavaju povrat krvi.
- 2) Djeluju kao spremnici krvi. Sposobnost vena da prihvate veliki volumen krvi povezan je sa njihovom anatomskom strukturom. Gotovo 60% ukupnog volumena krvi nalazi se u venama. One imaju tanje stijenke i veći promjer od arterija s manje mišićnog i elastičnog tkiva, što rezultira većom vaskularnom popustljivošću.

Vene se mogu podijeliti u četiri kategorije:

- Površinske vene – nalaze se blizu površine kože i ne nalaze se u blizini odgovarajuće arterije. Površinske vene se nadovezuju na duboke vene, te dopremaju deoksigeniranu krv iz periferije prema srcu.
- Duboke vene – nalaze se duboko unutar mišićnog tkiva i obično se nalaze u blizini odgovarajuće arterije s istim imenom. Duboke vene se nadovezuju na sistemske vene koje dopremaju deoksigeniranu krv iz periferije prema srcu.
- Sistemske vene – vraćaju deoksigeniranu krv iz ostatka tijela u desnu pretklijetku.
- Plućne vene – jedine vene koje dopremaju oksigeniranu krv iz pluća u lijevi atrij.

2. CENTRALNI VENSKI KATETERI

Centralni venski kateter (CVK) je kateter koji se plasira u jednu od velikih sistemskih vena. Može biti izrađen od plastičnih polimera, impregnirani barijevim solima ili solima drugih metala koji su otporni na korozivne učinke. Kemijski je inertan fleksibilan, netrombogen i radioneproziran što ga čini idealnim materijalom za CVK. Čvrsti kateteri mogu oštetiti stjenke krvnih žila i uzrokovati trombozu, što je kod mekih katetera puno manja vjerojatnost da će uzrokovati takve probleme. Noviji materijali kao što je poliuretani imaju prednost u smislu mehaničke čvrstoće i otpornosti na kemijsku degradaciju, ali su još uvijek prilično kruti. Trenutno najmekši dostupni materijal je silikonski elastomer, koji se smatra najmanje traumatičnim i trombogenim materijalom. On je ujedno i materijal izbora za dugotrajni venski pristup, bez obzira na teškoće postavljanja. Kateteri mogu biti impregnirani heparinom u cilju sprečavanja trombogenosti, iako to nije pokazalo smanjenu incidenciju tromboza. „Dok nekoliko studija sugerira da impregnacija heparinom može smanjiti učestalost infekcija povezanih s kateterom, trenutačno je njihova uloga u nastanku bakterijemije uzrokovane kateterom ili infekcija krvotoka ograničena“ (Chopra, V., 2022). Pokušaji da se smanji rizik od infekcije i sepse uključuju posebna antibakterijska sredstva koji smanjuju mogućnost naseljavanja patogenih mikroorganizama. „Obloge klorheksidinom ili srebrovim sulfadiazinom proučavane su više puta i često se pokazalo da smanjuju rizik od kolonizacije katetera između 1,5 i osam puta“ (Galloway i Bodenham, 2004).

Veličina katetera izražava se u dvije jedinice: *French* i *gauge*. *French* je dijametar u milimetrima pomnožen s 3, odnosno, $French = \text{vanjski dijametar} \times 3$.

$$1 \text{ Fr} = \frac{1}{3} \text{ mm}$$

Primjerice, ako dijametar katetera iznosi 3 mm, to je 9 Fr ($Fr = 3 \text{ mm} \times 3$). Postoje kateteri veličina od 5 Fr za dječju populaciju, pa do 9 Fr za odrasle osobe.

Gauge je primarno razvijen za igle i žice vodilice, a kasnije je primijenjen i za same katetere. „Nadalje, *gauge*-sustav je obrnuto proporcionalan ostalim mjernim sustavima, odnosno što je *gauge*-veličina manja, dijametar je veći“ (Jukić i sur., 2008).

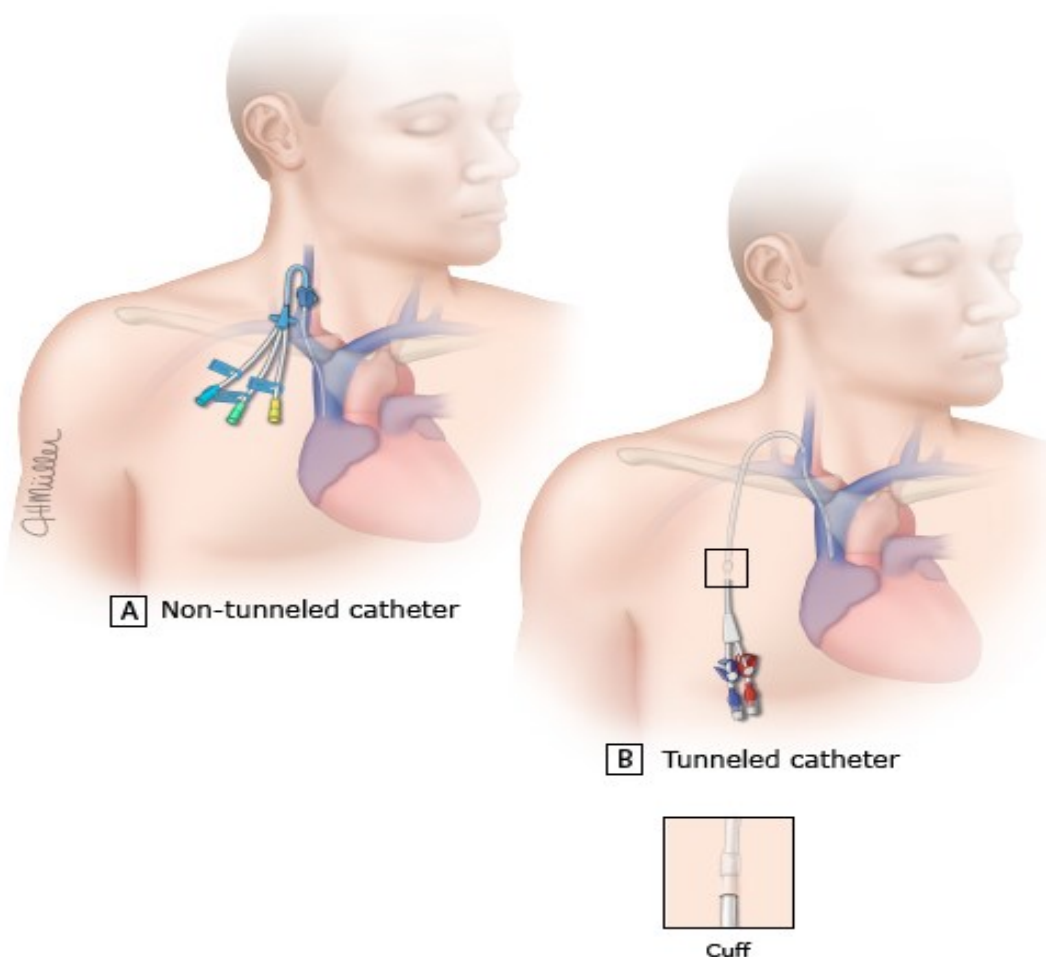
Obično se upotrebljavaju uvodne igle od 18 *gauge*-a, a kateteri od 16 ili 14 *gauge*-a. Osnovna podjela katetera je za kratkotrajnu i dugotrajnu uporabu. Kratkotrajni kateter

je ne-tunelirani kateter, a dugotrajni kateteri se još mogu podijeliti na tunelirane, periferno umetnut (PICC) te implantirani kateteri (PORT).

2.1. VRSTE CVK

2.1.1. Netunelirani kateteri

Netunelirani kateteri, poznati kao i perkutani kateteri bez manžetne ili „*cuffa*“ vrsta su privremenih katetera koji se uvode punkcijom kroz kožu u venu bez tuneliranja potkožnog tkiva. Koristi se za kratkotrajan pristup u hitnim stanjima, operacijskim salama i jedinicama intenzivnog liječenja, te kod akutnih dijaliza. Izrađeni su od poliuretana, stoga se postavlja na spoju gornje šuplje vene s desnim atrijem kako bi se izbjegla perforacija krvnih žila i atrija. Prosječna dužina katetera je 9-20 cm. Trajanje katetera je od nekoliko dana do 3 tjedna i pogodan je za bolesnike koji nastavljaju sa intravenskom primjenom lijekova kod kuće. Netunelirani kateteri mogu se podijeliti na više lumenske katetere i uvedne ovojnice. Više lumenski kateteri dolaze u različitim veličinama i konfiguracijama. Postoje kateteri sa jednim, dva, tri ili četiri lumena sa otvorima na distalnoj kanili. To omogućava odvojeni pristup višestrukim otvorima na kateteru za istovremenu primjenu lijeka, uzorkovanje krvi, praćenje SVT-a i drugo. Budući da je svaki priključak zasebni lumen, najveći protok je na kraku sa najvećim lumenom. Uvodna ili perkutana ovojnica dizajnirana je za „uvođenje“ plućnog arterijskog katetera ili transvenoznih elektroda za elektrostimulaciju u desno srce. Glavni razlog uklanjanja netuneliranog katetera je infekcija ili začepljenje krakova.

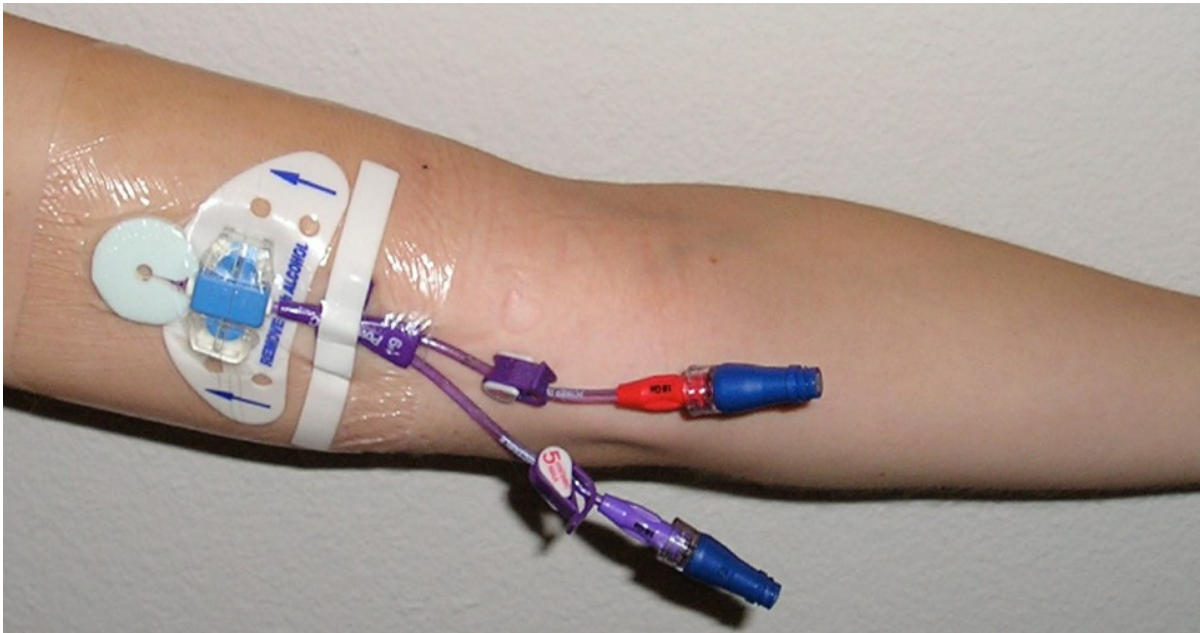


Slika 2. Razlika između netuneliranog i tuneliranog CVK (Izvor: <https://sso.uptodate.com/contents/image/print?imageKey=SURG%2F129706> (Pristupljeno: 11. travnja 2023.))

2.1.2. Periferno umetnuti kateteri (PICC)

Periferno umetnut kateter, poznato i kao PICC linija (eng. *Peripherally Inserted Central Catheter*) je dugi i tanki kateter koji se postavlja u jednu od vena nadlaktice. Može se postaviti u baziličnu, cefaličnu ili nadlaktičnu venu. Traju od nekoliko tjedana ili mjeseci pa do jedne godine. PICC-ovi su dostupni s jednim, dva ili tri lumena i uređaj s ventilom. Indicirana je za primjenu intravenskih lijekova kroz nekoliko tjedana ili mjeseci, za parenteralnu primjenu nutrijenata, a poseban značaj ima kod osoba na kemoterapiji. Prednosti PICC-a jesu: mogućnost postavljanja u krevetu bolesnika, smanjeni trošak, smanjena mogućnost komplikacija (pneumotoraks, hematotoraks), lako uzorkovanje krvi, mogućnost uklanjanja katetera u krevetu bolesnika. Nedostaci su: potreba za čestim ispiranjem (u usporedbi sa implantiranim kateterom), česte promjene sterilnog

prevoja (u usporedbi sa implantiranim kateterom), povećan rizik od flebitisa te povećan rizik od pomicanja zbog nedostatka manžete.



Slika 3. PICC-linija (Izvor: <https://www.ivwatch.com/2020/11/18/what-is-the-difference-between-a-picc-line-and-a-peripheral-iv/> (Pristupljeno: 8. siječnja 2023.))

2.1.3. Tunelirani kateteri

Tunelirani kateter je tanka cijev koja se postavlja pod kožu u venu, omogućujući dugotrajan pristup veni. To je linija u kojoj je proksimalni dio katetera potkožno tuneliran od mjesta umetanja i izvučen kroz kožu na mjesto izlaska. Traje mjesecima i godinama, za povremeni ili kontinuirani pristup. Indiciran je kod dugotrajne primjene intravenskih lijekova, posebice kemoterapije. Kateter sadrži manžetu koja služi za učvršćivanje katetera za kožu i sprečavanje izvlačenja, te kao barijera za sprečavanje prodora mikroorganizama u tijelo.

2.1.4. Implantirani kateteri (PORT)

Jedan od najraširenijih implantiranih venskih katetera je PORT kateter. PORT („priključak“) je linija koja se kirurškim putem postavlja u krvnu žilu i pričvršćena je na spremnik ili „priključak“ koji se nalazi ispod razine kože. Port se sastoji od dvije komponente: septuma i katetera. Septum je napravljen od mekanog silikona i služi kao pristupna točka vene. Kateter je tanka fleksibilna cijev koja povezuje septum izravno

sa središnjom venom. Njegov dizajn doprinosi vrlo niskom riziku od infekcije. Traje mjesecima i godinama, za privremenu ili kontinuiranu primjenu. Pogodni su za pacijente koji primaju kemoterapiju ili kod pacijenata s redovitim prijemom u bolnicu s neadekvatnim intravenskim pristupom.

Nakon što je priključak odobren za korištenje, pacijent može kroz njega primiti intravensku terapiju. Portalna komora u prosjeku može izdržati do 2000 uboda. Priključak može biti jednostruki i dvostruki. „Priključci s jednim lumenom najčešći su i obično dovoljni za pacijente kojima je potrebna planirana intravenska terapija“ (Hamstra, 2022). Priključci sa dva lumena pogodni su kod pacijenata koji primaju više intravenskih terapija odjednom.

PORT ima svoje prednosti i nedostatke. Prednosti su: jednostavan i brz pristup uz manje boli od uobičajenih uboda iglom, dugovječnost korištenja, ne vidi se ispod kože, smanjenje rizika od infekcije, moguća njega kod kuće s malim troškovima održavanja, mogućnost primjene više infuzija u isto vrijeme, pogodnost primjene lijekova i kemoterapije. Nedostaci PORT katetera su: oštećenje luke, pomicanje luke, okluzija ili blokada, iritacija, hematoma.



Slika 4. PORT kateter (Izvor: <https://www.bd.com/en-us/products-and-solutions/products/product-page.1708001#product-tabs-item-d335c68327-tab> (Pristupljeno: 8. siječnja 2023.))

2.2. MJESTA POSTAVLJANJA CVK

Postoje tri glavna pristupna mjesta za postavljanje CVK. Centralni venski kateter primarno se plasira u unutarnju jugularnu venu (lat. *v.jugularis interna*), subklavijalnu venu (lat. *v.subclavia*) ili femoralnu venu (lat. *v.femoralis*). Iznimno se CVK može plasirati u vanjsku jugularnu venu, cefaličnu venu i proksimalnu veliku venu safenu. Bazilična i cefalična vena koriste se za periferno umetnute centralne katetere (PICC). Odabir najprikladnijeg mjesta za kanilaciju temelji se na iskustvu i vještini operatera, anatomiji pacijenta, rizicima postavljanja (npr. koagulopatija), potrebama pristupa i tip uređaja. Mjesta pristupa s lokalnim promjenama (npr. prijelom ključne kosti), višestruki ožiljci od prethodnih pristupa i prisutnost uređaja kao što je *pacemaker* povezana su s višim stopama neuspjeha pristupa, pogrešnog položaja, aritmije i drugih komplikacija te ih treba izbjegavati ako postoje ostala alternativna mjesta.

Unutarnja jugularna vena često se bira zbog anatomske pristupa, pristupačnosti, niske stope komplikacija i mogućnosti korištenja ultrazvučnog navođenja tijekom postavljanja. Desna jugularna vena se češće upotrebljava od lijeve zbog šireg promjena što olakšava kanulaciju, te anatomske tvori izravniji put do gornje šuplje vene i desnog atrija. Unutarnja jugularna vena spaja se s venom subklavijom i tvori brahiocefaličnu venu. Desna i lijeva brahiocefalična vena potom se spajaju u gornju šuplju venu. Za anatomske plasiranje CVK, može se pristupiti prednjim, središnjim ili stražnjim pristupom. Stražnji pristup je opisan kao najpouzdaniji jer je dovoljno udaljen od vrha pluća i karotidne arterije, dok se u kliničkoj praksi najviše koristi središnji. Za mjesto umetanja CVK, koristi se orijentacijska anatomija sastavljena od ruba Sedillotova trokuta. Sedillotov trokut čine: sternalna glava sternokleidomastoidnog mišića (lat. *m.sternocleidomastoideus*), klavikularna glava sternokleidomastoidnog mišića i gornja granica medijalne trećine ključne kosti. Položaj odgovarajućeg kožnog uboda je na vrhu trokuta. Relativne kontraindikacije za jugularni venski pristup uključuju: lokalne promjene na vratu (operacije vrata, opekline, prijelom ključne kosti), koagulopatiju, ozljede vrata i vratne kralježnice.

Subklavijalna vena nastavak je aksilarne vene. Vena se zatim nastavlja ispod ključne kosti gdje se spaja s unutarnjom jugularnom venom i postaje brahiocefalična vena. Subklavijalna vena ima prednost zbog niske mogućnosti nastanka tromboze i infekcija. Pristup može biti supraklavikularni, infraklavikularni ili aksilarni. Plasiranje CVK obično se izvodi infraklavikularno, gdje liječnik stoji u ravnini željene vene, a glava pacijenta

je okrenuta na drugu stranu. „Udaljenost mjesta punkcije od desne pretklijetke je otprilike 14 do 15 cm za desnostranu punkciju, a oko 17 do 19 cm za lijevostranu punkciju“ (Jukić i sur., 2008). Relativne kontraindikacije za kateterizaciju subklavijalne vene uključuju lokalne promjene na mjestu punkcije i koagulopatiju.

Femoralna vena obično nije mjesto izbora za postavljanje CVK. Femoralna vena nalazi se u femoralnom trokutu. Čine ga ingvinalni ligament s gornje strane, medijalno velik mišić primicač (lat. *m.adductor longus*). Femoralna vena je poželjno mjesto kod kritično stradalih pacijenata jer ne ometaju oživljavanje niti uspostavljanje dišnih puteva. Isto tako, poželjno je mjesto punkcije kod pacijenata s koagulopatijom zbog mogućnosti izravnog pritiska u slučaju krvarenja. Međutim, CVK u femoralnoj veni povezan je povećanim rizikom od trombotičkih komplikacija i s visokim rizikom od nastanka infekcije. Za razliku od jugularnog i subklavijalnog pristupa, CVK postavljen u femoralnu venu ne omogućuje precizno mjerenje SVT-a.

Tablica 1. Prednosti i nedostaci različitih pristupa centralnoj veni

Mjesto postavljanja	Prednosti	Nedostaci
v. cephalica v. basilica	Jednostavnost postavljanja, lako vidljive vene	Neuspjeh u postizanju centriranog položaja
	Ugodnost za pacijenta	Visok rizik za trombozu
	Nema doticaja sa vitalnim organima	Nizak protok maksimalne brzine infuzije
v. jugularis interna	Manji rizik od pneumotoraksa	Rizik punktiranja karotidne arterije
	Direktan put do središnjih vena	Nelagodno za pacijenta
	Mala mogućnost tromboze	Nije mjesto izbora za dugotrajni venski pristup
	Visok protok	Otežano postavljanje kod pretilih pacijenata
	Jednostavnost plasiranja	Vena je sklona kolapsu s

		hipovolemijom
		Otežan pristup u hitnim stanjima kada je prioritet uspostava dišnog puta
		Veća stopa kasnih komplikacija
v. jugularis externa	Nema rizika od pneumotoraksa	Kateter je teško plasirati u lumen vene
	Moguće krvarenje lako je kontrolirati	Nije mjesto izbora za dugotrajni venski pristup
	Često dobro vidljiva	Otežano postavljanje kod pretilih bolesnika
	Brz venski pristup	Visoka učestalost pogrešnog pozicioniranja
	Ugodnije za pacijenta	Povećan rizik od pneumotoraksa (incidencija 1-2%) i hematotoraksa (incidencija manja od 1%)
v. subclavia	Velikog promjera, oko 20 mm	Teškoće pri postavljanju zbog neiskustva operatera
	Teško kolabira	Pogrešan položaj katetera
	Dostupno mjesto punkcije kada se uspostavlja dišni put	Smetnje s kompresijom prsnog koša
	Lakše postavljanje u pretilih bolesnika	Zakrivljen put umetanja

	Manji rizik od dugotrajnih komplikacija	Teško dostupno pri postavljanju
<i>v. femoralis</i>	Najlakša vena za punkciju	Povećan rizik za nastanak tromboze (10%)
	Nema opasnosti od pneumotoraksa	Mogućnost punkcije femoralne arterije (5%)
	Podnosi velik protok	Smanjena pokretljivost noge u zglobu kuka
	Jednostavnost plasiranja	Otežano postavljanje kod pretilih bolesnika
	Ne ometa intubaciju ni KPR	Teško održavanje mjesta punkcije sterilnim

2.3. INDIKACIJE ZA POSTAVLJANJE CVK

Pacijentima u JIL-u često se uspostavlja centralna venska linija uključujući hemodinamski kontinuirani nadzor. Cilj je koristiti kompatibilni kateter u velikoj veni, koja omogućuje odgovarajuće razrjeđivanje infundiranih proizvoda, smanjenje boli pri ubrizgavanju, odgoditi razvoj tromboze i omogućiti neometano uzorkovanje krvi. „Indikacije za postavljanje središnjeg venskog katetera (CVK) su mjerenje središnjeg venskog tlaka (CVT), infuzije iritirajućih lijekova, vazoaktivnih lijekova, neadekvatna venska cirkulacija na periferiji, kemoterapija, dugotrajna parenteralna prehrana, aspiracija uz zračnu ili amnijsku emboliju, postavljanje srčanog elektrostimulatora (*pacemaker*), plućnog arterijskog katetera, katetera za hemodijalizu“ (Jukić i sur. 2013). Postavljanje CVK indicirano je za venske intervencije, kao što su trombolitička terapija, ugradnja stenta, te početak izvantjelesnih terapija kao što su plazmafereza, hemodijaliza i kontinuirana nadomjesna bubrežna terapija.

2.4. KONTRAINDIKACIJE ZA POSTAVLJANJE CVK

Postoje apsolutne i relativne kontraindikacije za postavljanje CVK.

Apsolutne kontraindikacije jesu: prisutnost tromba unutar vene, aktivna infekcija kože ili mekog tkiva na potencijalnom mjestu postavljanja CVK, prisutnost implantiranih uređaja na potencijalom mjestu postavljanja (npr. *pacemaker*) i vaskularna ozljeda proksimalno ili distalno od umetanja katetera.

Relativne kontraindikacije jesu: koagulopatija, trombocitopenija, nesuradljiv pacijent, poteškoće u anatomske orijentaciji kod kongenitalnih anomalija ili trauma i morbidna pretilost. „Relativne kontraindikacije mogu biti zanemarene zbog hitnosti situacije u kojoj je bitno što prije postaviti CVK i stoga zahtijevaju pažljivo razmatranje pacijentove patologije i hemodinamskog statusa“ (Kolikof i sur., 2022).

2.5. NAČINI POSTAVLJANJA CVK

Metode centralne venske kateterizacije dijele se u dvije kategorije: kateterizacija vođena ultrazvukom i anatomski orijentirana kateterizacija.

2.5.1. Anatomski orijentirano postavljanje

Za uspješno postavljanje CVK, neophodno je dobro poznavanje anatomije mjesta uboda. „Odluka o tome gdje postaviti središnju liniju obično se temelji na kliničkim parametrima i individualnom iskustvu i preferencijama kliničara“ (Kolikof i sur., 2022). U nastavku su opisane smjernice za najčešća mjesta postavljanja u kliničkoj praksi.

- *V.subclavia*

Pacijent je prilikom postavljanja u Trendelenburgovom položaju, a glava je usmjerena u suprotnu stranu u svrhu povećanja venskog protoka. Obzirom da se vena nalazi ispod mjesta hvatišta sternokleidomastoidnog mišića za ključnu kost, otežana je palpacija i anatomska orijentacija. Veni se može pristupiti infraklavikularno i supraklavikularno, iako se češće koristi infraklavikularni pristup. Kod infraklavikularnog pristupa, liječnik stoji na strani ciljane vene i okreće glavu pacijenta u suprotnom smjeru. Prije punkcije, definira se ulazna točka tako da se odredi položaj lateralnog ruba sternokleidomastoideusa za gornji rub klavikule, odnosno definira se prijelaz između medijalne i srednje trećine klavikule. Prosječno se oko 1-2 cm ispod te točke označuje mjesto pristupa veni subklaviji. Koža se punktira koristeći iglu promjera 18 do 20 *gaugea* pod kutem od 30 do 45 stupnjeva. „Zatim se igla spušta u odnosu prema koži i ulazi pod ključnu kost kako bi se izbjegla punkcija pleure, a vrh se usmjeruje prema sternoklavikularnom zglobu“ (Jukić i sur., 2008). Kada je vena punktirana, aspirira se krv kako bi se izbjegla punkcija arterije. Po završetku provjere, igla se zarotira za 90° kako bi žica vodilica bila usmjerena prema gornjoj šupljoj veni.

Kod supraklavikularnog pristupa, odredi se kut između ključne kosti i lateralnog ruba sternokleidomastoideusa. Supraklavikularni pristup ima kraću udaljenost od uboda do vene (1-2 cm od površine kože) i ravniji put do šuplje vene, te manju blizinu plućima. Iglom se prolazi ispod ključne kosti tako da je igla usmjerena prema suprotnoj bradavici, te se rotira kako bi se žica vodilica usmjerila prema šupljoj veni. Nakon aspiracije krvi, igla se stabilizira

dominantnom rukom, odvoji se igla od štrcaljke i uvodi se žica vodilica s J-vrhom pod stalnim monitoringom pacijenta. Žica treba prolaziti brzo i nesmetano. U slučaju bilo kakvog otpora, postoji mogućnost da igla nije u veni, te se žica izvlači i pokuša se ponovno. Kada je žica na 15 cm, stabilizira se prstima dok se izvlači igla. Bitno je ne ispuštati žicu vodilicu. Potom se preko žice vodilice postavi dilatator kojim je svrha proširiti područje kojim će prolaziti kateter. Skalpelom se napravi mali rez na koži otprilike 0,5 cm u širinu. Dilatator se potom provuče u rez. Prethodno postavljanje dilatatora smanjuje gubitak krvi i olakšava umetanje. Dilatator se blago zakreće primjenjujući blagi pritisak u svrhu proširenja mekog tkiva i lakšeg prolaska katetera. Ukloni se dilatator vršeći blagi pritisak preko ubodnog mjesta, te se preko žice vodilice umetne kateter. Lagano se izvuče žica vodilica, aspirira se krv, ukloni se zrak i ispere fiziološkom otopinom. Kateter se pričvrsti za kožu sa nekoliko šavova i sterilno previje.

- *V. jugularis interna*

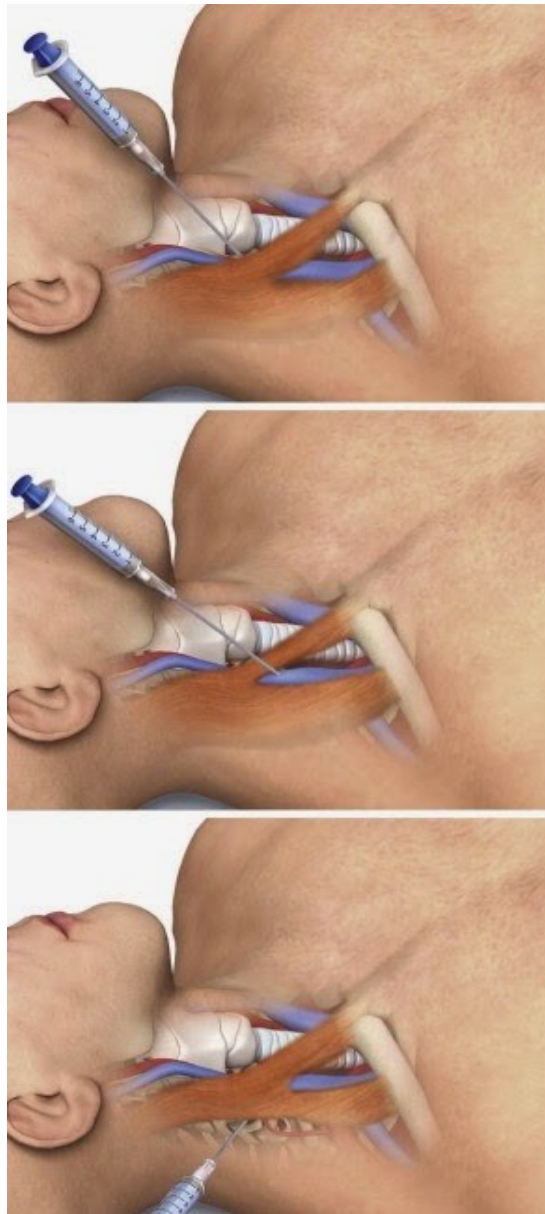
Tri su pristupa unutarnjoj jugularnoj veni; prednji, srednji i stražnji. Desna jugularna vena se češće koristi od lijeve jer se desna jugularna vena odmah spaja sa gornjom šupljom venom. Također, vrh lijevog pluća je viši u odnosu na desno pluće, što predstavlja rizik za nastanak pneumotoraksa. „Unutarnja jugularna vena (IJV) nalazi se na potkožnoj dubini od oko 1 cm unutar onoga što je poznato kao Sedillotov trokut na vratu, kojeg tvore sternalne i klavikularne glave sternokleidomastoidnog mišića i ključne kosti“ (Tokumine i sur., 2008). Kod suradljivog pacijenta, granice ovog trokuta su naglašene aktivnim podizanjem glave. Na ovom mjestu, unutarnja jugularna vena ide otprilike paralelno s dušnikom.

Kod prednjeg pristupa, karotidna arterija služi kao lako opipljiv orijentir. Punktira se na razini vrha tireoidne hrskavice i sredine prednjeg ruba sternokleidomastoidnog mišića, a vrh igle ide u smjeru istostrane bradavice pod kutem od 30-45°. Ako se veni ne pristupi na 1,5 cm dubine, izvlači se igla i ponavlja postupak. Treba obratiti pozornost na boju krvi i pulsiranje, da bi se spriječila punkcija karotidne arterije.

Kod središnjeg pristupa, punkcija se vrši na vrhu trokuta usmjeravajući iglu

prema ipsilateralnoj bradavici, te se na taj način sprječava punkcija karotidne arterije. Smjer igle se u središnjem pristupu ne podudara sa smjerom jugularne vene, što znači se ne smije dubljim ubodom pokušati punktirati vena. Dublji ubod može uzrokovati punkciju subklavijalne arterije ili pluća.

Stražnji pristup je najpouzdaniji, a kao orijentir se koristi vanjska jugularna vena koja siječe stražnji rub sternokleidomastoideusa, opet u razini tireoidne hrskavice. Igla se uvodi pod kutem 30-40° od kože. Smjer igle je prema ipsilateralnom sternoklavikularnom zglobu.



Slika 5. a) Prednji, b) Srednji i c) Stražnji pristup jugularne vene (Izvor: <http://www.emcurious.com/blog-1/2015/1/21/vyuoldtz5dlhe9n32nnp1uihsyv5a> (Pristupljeno: 11. travnja 2023.))

- *V. femoralis*

Femoralna vena nalazi se u femoralnom trokutu kojeg čine ingvinalni ligament s gornje strane, adukturom longusom medijalno i mišićem sartorius s bočne strane. Operater najprije kao početni orijentir palpira femoralnu arteriju. „Nakon što se osjeti pulsacija, lokacija se lako određuje jer je femoralna vena uvijek medijalna u odnosu na femoralnu arteriju unutar femoralnog trokuta“ (Castro, Martin Lee i Bhutta, 2019). Punktira se pod kutem od 45°, 1-2 cm medijalno od pulsacija arterije, do dubine 2-4 cm. Kaniliranje femoralne vene ne preporučuje se u bolesnika kod kojih je u tijeku kardiopulmonalna reanimacija zbog predugog vremena prijenosa lijekova, a pogodna je za bolesnike paralizirane, komatozne i imobilizirane bolesnike. Kateterizacija femoralne vene sve se više izbjegava zbog otežanog održavanja sterilnosti i učestalih infekcija.

2.5.2. Postavljanje vođeno ultrazvukom

Plasiranje CVK pod kontrolom ultrazvuka (UZV) smanjuje broj komplikacija i osigurava lakše i preciznije postavljanje. UZV se koristi za laku vizualizaciju anatomskih struktura i potvrdu prohodnosti vene te tako može pomoći u izbjegavanju nenamjerne punkcije arterije ili neuspješne kanulacije. Ultrazvučne sonde koje su najprikladnije za postavljanje CVK su male linearne sonde s visokofrekventnim pretvaračima (5-15 MHz). „Ove sonde obično imaju površinu za skeniranje od oko 20-50 mm i omogućuju snimanje površinskih anatomskih struktura u visokoj razlučivosti“ (Lamperti i sur., 2012). U slučaju plasiranja CVK u unutarnju jugularnu venu, moguće je napraviti markaciju na koži, ugasiti UZV te potom punktirati. „Naposljetku, takav je postupak pogodan za vene čiji je promjer dovoljno velik; takva vrsta vena lako se kateterizira primjenom metoda naslijepo“ (Lichtenstein, 1994). Međutim, takva metoda ne će biti pogodna za punkciju dublje i manje vene (npr. subklavijalna vena), budući da će i manja promjena u nagibu dovesti do moguće pogreške i opasnosti. Standardna tehnika koja se koristi za postavljanje CVK pomoću UZV-a je 2D snimanje, odnosno snimanje dopunjeno Dopplerom. Poželjno je da UZV uređaji imaju mogućnost snimanja i spremanja uz kliničku dokumentaciju.

UZV se može koristiti na dva načina koja olakšavaju postavljanje CVK:

- „Statični“ ili neizravni UZV – tehnika koja koristi UZV samo prije postavljanja (*pre-scan*) CVK za identifikaciju anatomije ciljane vene i susjednih anatomskih

struktura, uključujući prohodnost vene, njezine dimenzije i dubinu od kože. Ciljevi prethodnog skeniranja uključuju 1) Procjenu je li vena prikladna za punkciju (prisutnost tromba), 2) Procjenu rizika u trenutku punkcije (krivudave vene, položajni odnos prema arterijama), 3) Procjena rizika nakon zahvata. Prethodno skeniranje se preporučuje i za izravni UZV. U statičkom pristupu, punkcija se izvodi nakon razumijevanja položaja anatomskih orijentira na površini tijela. Pregled na venu prije punkcije može spriječiti neke neželjene događaje kao što su: tromboza vena, aberantni položaj vene u odnosu na arteriju, inspiratorni kolaps vene, te trajno i potpuno kolabirana vena.

- UZV u „stvarnom vremenu“ ili izravni UZV – tehnika punkcije i pomicanja igle pod stalnom kontrolom ultrazvuka.

UZV sonda može se postaviti u poprečni položaj u odnosu na venu, što rezultira prikazom „kratke osi“ na ekranu (transverzalni pristup) ili u paralelni položaj, što rezultira prikazu po „dužoj osi“ (longitudinalni pristup). Longitudinalni pristup omogućuje vizualizaciju igle cijelom njezinom dužinom, odnosno sva područja kroz koja igla prolazi dok ne stigne u venu, čime se smanjuje rizik od prodiranja u stražnju stjenku krvne žile. Prednost transverzalnog pristupa je bolja vizualizacija vene u odnosu na arteriju, što smanjuje rizik od slučajnog punktiranja arterije. Međutim, kod transverzalnog pristupa igla se na ekranu vidi samo kao točka, što ne mora nužno biti vrh igle.

Postavljanje CVK pod kontrolom UZV-a obuhvaća:

1) Identifikacija i lokalizacija ciljne vene

Kao prvi korak, koristi se UZV za prepoznavanje anatomije ciljne vene i okolnih struktura. Potrebno je dobro znanje o anatomskim strukturama s razvijenom vještinom upravljanja ultrazvukom. Položaj vene i njezin anatomski odnos prema arteriji najbolje se raspoznaje korištenjem transverzalnog ili longitudinalnog pristupa. Ono također omogućuje raspoznavanje hipoplastičnih vena ili nedovoljno punjene vene zbog hipovolemije. Za preciznije raspoznavanje arterije od vena može se koristiti Color Doppler.

2) Provjera prohodnosti vene

Prohodnost vene može se podijeliti u statični i dinamični pristup. Statični pristup je metoda prilikom koje se UZV sonda prsloni iznad ciljne vene i liječnik jednostavno promatra. Prohodna vena može biti crne ili sivo-crne boje, ovisno

o tkivima koje je okružuju, ali je uvijek homogena. Stoga se u statičnom pristupu može postaviti zlatni standard: crno znači prohodno. S druge strane, dinamični pristup podrazumijeva ponašanje postojećeg tromba u lumenu vene, te promjene promjera vene. U dinamički pristup spada i kompresijski manevar. To je popularna metoda za vene donjih ekstremiteta, a podrazumijeva pristup bez kompresije ili blagu kompresiju. Pritisak sonde treba ograničiti od 0,5 do 1 kg/cm². Ukoliko je tromboza uočena već u statičkom pristupu, kompresijski manevar tada nije potreban, a moguće je i opasan.

3) Korištenje izravnog UZV-a

Postavljanje CVK se odvija u aseptičnim uvjetima rada kako bi se izbjegle infekcije unesene kateterom. Mjesto uboda treba odrediti uzimajući u obzir: a) karakteristike mjesta, b) rizik za pacijenta i c) procjena rizika na temelju *pre-scan-a*. Položaj operatera trebao bi biti takav da ima mjesto plasiranja, iglu i ultrazvuk u svom vidokrugu. Obično bi operater trebao držati UZV sondu nedominantnom rukom, a pomicati iglu dominantnom rukom. Ovakav se pristup naziva „tehnikom jednog operatera“ i omogućuje operateru da optimalno poravna UZV ravninu i smjer igle.

4) Potvrda položaja igle u veni

Korištenjem izravnog UZV-a provjerava se prisutnost igle u veni prije uvođenja žice vodilice. Kao dodatnu potvrdu, aspirira se venska krv.

5) Potvrda položaja žice vodilice

Položaj žice vodilice prikazuje se UZV prikazom kratke i duge osi. Žica treba biti vizualizirana unutar lumena vene.

6) Potvrda položaja katetera u veni

Položaj CVK prikazuje se u UZV prikazom kratke i duge osi. Isto tako, obvezno je i RTG snimanje prsnog koša u svim smjerovima kako bi se potvrdio položaj katetera i eventualna pojava komplikacija nastale postavljanjem.

2.6. KOMPLIKACIJE

„Ukupna stopa komplikacija kod postavljanja centralne venske linije je navodno oko 15%“ (McGee i Gould., 2003). Mehaničke poteškoće javljaju se u stopi od 33% i često ovise o vještinama operatera, a korištenje ultrazvuka može značajno smanjiti nastanak komplikacija. Komplikacije se dijele na neposredne i odgođene.

2.6.1. Komplikacije nastale uslijed postavljanja

Komplikacije koje se javljaju tijekom postavljanja ili neposredno nakon umetanja CVK nazivaju se neposredne komplikacije i mogu biti uzrokovane brojnim faktorima rizika. Neki od faktora rizika su iskustvo operatera, broj uboda iglom, BMI pacijenta veći od 30 ili manji od 20, dehidracija, hipovolemija, velika veličina katetera i drugo. Prepoznavanje i zbrinjavanje neposrednih komplikacija izrazito je bitno jer često brzo mogu postati opasne po život.

Srčane komplikacije: Srčane komplikacije uključuju aritmije i srčani zastoj. Aritmije su uzrokovane kontaktom žice vodilice sa desnim atrijskim, te je potrebno što ranije započeti s naprednim održavanjem života (ALS). Posljedično tome, mogu se pojaviti prijevremene kontrakcije atrijske i ventrikularne. Međutim, ako se atrioventrikularni čvor kontrahira značajno vrijeme, može doći do supraventrikularne tahikardije koja onda dovodi do teške aritmije i srčanog zastoja. Druge srčane komplikacije su perforacija desne klijetke pri umetanju katetera, što dovodi do tamponade srca.

Vaskularne komplikacije: Vaskularne komplikacije koje se mogu pojaviti uključuju arterijsku punkciju, arterijsku ozljedu, hematoma, ozljeda vene i krvarenje. Ozljeda arterije događa se u samo 1% slučajeva, dok se slučajna punkcija arterije događa u 4,2 – 9,3% slučajeva. Bez obzira na korištenje ultrazvuka prilikom kanulacije, kateter se još uvijek može slučajno postaviti u arterijski sustav, posebno kod bolesnika s hipovolemijom i kritično bolesnih. U slučaju neprepoznavanja arterijske kanulacije, mogu nastati komplikacije zbog infuzija koje se primijene u arterijskom sustavu. Kada se prepozna pogrešna kanulacija, kateter se ili odmah uklanja, ili se ostavlja zbog mogućnosti obilnog krvarenja, AV fistule ili pseudoaneurizme. Venske ozljede nastaju kada se žica vodilica zaglavi u lumenu vene, a uvođenjem dilatatora ili katetera uzrokuje ozljedu. Tako nastaju laceracije šuplje vene, desnog atrijske i medijastinalnih vena. Što je veći kut pod kojim je kateter savijen u veni, to je veća mogućnost perforacije vene. U slučaju perforacije, liječenje je kirurško i može biti opasno po život.

Hematom najčešće nije opasan po život, ali može nastati u pleuralnom prostoru i tamo uzrokovati infekciju i apsces. Nakupi se krv u medijastinumu ili prsno košu, pa posljedično tome može nastati hematotoraks ili hematomedijastinum. Ostale venske komplikacije odnose se na kongenitalne malformacije vena, problemi implantacije kod bolesnika sa višestrukim kateterima, te vrlo rijetko izgubljena žica vodilica u krvotoku. Plućne komplikacije: Plućne komplikacije uključuju pneumotoraks, zračnu emboliju, pneumomedijastinum, hilotoraks, ozljedu dušnika i ozljedu laringealnog živca. „Pneumotoraks je jedna od najčešćih komplikacija umetanja CVK, navodno predstavlja do 30% svih mehaničkih štetnih situacija“ (Kusminsky, 2007). Pneumotoraks se uglavnom povezuje sa postavljanjem subklavijalnog katetera, no u rjeđim slučajevima može pratiti i postavljanje jugularnog katetera. Veći kateter i veći broj pokušaja implantacije povećati će rizik za nastanak pneumotoraksa. Zato je važno nakon postavljanja CVK napraviti RTG snimku prsnih organa. „Uredna slika neposredno nakon postavljanja CVK-a ne isključuje mogućnost razvoja pneumotoraksa, koji radiografski može postati evidentan i nakon 24 do 48 sati nakon postavljanja CVK-a“ (Jukić i sur., 2008). Zračna embolija se može dogoditi tijekom umetanja ili tijekom ispiranja CVK. Ona se dogodi kada negativni intratorakalni tlak povuče zrak tijekom udaha u kanuliranu venu. Takvo stanje može se spriječiti održavanjem venskog tlaka višim od atmosferskog. Male zračne embolije nisu opasne i mogu se spontano riješiti, dok se u težim slučajevima koristi hiperbarična terapija kisikom. Hilotoraks ili hiloperikard mogu biti uzorkovani ozljedom limfnih žila ili venskom kongestijom. Subklavijalna i lijeva jugularna vena nose veći rizik za ozljede limfnih žila zbog anatomske lokacije prsnog kanala. Postpunkcijska ozljeda laringealnog živca može biti posljedica slučajne traume ili hematoma, a oporavak može trajati i do 12 mjeseci. Ozljede dušnika mogu biti posljedica slučajnog uboda dušnika iglom. Takve ozljede nisu opasne, osim ako se ne radi o pacijentu na umjetnoj ventilaciji, ali zahtijevaju antibiotsku profilaksu.

Neposredne komplikacije PICC-a uključuju ozljedu lokalnih struktura, flebitis na mjestu implantacije, zračnu emboliju, hematom, aritmiju i pogrešan položaj katetera. Umetanje PICC-a također može dovesti do venskih komplikacija kao što su AV fistula i ozljeda vene.

2.6.2. Odgođene komplikacije

Odgođene komplikacije nastaju postupnije i mogu se javiti tjednima, mjesecima ili godinama nakon postavljanja CVK-a. Ova vrsta komplikacija uključuje disfunkciju uređaja i infekciju. „Dugotrajna arterijska kateterizacija može rezultirati trombom, neurološkim poremećajima i moždanim udarom“ (Kournbau i sur., 2015). Bitno ih je na vrijeme prepoznati kako bi se započelo adekvatno liječenje, te smanjio morbiditet i mortalitet povezanih s ovim komplikacijama. Kod bolesnika na antikoagulantnoj terapiji, može se dogoditi odgođeno krvarenje kod višestrukih pokušaja uvođenja ili važenja katetera.

Disfunkcija uređaja uključuje stvaranje fibrinske ovojnice, trombozu, stenozu središnje vene i lom katetera. „Do stvaranja fibrinske ovojnice može doći unutar 1 tjedna od postavljanja katetera i može začepiti distalne otvore što rezultira nemogućnošću povlačenja krvi“ (Kornbau i sur., 2015). Za liječenje se koriste fibrinolitici, a ako oni ne pomažu, centralna linija se uklanja. Dugotrajni kateteri mogu dovesti do venske tromboze. Simptomi uključuju edem, paresteziju i eritem ekstremiteta. Nadasve, tromboza može rezultirati začepljenjem gornje ili donje šuplje vene, što rezultira oticanjem glave, vrata ili donjih ekstremiteta. Najveću stopu tromboze imaju femoralni kateteri, dok subklavijalni imaju najnižu stopu nastanka tromboze. Specifična skupina bolesnika su onkološki bolesnici, koji imaju čak 41% šanse za nastanak tromboze. Primarna tromboprolifaksa nema dokazanu učinkovitost u takvih bolesnika. „Stopa tromboze koja je prijavljena iznosi 1,9% za subklavijalni pristup centralnoj liniji, te 22 do 29% u rasponu 4 do 14 dana trajanja kateterizacije za femoralni pristup centralnoj liniji“ (Kuminsky, 2007). Dugotrajni CVK može dovesti i do venske stenozе, koja je najčešće asimptomatska i liječi se kirurški ugradnjom stenta. Venska stenozа često je stanje u pacijenata na hemodijalizi zbog ponavljanih kanulacija središnjih vena. Najveći rizik od ove komplikacije javlja se kod lijevostranih punkcija jugularne ili subklavijalne vene. Lom katetera često se vidi kod subklavijalnih katetera koji je implantiran duže vremena. Ono može dovesti do životno ugrožavajućih stanja kao što su endokarditis, sepsa, srčanu perforaciju ili aritmiju. Pacijent se žali na osjećaj štípanja uzrokovan kompresijom katetera između ključne kosti i prvog rebra, takozvani *pinch-off sindrom*. Ova kompresija dovodi do disfunkcije katetera, što rezultirata lomom katetera, te je potrebno ukloniti sve dijelove CVK da bi se spriječilo daljnje oštećenje. Infekcija je ozbiljna komplikacija koja može dovesti do sepse, šoknog stanja i smrti.

Većina infekcija nastaje zbog nepoštivanja aseptičnih uvjeta rada tijekom postavljanja ili kasnije tijekom manipulacije sa CVK. Najčešće se patološki mikroorganizam unese na mjestu spoja kože sa kateterom, a može biti i kontaminacijom infundiranom tvari ili hematogenim širenjem sa nepovezanog mjesta. Kolonizacija vrha katetera često se opaža u jedinicama intenzivnog liječenja i može biti izvor opasne bakterijemije i sepse sa višestrukim zatajenjem organa. Femoralni kateter ima najveću incidenciju za nastanak infekcije, dok kateteri bez manžetne imaju veći rizik za infekciju od katetera sa manžetnom. Isto tako, višelumenski kateteri imaju veću mogućnost za nastanak infekcije. Incidencija nastanka infekcije preko CVK-a je 5%. „Najčešći uzročnici su *Staphylococcus epidermidis* (30%), *Staphylococcus aureus* (8%), gram-negativni sojevi u 18%, *Candida* oko 24%, te ostali mikroorganizmi u 15% slučajeva“ (Jukić i sur., 2008). Učestalost infekcije se izražava brojem epizoda na 1000 dana kateterizacije, što se izračunava kao:

$$\frac{\text{broj epizoda infekcije} \times 1000}{\text{broj dana s postavljenim CVK-om}}$$

Faktori rizika za nastanak infekcije jesu temeljna bolest, komorbiditeti (diabetes mellitus, ateroskleroza i drugo), metoda umetanja katetera, totalna parenteralna prehrana, mjesto umetanja, trajanje te svrha kateterizacije. Lokalni faktori rizika kao što su neadekvatna osobna higijena, vlaga oko mjesta punkcije i prljav zavoj, posebno pogoduju razvoju *S. aureusa*. „Rizik smrtnog ishoda veći je ako je infekciju uzrokovao *S. aureus*, a manji ako se radi o stafilokokima negativnim na koagulazu“ (Jukić i sur., 2008). U dijaliziranih bolesnika infekcija se može razviti neadekvatnom obradom vode, kontaminacijom dijalizatora ili opreme, ponovnom upotrebom dijalizatora i sl. Klinička slika infekcije uključuje razvoj vrućice ili zimice, malaksalost, umor, hipotenziju, psihičku uznemirenost, te mučninu i povraćanje. Iako je vrućica najučestaliji znak infekcije, ne mora značiti da se radi o kateterskoj sepsi. U slučaju infekcije mjesta punkcije, prisutan je eritem, otok, osjetljivost i gnojna drenaža oko izlaznog mjesta. Infekcija se dijagnostičira uzorkovanjem dva seta hemokulture iz periferne vene i iz CVK-a, te semikvantitativnom tehnikom. Semikvantitativna tehnika podrazumijeva uzorkovanje vrha katetera koji se nanese na hranjivu podlogu i nakon inkubacije mjeri broj jedinica koje stvaraju kolonije (CFU, eng. *colony forming units*). „Broj od 15 CFU

ili više sa znakovima lokalne ili sistemske infekcije sugerira na infekciju“ (Krajinović i Baršić, 2005). Isto tako, infekcija se može dijagnosticirati ukoliko se propiranjem unutarnje strane vrha katetera sa 1 ml fiziološke otopine izolira više od 1000 CFU bakterija, te ukoliko se iz krvi izolirane kroz kateter izolira više od 1000 CFU bakterija. Antibiotička terapija bira se po osjetljivosti kulture. Kod nekomplicirane sepse, antimikrobno liječenje se provodi 7-10 dana. Ako se kod nekomplicirane sepse izoliraju određeni patogeni, liječenje se provodi 10-14 dana. Ukoliko vrućica ne opadne u roku dva do tri dana, liječenje se produžuje na 4-6 tjedana, kako bi se spriječio ili izliječilo septički flebitis ili endokarditis. U slučaju teške sepse kateter se uklanja i postavlja se novi na drugo mjesto ili se odgađa postavljanje katetera u narednih 24 sata (ukoliko zdravstveno stanje pacijenta to dozvoljava). Prije bilo kakvog rada s CVK, zdravstveni djelatnici moraju biti educirani. U svrhu prevencije infekcije, izbjegava se postavljanje u femoralnu venu (osim u iznimnim situacijama), postavljanje i održavanje katetera u aseptičnim uvjetima rada, primjena katetera impregniranih antibioticima ili antisepticima, periodična izmjena katetera i primjena lokalnih dezinficijensa kao što su klorheksidin. Preporuča se kateterizacija u trajanju 7-10 dana, iznimno duže.

Kao i kod centralno postavljenih katetera, zabilježene su rijetke komplikacije i kod PICC-a. Može se dogoditi ruptura i embolizacija katetera, što zatijeva kiruršku intervenciju. Stopa infekcije krvotoka između centralnog venskog katetera i periferno umetnutog katetera je jednaka, odnosno obje vrste katetera su jednako podložne infekciji. Međutim, stopa tromboze je i do 5% veća kod PICC-a. Rizik od tromboflebitisa je također veća kod PICC-a.

2.7. ULOGA MEDICINSKE SESTRE

Centralnim venskim kateterom upravljaju medicinske sestre i liječnici educirani za manipulaciju kateterom. Edukacija osoblja pridonosi sprječavanju komplikacija. Potrebno je znanje i vještine koje medicinska sestra koristi prilikom asistiranja postavljanju katetera, te kasnije u njezi i potencijalnom uočavanju komplikacija.

2.7.1. Uloga medicinske sestre prilikom postavljanja centralnog venskog katetera

2.7.1.1. Priprema pacijenta i prostora

Obzirom da se radi o invazivnoj terapijskoj metodi, priprema pacijenta započinje njegovim potpisanim informiranim pristankom (kod pacijenata pri svijesti). Ukoliko pacijent ima skrbnika, skrbnik je taj koji potpisuje pristanak. U hitnim stanjima, pristanak se podrazumijeva. Prije potpisivanja pristanka, operater je dužan pacijentu objasniti svrhu postavljanja katetera, plan zahvata, dobrobiti postavljanja i moguće komplikacije. Dopustiti pacijentu da postavlja pitanja. Kada je informirani pristanak potpisan, počinje fizička priprema pacijenta. Ona započinje pozicioniranjem pacijenta prema mjestu gdje će CVK biti postavljen. Potrebno je skinuti svu odjeću i nakit kako ne bi smetali tijekom postavljanja i dodatno kontaminirali mjesto punkcije. Isto tako, uklanjaju se elektrode i sva suvišna oprema koja bi mogla ometati postavljanje CVK. Ostavlja se samo osnovna aparatura za praćenje pacijentova stanja. Idući korak je dezinfekcija ubodnog mjesta (najčešće 2% klorheksidinom) i sterilno pokrivanje. Koristi se velika sterilna pokrivka koja otkriva samo dezinficirano mjesto punkcije. Međutim, u hitnim slučajevima se ne može sve odvijati po planu i pravilima, obzirom da je primarni cilj što žurnije uspostaviti venski put.

Prostor u kojem se odvija postavljanje treba biti ugodne temperature, osvijetljen, bez buke i sa minimalnim brojem osoba kako bi se spriječila kontaminacija sterilnog polja. Prije definiranja područja rada, prilagodi se visina i položaj kreveta, kao i položaj bolesnika (ovisno o vrsti CVK koja se postavlja) i osigurava se sigurnost okruženja. Uklanjaju se suvišni kablovi i aparatura u cilju rasterećenja prostora rada.

Sterilno polje se postavlja uz krevet bolesnika. To se postiže tako da se uhvate kutovi sterilne pokrivke i postave preko stolića, pazeći da pokrivka ništa ne dotakne. Potom se na sterilno polje „izbacuju“ stvari iz seta i sav ostali sterilni materijal, i dalje pazeći da se ne dotaknu okolne površine. UZV sonda se obloži sterilnim poklopcem. Sva

oprema treba biti nadohvat ruke prije početka postavljanja.

Opća bolnica Pula Odjel za anesteziju i intenzivno liječenje	0015-06 Postavljanje centralnog venskog katetera	
Pisana obavijest o postavljanju centralnog venskog katetera		
U skladu sa člancima 6, 8, 9 i 16. Zakona o zaštiti prava pacijenata (NN 169/04, NN 37/08), članku 22. Zakona o zdravstvenoj zaštiti (NN 150/08), članka 19. Zakona o liječništvu (NN 121/03, NN 117/08), Pravilnika o obrascu suglasnosti te obrascu izjave o odbijanju pojedinog dijagnostičkog, odnosno terapijskog postupka (NN 10/08) te Pravilnika o akreditacijskim standardima za bolničke zdravstvene ustanove-Prilog V. Prava pacijenata – Pristanak/odbijanje obaviještenog pacijenta (NN 31/11), liječnik specijalist _____ obavijestilo je mene, _____		
(ime i prezime specijalista)	(ime i prezime pacijenta, datum rođenja)	
o dijagnostičkom odnosno terapijskom postupku te da postoje određeni rizici i moguće komplikacije koji mogu nastati tijekom i nakon izvođenja istog		
Naziv i opis postupka: Postavljanje CVK (centralnog venskog katetera) čini se u jednu od velikih vena (područje vrata, ramena i unutarnje strane natkoljenice) Centralni venski kateter se može postavljati u lokalnoj anesteziji ili u općoj anesteziji, prethodi mu pranje kože antiseptičkim sredstvom. Potom se iglom, orijentirajući se anatomskim strukturama ili korištenjem ultrazvuka, traži velika vena u koju se planira postaviti kateter. Odgovarajuće mjesto nalazimo kad se na špricu dobije odgovarajući uzorak venske krvi. Potom se kroz iglu postavlja žica vodilica preko koje se naposljetku u venu plasira kateter. Odgovarajućim se postupcima zaštiti mjesto ulaska katetera u tijelo. Postupak je završen dokazivanjem pravilnog položaja katetera, za što se učini rentgenska snimka.		
Dobrobiti : Korištenjem CVK osigurava se dugotrajan i pouzdan venski pristup (dugotrajna primjena antibiotika lijekova koji kada se daju na manje vene mogu uzrokovati flebitise - upale vena), omogućuje dugotrajnu parenteralnu prehranu, kemoterapiju, dijalizu, često uzimanje lab. nalaza, metoda je izbora kod pacijenata kod kojih kanulacija perifernih vena iz nekog razloga nije moguća.		
Rizici : Pneumotoraks (komplikacija nastaje probijanjem poplućnice), infekcije vezane uz postavljanje CVK ili njegove dugotrajne primjene, tromboza, zračna embolija, punkcija pripadajuće arterije, krvarenje i stvaranje hematoma, smrtni ishod.		
Zamjenski postupci : Kanuliranje perifernih vena		
Potpis i faksimil odgovornog doktora medicinske za obavljanje postupka :	Datum:	
Izjava pacijenta		
Svojim potpisom potvrđujem da sam detaljno upoznat/a s koristima i rizicima postupka, s drugim dijagnostičkim odnosno terapijskim mogućnostima, da sam razumio/la pročitano te da sam mogao/la postaviti pitanja liječniku u svrhu razjašnjavanja nejasnoća. Istim potpisom potvrđujem da shvaćam i prihvaćam da, ukoliko se u tijeku visokorizičnog postupka (kirurških ili ostalih invazivnih postupaka) ukažu novi neočekivani momenti, isti mogu tijekom zahvata promijeniti i zahvat može završiti na način različit od ranije mi objašnjenog, a razlozi istoga će mi nakon zahvata biti objašnjeni.		
Datum: _____		
Potpis pacijenta ili njegovog zakonskog zastupnika ili skrbnika : _____		
Šifra obrasca: 0015-06	Stranica 1	Datum izdanja obrasca: 31.03.2014.

Slika 6. Pisana obavijest o postavljanju centralnog venskog katetera OB Pula (Izvor: autorica)

2.7.1.2. Priprema osoblja

Zdravstveno osoblje koje sudjeluje u postavljanju CVK su educirani operater i medicinska sestra/tehničar. Kada su operater, medicinska sestra i pacijent spremni, obavlja se kirurško pranje ruku i oblači nesterilna zaštitna oprema (kapa, maska i štitnik za oči). Nakon otvaranje sterilne opreme i stvaranje „sterilnog polja“, osoblje se sterilno oblači na način da medicinska sestra pomaže operateru. Dakle, najprije se obavi kirurško pranje ruku, pa sterilno oblačenje (sterilne rukavice, mantil).

2.7.1.3. Priprema pribora

Umetanje CVK se odvija u aseptičnim uvjetima rada, stoga je, osim seta za CVK, potreban sterilni i neki nesterilni pribor.

Nesterilni pribor:

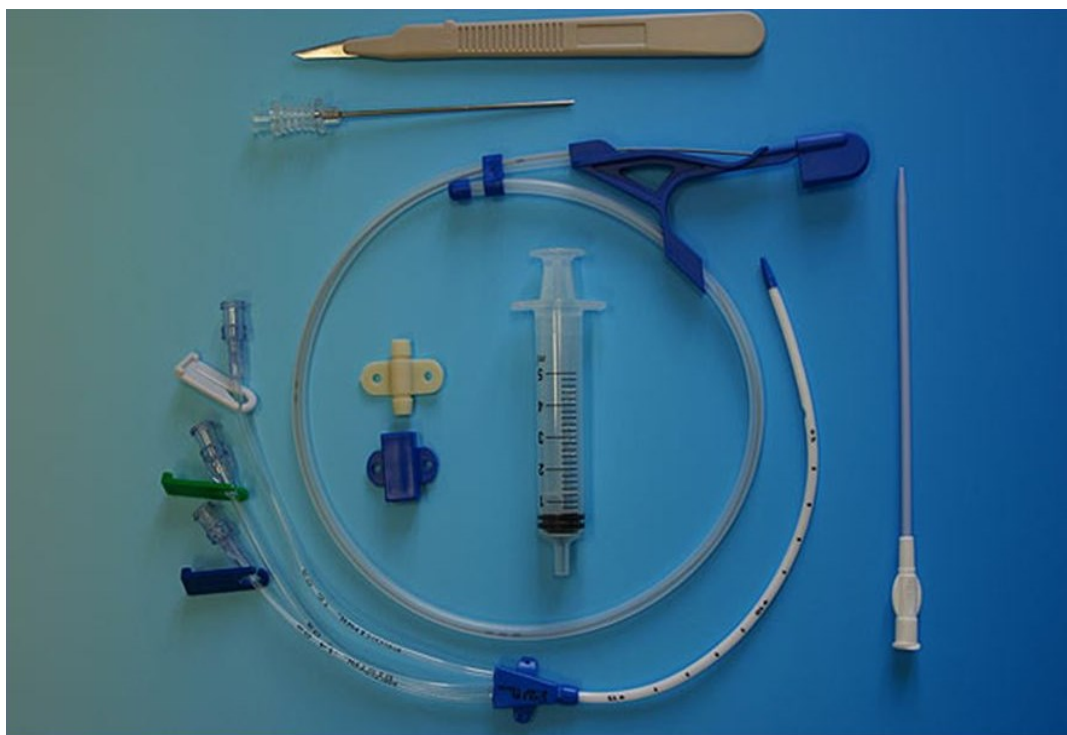
- Kirurška kapa
- Maska sa štitnikom za oči

Sterilni pribor:

- Osobna zaštitna oprema (sterilne rukavice, ogrtač)
- Sterilne gaze
- Sterilna pokrivka
- Sterilna otopina za dezinfekciju (klorheksidin ili drugo antiseptičko sredstvo)
- Sterilni omotač za UZV sondu sa sterilnim UZV gelom
- Bioflaster
- Prozirna obloga
- NaCl 0,9%
- Set za infuziju

Set za postavljanje CVK:

- Centralni venski kateter (bilo kojeg lumena)
- Šprica i igla za lokalnu anesteziju
- Lidokain 1%
- Uvodna igla sa špicom
- Žica vodilica
- Dilatator tkiva
- Igla i konac
- Skalpel s oštricom



Slika 7. Set za postavljanje centralnog venskog katetera (Izvor: <https://slideplayer.com/slide/8061757/> (Pristupljeno: 28. veljače 2023.))

2.7.2. Uloga medicinske sestre kod pacijenta s implantiranim CVK-om

Obzirom na višestruke uloge CVK, medicinske sestre/tehničari koji upravljaju njime moraju posjedovati dobro znanje i vještine. Neovisno o primarnom cilju njegovog korištenja, najvažnije je da se kod manipulacije sa CVK-om uvijek primjenjuju aseptični uvjeti rada i pravilno održavanje prohodnosti katetera. U slučaju nepravilne i neadekvatne njege katetera, mogu nastati niz neželjenih komplikacija i troškova po zdravlje.

2.7.2.1. Prevoj i toaleta

Kao i postavljanje, i toaleta katetera se odvija uvijek u aseptičnim uvjetima. Prije i nakon pristupa centralnoj liniji, obavi se higijensko pranje ruku. Obavezno je korištenje sterilne i nesterilne zaštitne opreme po pravilima struke. Prevoj centralne linije ne mijenja se svaki dan, osim ako nije zaprljan ili odlijepljen. Prevoji od gaze se mijenjaju po preporuci svaka dva dana, a prozirne obloge svakih sedam dana. Prije početka previjanja, objasni se bolesniku postupak (ukoliko je pri svijesti), pripremi bolesnika

tako da ga postavimo u položaj adekvatan za njegu, pripremi se zaštitna oprema i pribor za prevoj (dezinfekcijsko sredstvo, sterilne gaze, sterilni pean, prozirni flaster), obavi higijena ruku i sterilno se obuče. Prilikom previjanja, nakon što se ukloni postojeći prevoj i uklone infuzijski sistemi, dezinficira se čvorište katetera, konektori bez igle i otvori za injekcije. Kod svakog previjanja obavezno je promatrati mjesto punkcije. Mjesto uboda se dezinficira kružnim pokretima prema van. Ostaviti da se dezinfekcijsko sredstvo kratko posuši i zalijepiti sterilnu prozirnu oblogu preko mjesta uboda. Krakovi se mogu sterilno previti gazom ili flasterom i fiksirati za kožu. Po završetku se uključi infuzijska otopina ili heparin koji teče kontinuirano i sprječava da se kateter začepi. Ako je kateter višelumenski, svaki se lumen mora ispirati.

2.7.2.2. Vađenje krvi

Vađenje krvi iz centralne linije odvija se u aseptičnim uvjetima kao i previjanje katetera. Prije (i nakon) izvođenja postupka izvodi se higijensko pranje ruku, pripremi se potreban pribor, trenutno se isključe lijekovi, te navuče sterilna i nesterilna zaštitna oprema. Prije uzorkovanja krvi, izvadi se 5 do 10 ml krvi koja se baca u infektološki otpad, a tek onda se izvadi krv u vakuumirane epruvete. Po završetku vađenja, korišteni krak se ispere sa 10 ml fiziološke otopine, a poželjno je i kontinuirano uključanje 0,9% fiziološke otopine radi ispiranja katetera. Epruvete s uzorcima krvi se odmah označe imenom i prezimenom pacijenta, datumom i godinom rođenja, odjelom na kojem je vađeno, te vremenom i datumom vađenja uz obaveznu naznaku da je krv uzorkovana iz centralne linije. Uzorci se sa pratećom uputnicom transportiraju u laboratorij. Na kraju, zadaća medicinske sestre je dokumentiranje postupka u sestrinsku dokumentaciju.

2.7.2.3. Mjerenje centralnog venskog tlaka

Centralni venski tlak je tlak u desnoj pretklijetki srca. Koristi se kao parametar hemodinamskog statusa, za procjenu nadoknade cirkulirajućeg volumena i plinskih analiza krvi, osobito u jedinicama intenzivnog liječenja. Na veličinu CVT-a utječu srčana kontrakcija, volumen cirkulirajuće krvi i stupanj vazokonstrukcije. Normalne vrijednosti CVT-a su 5-10 cm H₂O. Niže vrijednosti tlaka ukazuju na hipovolemiju ili vazodilataciju. „Smanjenje središnjeg venskog tlaka primjećuje se kada postoji više od 10% gubitka krvi ili promjena volumena krvi“ (Shah i Louis, 2022). Povišene vrijednosti

CVT-a ukazuju na srčano zatajenje zbog smanjene kontraktilnosti ili aritmija, te na preopterećenost cirkulirajućeg volumena. Isto tako, može biti povećana vrijednost tlaka ako se mjeri u pacijenta na umjetnoj ventilaciji. Medicinska sestra započeti će postupak mjerenja CVT-a higijenskim pranjem ruku, pripremom pribora i zaštitne odjeće. Pacijent leži na leđima bez jastuka, a nula na liniji postavlja se u ravnini srednje aksilarne linije. Svim infuzijskim otopinama se u toku mjerenja trenutno zaustavlja protok. Stupac vode na skali spušta se do određene vrijednosti, koja se potom očitava dokumentira. Moguće su male varijacije vrijednosti CVT-a u tijeku inspirija ili ekspirija, te kod mehaničke ventilacije, pa se u tom slučaju očitava srednja vrijednost. O vrijednosti CVT-a ovisi količina infuzijskih otopina koje će pacijent dobiti.

2.7.2.4. Parenteralna prehrana

Parenteralna prehrana indicirana je u slučaju kontraindikacija za enteralnu prehranu i poremećaja probavnog sustava (npr. peritonitis, ileus). Periferne vene ne mogu tolerirati koncentracije veće od 900 mosm/L. Koncentracije kalcija veće od 5 mEq/L i koncentracije kalija veće od 40 mEq/L moraju se dati u središnju venu. Subklavijalna i jugularna vena najprikladnije su za dugotrajnu parenteralnu prehranu. Osnovi ciljevi parenteralne prehrane jesu:

- Osiguranje mikro i makro nutrijenata potrebnih za metaboličke potrebe
- Korigiranje elektrolitskog i acido-baznog statusa
- Poboljšanje imunskog sustava i zarastanja rana
- Poboljšanje plućne i srčane funkcije
- Moguć utjecaj na sistemski upalni odgovor

Kritično bolesni pacijenti, bez jetrene ili bubrežne disfunkcije, trebali bi dobiti 1,5 g po kilogramu proteina dnevno. „Prosječna dnevna potreba za glukozom u bolesnika na totalnoj parenteralnoj prehrani je 200 grama uz brzinu davanja 2 mg/kg/min (infuzija)“ (Jukić i sur., 2008). Glukozom je potrebno podmiriti 50 do 70% dnevnih potreba. Lipide je potrebno ograničiti na 0,1 g/kg/sat. „Preporučuje se unos natrija 100-150 mEq/L, kalij 50-100 mEq/L, magnezij 8-24 mEq/L, kalcij 10-20 mEq/L i fosfor 15-30 mEq/L u infuziji“ (Chowdary i Reddy, 2010). Potrebno je pridržavati se aseptičnih uvjeta prilikom rukovanja sa CVK, promjena infuzijskog sistema svakih 24 sata počevši od prvog hranjenja u danu. Lumen koji se koristi za parenteralnu prehranu trebao bi biti isključivo za to, bez priključivanja drugih infuzija ili lijekova.

3. PRIKAZ ISTRAŽIVANJA

3.1. CILJ ISTRAŽIVANJA

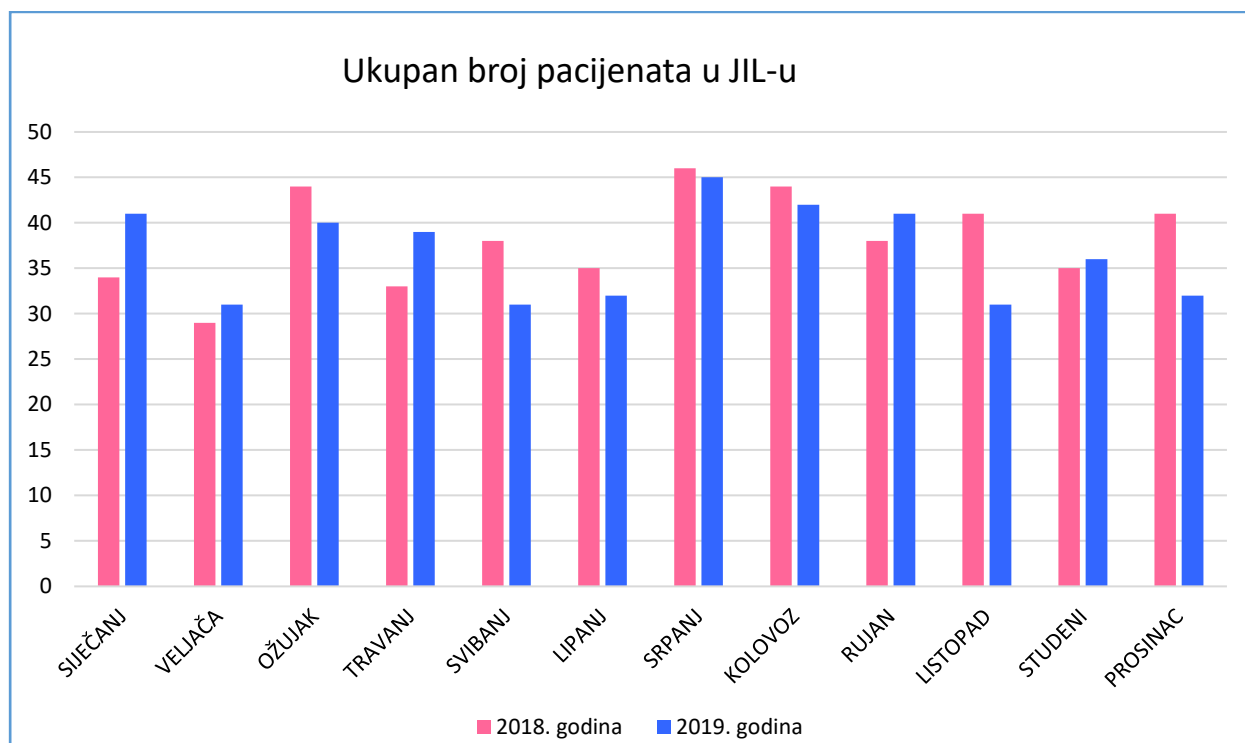
Cilj ovog istraživanja je usporediti 2018. i 2019. godinu prema:

- Broju pacijenata u JIL-u
- Broju pacijenata sa postavljenim CVK u JIL-u
- Broju dana trajanja CVK
- Učestalosti infekcija obzirom na broj postavljenih CVK

3.2. MATERIJALI I METODE

U istraživanje su uključene sve osobe hospitalizirane na Jedinici intenzivnog liječenja OB Pula tijekom 2018. i 2019. godine. Podatci su dobiveni iz BIS-a, stoga se radi o retrospektivnom istraživanju. Podatci su prikazani u obliku stupčastih i linijskih grafova koristeći program „Excel“.

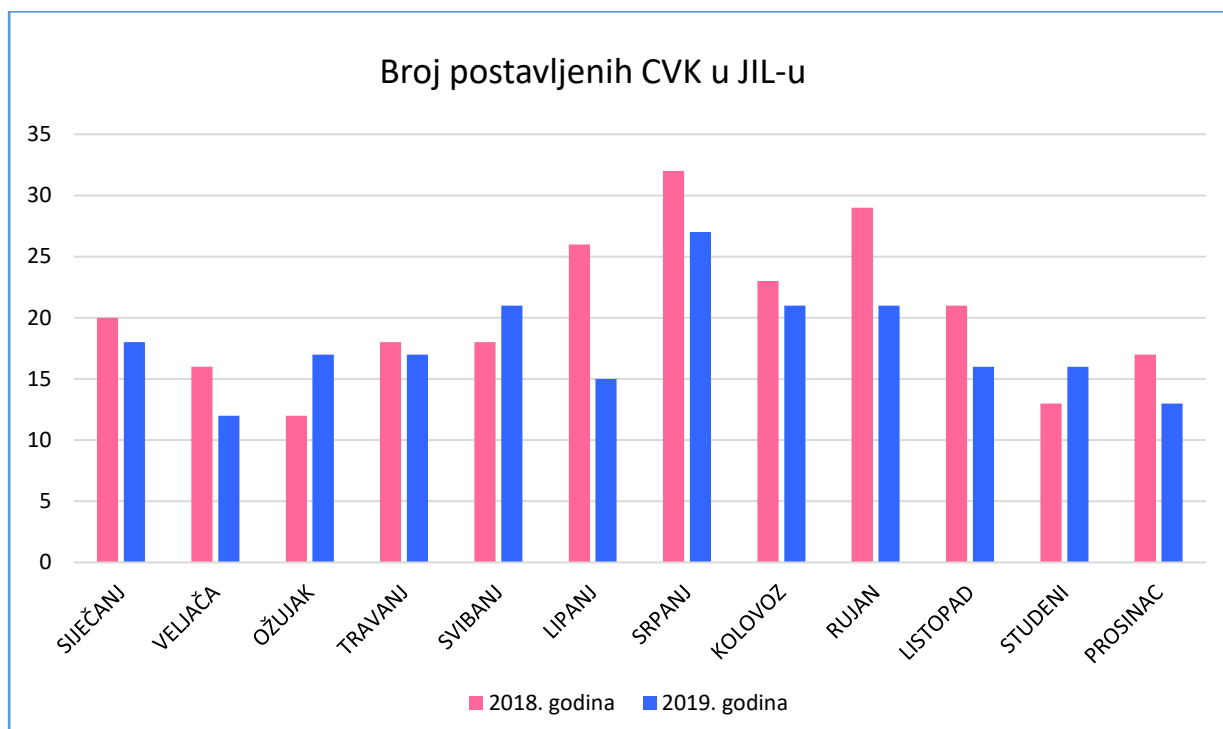
3.3. REZULTATI



Grafikon 1. Ukupan broj pacijenata u JIL-u tijekom 2018. i 2019. godine (Izvor: autorica)

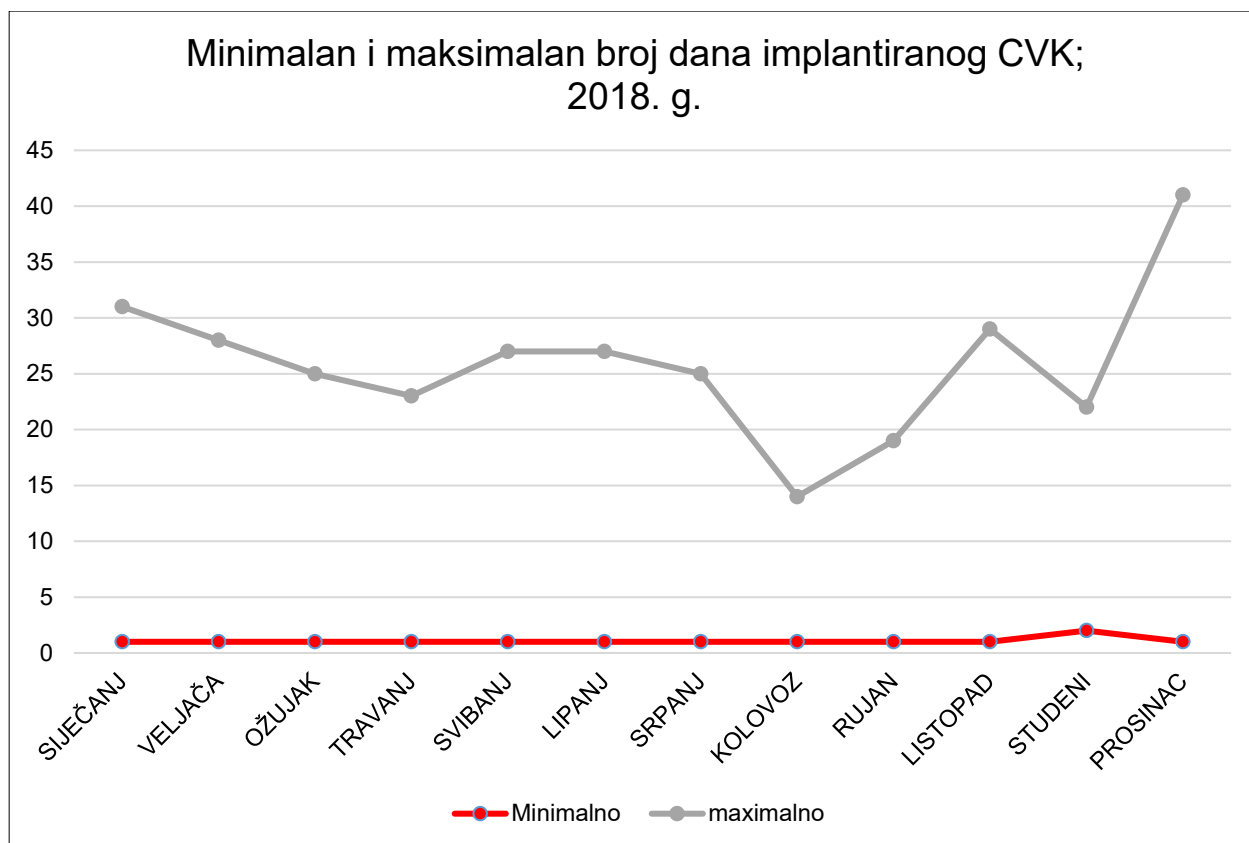
Grafikon 1. prikazuje ukupan broj hospitaliziranih pacijenata u JIL-u po mjesecima tijekom 2018. i 2019. godine. Najviše pacijenata hospitalizirano je tijekom srpnja (2018. g = 46, 2019. g. = 45), dok je najmanje pacijenata bilo u veljači (2018. g. = 29, 2019. g. = 31). U 2018. godini ukupno je hospitalizirano 458 pacijenata, dok je u 2019. godini hospitaliziran 441 pacijent.

Zajednička stavka za 2018. i 2019. godinu je veći broj pacijenata tijekom ljetnih mjeseci, dok je manji broj tijekom zimskih mjeseci.



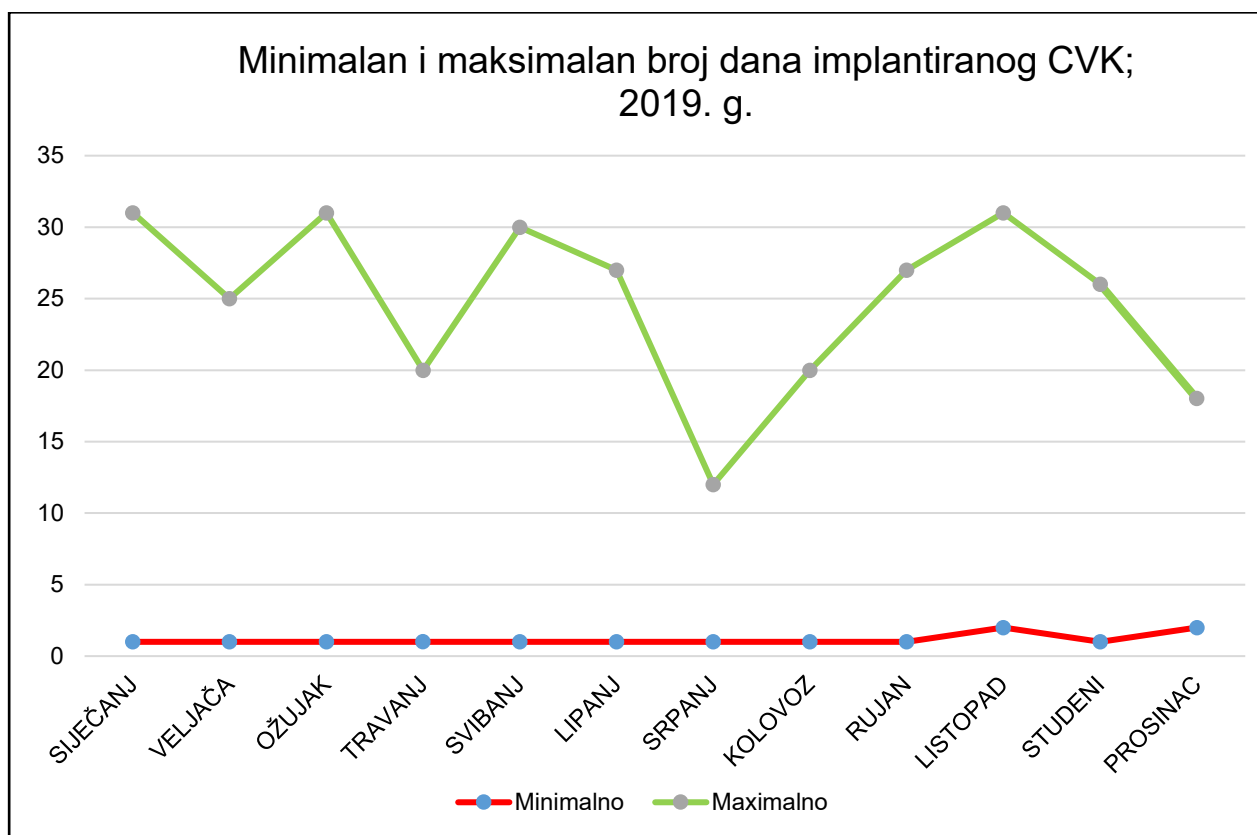
Grafikon 2. Broj pacijenata sa postavljenim CVK u JIL-u (Izvor: autorica)

Grafikon 2. prikazuje broj pacijenata koji su imali implantiran CVK obzirom na ukupan broj pacijenata u JIL-u po mjesecima tijekom 2018. i 2019. godine. Najveći broj CVK postavljen je u srpnju 2018. godine (32 pacijenta su imala CVK od ukupno 46 hospitaliziranih), dok je najmanje CVK postavljeno u veljači 2019. godine (od ukupno 31 pacijenta, 12 ih je imalo CVK). Ukupan broj pacijenata sa postavljenim CVK u 2018. godini je 245, dok je u 2019. godini ukupno postavljeno 214 CVK.



Grafikon 3. Minimalan i maksimalan broj dana implantiranog CVK; 2018. g. (Izvor: autorica)

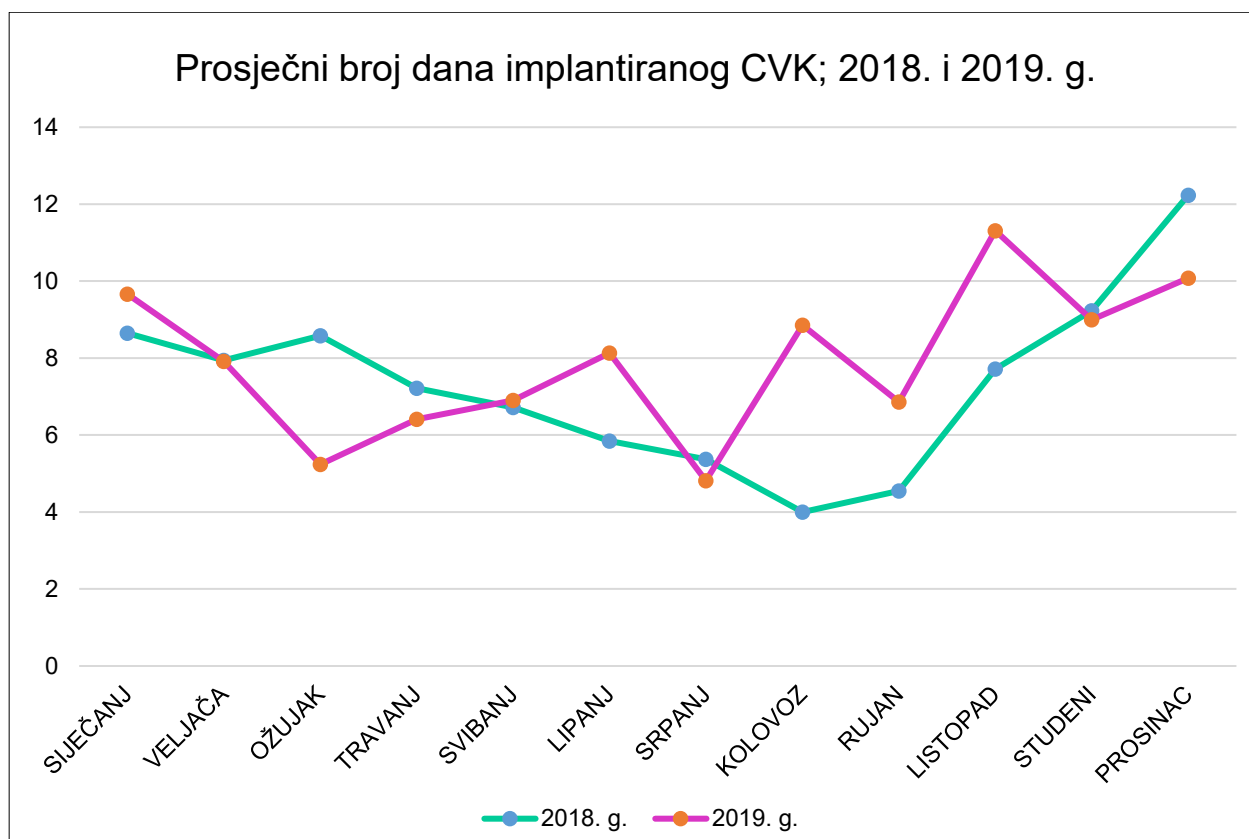
Grafikon 3. prikazuje minimalan i maksimalan broj dana implantiranog CVK po mjesecima tijekom 2018. godine. Vrijednosti su dobivene koristeći se funkcijama „min“ i „max“ u programu Excel. Minimalan broj dana trajanja CVK bio je tijekom svih mjeseci 1 dan, jedino je u studenom CVK bio implantiran 2 dana. Maksimalan broj dana varirao je po mjesecima: siječanj 31 dan; veljača 28 dana; ožujak 25 dana; travanj 23 dana; svibanj i lipanj 27 dana; kolovoz 14 dana; rujan 19 dana; listopad 29 dana i studeni 22 dana, a najviše je dana bio implantiran u prosincu (41 dan).



Grafikon 4. Minimalan i maksimalan broj dana implantiranog CVK; 2019. g. (Izvor: autorica)

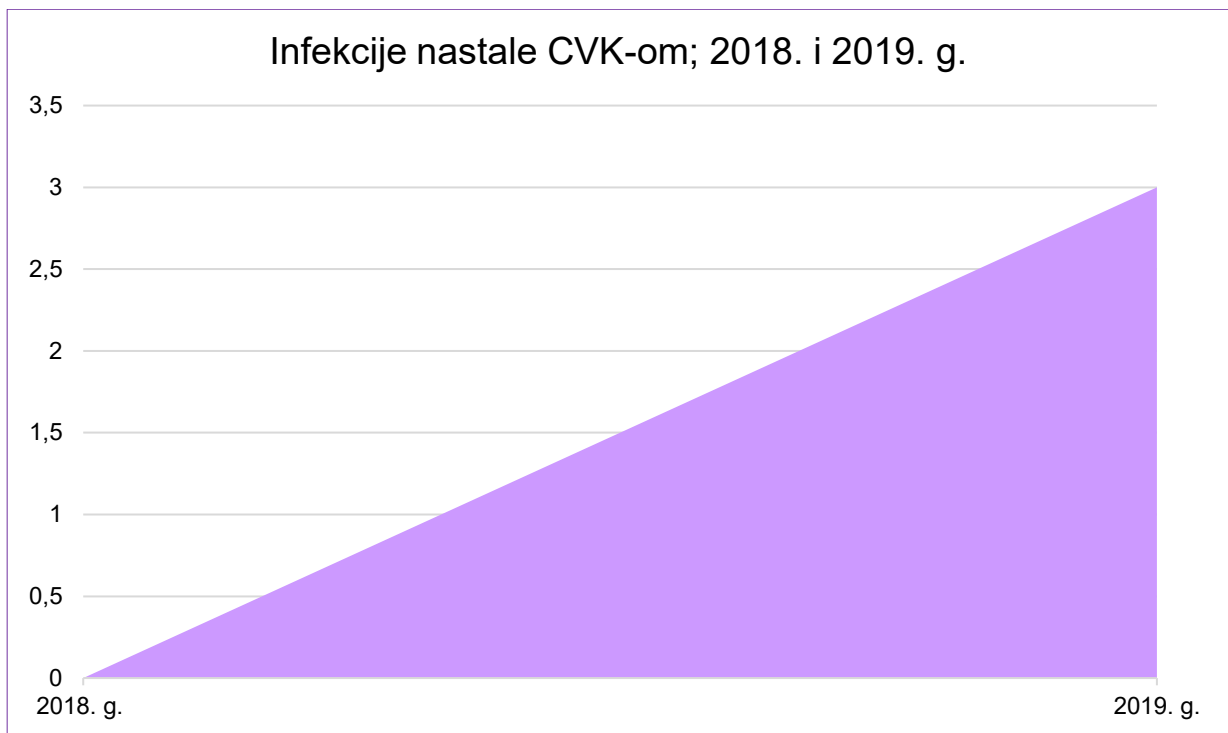
Grafikon 4. prikazuje broj dana implantiranog CVK po mjesecima tijekom 2019. godine. Vrijednosti se kreću od minimalnog do maksimalnog broja dana implantacije. Minimalan broj dana u većini mjeseca je 1 dan, izuzev listopada i prosinca gdje su 2 dana minimalan broj. Maksimalan broj dana implantiranog CVK iznosio je 31 dan u siječnju, ožujku i listopadu, što je 10 dana manje od maksimalnog broja dana u 2018. godini (41 dan u prosincu). Ostale maksimalne vrijednosti jesu: veljača; 25 dana; travanj 20 dana; svibanj 30 dana; lipanj 27 dana; srpanj 12 dana; kolovoz 20 dana; rujan 27 dana; studeni 26 dana i prosinac 18 dana.

Uspoređujući maksimalan broj dana tijekom 2018. i 2019. godine, iz priloženih grafova može se zamijetiti da je CVK u ljetnim mjesecima bio kraće implantiran u odnosu na zimske mjesece u obje godine.



Grafikon 5. Prosječni broj dana implantiranog CVK; 2018. i 2019. g. (Izvor: autorica)

Grafikon 5. prikazuje prosječni broj dana implantiranog CVK po mjesecima paralelno uspoređujući 2018. i 2019. godinu. Koristeći se funkcijom „average“ u programu Excel, izračunata je prosječna vrijednost i zaokružena na cijeli broj. Iz priloženog grafikona, vidljiva je oscilacija broja dana u određenim mjesecima. U veljači, svibnju i studenom 2018. i 2019. godine je prosječan broj trajanja CVK gotovo isti (veljača 2018. i 2019. g. 8 dana), dok je u ožujku i kolovozu oscilacija veća (kolovoz 2018. g. 4 dana; kolovoz 2019. g. 9 dana). Najveći prosječni broj dana bio je u prosincu 2018. g.; 12 dana).



Grafikon 6. Infekcije nastale CVK-om; 2018. i 2019. g. (Izvor: autorica)

Grafikon 6. prikazuje infekcije nastale centralnim venskim kateterom tijekom 2018. i 2019. godine. U 2018. g. nema niti jednog slučaja infekcije nastale uslijed postavljanja ili manipulacije sa CVK, dok su u 2019. g. zabilježena tri slučaja.

Prvi slučaj bio je u siječnju, a osoba N.N. je imala implantiran CVK 20 dana.

Drugi slučaj bio je u travnju, a osoba N.N. je imala implantiran CVK 8 dana.

Naposlijetku, treći slučaj bio je u kolovozu, a osoba N.N. imala je implantiran CVK 20 dana.

Na osnovi prikupljenih podataka, može se zaključiti da veći broj dana implantacije CVK pogoduje razvoju infekcije.

4. ZAKLJUČAK

CVK je kateter plasiran u jednu od velikih vena. Najčešća mjesta postavljanja jesu subklavijalna, unutarnja jugularna i femoralna vena. Postoje i druga mjesta postavljanja, kao što su vanjska jugularna vena, te kod PICC-a bazilična ili cefalična vena. Ovisno o njegovoj primjeni, liječnik odabire prikladno mjesto za kanulaciju i vrstu CVK. On može biti tuneliran ili netuneliran, te u obliku PICC-a ili PORT-a. CVK se može postaviti vodeći se samo anatomskim orijentirima ili uz pomoć ultrazvuka. Danas se sve više koristi UZV prilikom kanulacije jer smanjuje mogućnost komplikacija nastalih uslijed postavljanja. Neke od komplikacija jesu pneumotoraks, hematotoraks, aritmija, zračna embolija i slično, te mogu ozbiljno ugroziti pacijentov život. Teška komplikacija je i infekcija koja nastaje zbog kršenja aseptičnih uvjeta rada prilikom postavljanja ili kasnije prilikom manipulacije s kateterom. Zato je vrlo bitna edukacija zdravstvenog osoblja o pravilima asepse. Medicinske sestre imaju ulogu prilikom postavljanja CVK (priprema pacijenta, prostora, pribora), i kod pacijenta sa već implantiranim kateterom (prevoj, toaleta, veđenje krvi, parenteralna prehrana, mjerenje CVT-a). Može se zaključiti da medicinske sestre najviše rukuju kateterom, stoga je nezaobilazno usvajanje stručnih znanja i vještina o sprječavanju infekcije.

U istraživačkom djelu ustanovljen je veći broj hospitaliziranih pacijenata u JIL-u tijekom ljetnih mjeseci, kao i broj postavljenih CVK. Minimalan broj dana implantiranog CVK je jedan dan, a maksimalan broj dana je 41 dan. Ustanovljena su 3 slučaja infekcije u 2019. godini, od čega su dva pacijenta imala CVK 20 dana, a jedan pacijent 8 dana. Iako je broj infekcija mali, može se konstatirati; što je veći broj dana implantacije CVK – to je veća mogućnost nastanka infekcije.

POPIS LITERATURE

1. Anaesthetic (2018) Types of Central Venous Catheters. *The scrub nurse*. [Online] Dostupno na: <https://thescrubnurse.com/types-of-central-venous-catheters-cvc/>. [Pristupljeno: 10. siječnja 2023.]
2. Bailey, R. (2021) How veins transport blood. *ThoughtCo*. [Online] Dostupno na: <https://www.thoughtco.com/vein-anatomy-373252>. [Pristupljeno: 5. siječnja 2023.]
3. Ball, M. i Singh, A. (2023) Care Of A Central Line. *StatPearls*. [Online] Dostupno na: <https://www.ncbi.nlm.nih.gov/books/NBK564398/>. [Pristupljeno: 23. ožujka 2023.]
4. Bannon, M. P., Heller, S. F. i Rivera, M. (2011) Anatomic considerations for central venous cannulation. *Risk Management and Healthcare Policy*. [Online] str. 27-39. Dostupno na: <https://www.ncbi.nlm.nih.gov/pmc/articles/PMC3270925/>. [Pristupljeno: 27. veljače 2023.]
5. Central Venous Access Devices (2022) *Paediatric Innovation, Education and Research Network* [Online]. Dostupno na: <https://www.piernetwork.org/central-venous-access-devices.html>. [Pristupljeno: 25. veljače 2023.]
6. Chopra, V. (2022) Central venous access: Device and site selections in adults. *UpToDate*. [Online] Dostupno na: <https://www.uptodate.com/contents/central-venous-access-device-and-site-selection-in-adults>. [Pristupljeno: 19. siječnja 2023.]
7. Chowdary, K. V. i Reddy P. N. (2010) Parenteral nutrition: Revisited. *Indian Journal of Anaesthesia*. [Online] 54(2). str. 95-103. Dostupno na: <https://www.ncbi.nlm.nih.gov/pmc/articles/PMC2900762/>. [Pristupljeno: 23. ožujka 2023.]
8. Gahlot, R. i sur. (2014) Catheter-Related bloodstream infections. *International Journal of Critical Illnes & Injury Science*. [Online] 4(2). str. 162-167. Dostupno na: <https://www.ncbi.nlm.nih.gov/pmc/articles/PMC4093967/>. [Pristupljeno: 28. veljače 2023.]
9. Galloway, A. i Bodenham, A. (2004) Long-term central venous access. *BJA: British Journal of Anaesthesia*. [Online] 92(5). str. 722-734. Dostupno na: <https://doi.org/10.1093/bja/ae109>. [Pristupljeno: 17. siječnja 2023.]

10. Girod, C. E. (2007) Chapter 37-Catheter-Related Infections and Associated Bacteremia. *Mosby*. [Online] str. 239-246. Dostupno na: <https://www.sciencedirect.com/science/article/pii/B9781416032069100370>. [Pristupljeno: 28. veljače 2023.]
11. Hamstra, B. (2022) Port-A-Cath 101: How To Access The Port. *Nurse.org*. [Online] Dostupno na: <https://nurse.org/articles/what-is-a-port-a-cath/>. [Pristupljeno: 17. siječnja 2023.]
12. Jukić, M. i sur. (2008) *Intenzivna medicina*. Zagreb: Medicinska naklada
13. Jukić, M. i sur. (2013) *Klinička anesteziologija*. Drugo izdanje. Zagreb: Medicinska naklada
14. Kornbau, C. i sur. (2015) Central line complications. *International Journal of Critical Illnes & Injury Science*. [Online] 5(3) str. 170-178. Dostupno na: <https://www.ncbi.nlm.nih.gov/pmc/articles/PMC4613416/>. [Pristupljeno: 22. veljače 2023.]
15. Kolikof, J., Peterson, K. i Baker, A. M. (2022) Central Venous Catheter. *StatPearls*. [Online] Dostupno na: <https://www.ncbi.nlm.nih.gov/books/NBK557798/?report=classic>. [Pristupljeno: 3. siječnja, 2023.]
16. Krajinović, V. i Baršić, B. (2005) Infekcije povezane s centralnim venskim kateterima. *Medix*. [Online] str. 115-118. Dostupno na: <https://hrcak.srce.hr/file/12408>. [Pristupljeno: 1. ožujka 2023.]
17. Kuminsky, R. E. (2007) Complications of Central Venous Catheterization. *Journal of the American College of Surgeons*. [Online] 204(4). str. 681-696. Dostupno na: http://w3.mccg.org/TS_IEP/files/Articles_Newsletters/Articles/Mandatory/Complications%20of%20CVL%20Placement2.pdf. [Pristupljeno: 28. veljače 2023.]
18. Lalević, P. (1986) *Anesteziologija*. Beograd-Zagreb: Medicinska knjiga
19. Lamperti, M. i sur. (2012) International evidence-based recommendations on ultrasound-guided vascular access. *Intensive care medicine*. [Online] 38(7). str. 1105-1117. Dostupno na: <https://pubmed.ncbi.nlm.nih.gov/22614241/>. [Pristupljeno: 16. veljače 2023.]
20. Lichtenstein, D. (2011) *Ultrazvuk cijeloga tijela u kritično bolesnih*. Zagreb: Medicinska naklada

21. Lichtenstein. D. (1994) *Relevance of ultrasound in predicting the ease of central venous line insertions*. *European Journal of Emergency Medicine*
22. Lorente, L. i sur. (2005) Central venous catheter-related infections in a prospective and observational study of 2,595 catheters. *Critical Care*. [Online] 9(6). str. 631-635. Dostupno na: <https://www.ncbi.nlm.nih.gov/pmc/articles/PMC1414031/>. [Pristupljeno: 3. siječnja 2023.]
23. Mendenhall, B. R. i sur. (2022) Internal Jugular Vein Central Venous Access. *StatPearls*. [Online] Dostupno na: <https://www.ncbi.nlm.nih.gov/books/NBK436020/>. [Pristupljeno: 2. veljače 2023.]
24. McGee, D. C. i Gould, M. K. (2003) Preventing complications of central venous catheterization. *The New England journal of medicine*. [Online] 348(12). str. 1123-1133. Dostupno na: <https://pubmed.ncbi.nlm.nih.gov/12646670/>. [Pristupljeno: 15. veljače 2023.]
25. Patel. A. V. i sur. (2019) Central Line Catheters and Associated Complications: A review. *Cureus*. [Online] 11(5). str. 1-13. Dostupno na: <https://www.ncbi.nlm.nih.gov/pmc/articles/PMC6650175/?report=classic>. [Pristupljeno: 3. siječnja 2023.]
26. Postupak s centralnim venskim kateterom. Dostupno na: <https://hr.izzi.digital/DOS/92887/92922.html>. [Pristupljeno: 3. ožujka 2023.]
27. Premužić, V. i sur. (2014) Primjena trajnih i privremenih centralnih venskih katetera za hemodijalizu. *Acta Med Croatica*. [Online] str. 167-174. Dostupno na: <https://hrcak.srce.hr/file/187320>. [Pristupljeno: 17. siječnja 2023.]
28. Safety Committee of Japanese Society of Anesthesiologists (2020) Practical guide for safe central venous catheterization and management 2017. *Nature Public Health Emergency Collection*. [Online] 34(2). str. 167-186. Dostupno na: <https://www.ncbi.nlm.nih.gov/pmc/articles/PMC7223734/>. [Pristupljeno: 3. siječnja 2023.]
29. Santos i sur. (2020) Peripherally inserted central catheter versus central venous catheter for intravenous access: A protocol for systematic review and meta-analysis. *Medicine*. [Online] 99(30). Dostupno na: https://journals.lww.com/mdjournal/Fulltext/2020/07240/Peripherally_inserted

- [central_catheter_versus.3.aspx](#). [Pristupljeno: 10. siječnja 2023.]
30. Saugel, B., Scheeren, T. W. L. i Teboul, J-L. (2017) Ultrasound-guided central venous catheter placement: a structured view and recommendations for clinical practise. *Critical care*. [Online] str. 1-11. Dostupno na: <https://ccforum.biomedcentral.com/articles/10.1186/s13054-017-1814-y#citeas>. [Pristupljeno: 15. veljače 2023.]
31. Shah, P. i Louis, A. M. (2022) Physiology, Central Venous Pressure. *StatPearls*. [Online] Dostupno na: <https://www.ncbi.nlm.nih.gov/books/NBK519493/>. [Pristupljeno: 23. veljače 2023.]
32. Tse, A. i Schick, M. A. (2022) Central Line Placement. *StatPearls*. [Online] Dostupno na: <https://www.ncbi.nlm.nih.gov/books/NBK470286/?report=classic>. [Pristupljeno: 5. siječnja 2023.]
33. Velissaris, D. i sur. (2019) Peripheral Inserted Central Catheter Use and Related Infections in Clinical Practice: A Literature Update. *Journal of clinical medicine research*. [Online] 11(4). str. 236-247. Dostupno na: <https://www.ncbi.nlm.nih.gov/pmc/articles/PMC6436570/>. [Pristupljeno: 28. veljače 2023.]
34. Vidal, V. i sur. (2008) Prospective evaluation of PICC line related complications. *Journal de Radiologie*. [Online] 89(4). str. 495-498. Dostupno na: <https://europepmc.org/article/med/18477956>. [Pristupljeno: 15. siječnja 2023.]
35. Wolf, H-H., Jordan. K. i Kramm, C. (2011) Venous access systems, port catheters, and central lines. *Supportive Oncology*. [Online] str. 369-374. Dostupno na: <https://www.sciencedirect.com/science/article/pii/B9781437710151000345>. [Pristupljeno: 23. siječnja 2023.]
36. Yazdi, G. A. i sur. (2016) Central Venous Pressure Monitoring; Introduction of a New Device. *Emerg (Tehran)*. [Online] 4(2) str. 52-54. Dostupno na: <https://www.ncbi.nlm.nih.gov/pmc/articles/PMC4893751/>. [Pristupljeno: 15. ožujka 2023.]

POPIS SLIKA

Slika 1. Poprečni presjek vene	2
Slika 2. Razlika između netuneliranog i tuneliranog CVK	6
Slika 3. PICC-linija	7
Slika 4. PORT kateter	8
Slika 5. a) Prednji, b) Srednji i c) Stražnji pristup jugularne vene	16
Slika 6. Pisana obavijest o postavljanju centralnog venskog katetera OB Pula	26
Slika 7. Set za postavljanje centralnog venskog katetera	28

POPIS TABLICA

Tablica 1. Prednosti i nedostaci različitih pristupa centralnoj veni	10
--	----

POPIS GRAFIKONA

Grafikon 1. Ukupan broj pacijenata u JIL-u tijekom 2018. i 2019. godine	32
Grafikon 2. Broj pacijenata sa postavljenim CVK u JIL-u	33
Grafikon 3. Minimalan i maksimalan broj dana implantiranog CVK; 2018. g	34
Grafikon 4. Minimalan i maksimalan broj dana implantiranog CVK; 2019. g	35
Grafikon 5. Prosječni broj dana implantiranog CVK; 2018. i 2019. g	36
Grafikon 6. Infekcije nastale CVK-om; 2018. i 2019. g.	37

POPIS KRATICA

2D – dvodimenzionalno

AV (fistula) – arteriovenska (fistula)

BMI (*Body mas index*) – indeks tjelesne mase

cm – centimetar

cm H₂O – centimetar po stupcu vode

CVK – centralni venski kateter

EKG – elektrokardiogram

g – gram

g/kg/min (sat) – gram po kilogramu u minuti (ili na sat)

JIL – jedinica intenzivnog liječenja

kg/cm² – kilogram po centimentru kvadratnom

KPR – kardiopulmonalna reanimacija

m. (*musculus*) – mišić

MHz - megahertz

Npr. – na primjer

mEq/L – miliekvivalent po litri

mm – milimetar

mosm/L – miliosmol po litri

PICC - *Peripherally Inserted Central Catheter*

RTG – rendgen

S. - *Staphylococcus*

v. (*veane*) – vena

SAŽETAK

Centralni venski kateteri (CVK) važan su alat za uspostavu venskog pristupa, posebice u kritično bolesnih pacijenata u Jedinicama intenzivnog liječenja. CVK ima dijagnostičku i terapijsku svrhu, a prije samog pristupa centralnoj veni bitna je dobra edukacija medicinskih sestara i liječnika koji njime rukuju. Bilo koje nepravilno rukovanje kateterom može dovesti do infekcije i drugih komplikacija opasnih po život. Cilj ovog rada je objasniti indikacije i kontraindikacije postavljanja katetera, odgođene komplikacije i komplikacije postavljanja, te ulogu medicinske sestre pri manipulaciji s CVK-om. Naposljetku, pomoću istraživanja ću prikazati i analizirati 2018. i 2019. godinu u OB Pula po: broju hospitaliziranih pacijenata u JIL-u, broju pacijenata sa implantiranim CVK-om, prosječnim trajanjem CVK, te infekcijama.

Ključne riječi: centralni venski kateteri, Jedinica intenzivnog liječenja, venski pristup.

SUMMARY

Central venous catheter is an important tool for venous access, especially for critically ill patients in Intensive care units. CVC has a diagnostic and therapeutic purpose, so right education of nurses and doctors which handle with is essential before accessing the central vein. Any improper handling with catheter can lead to infection and other life threatening complications.

The goal of this study is to explain indications and cotraindications of placement catheter, delayed complications and complications formed during placement, and also the role of the nurse at manipulation with CVC. So with help of this research i will present and analyze results of 2018. and 2019. year in General hospital Pula by: number of hospitalized patients in ICU, number of patients with implanted CVC, average duration of CVC and infections.

Key words: Central venous catheter, Intensive care unit, venous access.