

# Aterosklerotska bolest karotidnih arterija

---

**Horvat, Barbara**

**Undergraduate thesis / Završni rad**

**2023**

*Degree Grantor / Ustanova koja je dodijelila akademski / stručni stupanj:* **University of Pula / Sveučilište Jurja Dobrile u Puli**

*Permanent link / Trajna poveznica:* <https://um.nsk.hr/um:nbn:hr:137:325739>

*Rights / Prava:* [In copyright](#)/[Zaštićeno autorskim pravom.](#)

*Download date / Datum preuzimanja:* **2024-07-10**



*Repository / Repozitorij:*

[Digital Repository Juraj Dobrila University of Pula](#)



Sveučilište Jurja Dobrile u Puli  
Medicinski fakultet u Puli  
Preddiplomski stručni studij Sestrinstvo

**BARBARA HORVAT**

**ATEROSKLEROTSKA BOLEST KAROTIDNIH ARTERIJA**

Završni rad

Pula, veljača , 2023. godine

Sveučilište Jurja Dobrile u Puli  
Medicinski fakultet u Puli  
Preddiplomski stručni studij Sestrinstvo

**BARBARA HORVAT**

**ATEROSKLEROTSKA BOLEST KAROTIDNIH ARTERIJA**

Završni rad

**JMBAG: 91087213866 redoviti student**

**Studijski smjer: Preddiplomski stručni studij Sestrinstvo**

**Kolegij: Kirurgija, traumatologija i ortopedija**

**Znanstveno područje: Biomedicina i zdravstvo**

**Znanstveno polje: Kliničke medicinske znanosti**

**Znanstvena grana: Sestrinstvo**

**Mentor: Mr. sc. Andrej Angelini, dr. med.**

Pula, veljača 2023. godine



## IZJAVA O AKADEMSKOJ ČESTITOSTI

Ja, dolje potpisana Barbara Horvat, kandidat za prvostupnika sestrinstva ovime izjavljujem da je ovaj Završni rad rezultat isključivo mogega vlastitog rada, da se temelji na mojim istraživanjima te da se oslanja na objavljenu literaturu kao što to pokazuju korištene bilješke i bibliografija. Izjavljujem da niti jedan dio Završnog rada nije napisan na nedozvoljen način, odnosno da je prepisan iz kojega necitiranog rada, te da ikoji dio rada krši bilo čija autorska prava. Izjavljujem, također, da nijedan dio rada nije iskorišten za koji drugi rad pri bilo kojoj drugoj visokoškolskoj, znanstvenoj ili radnoj ustanovi.

Student

Barbara Horvat

U Puli, veljača , 2023. godine



## IZJAVA o korištenju autorskog djela

Ja, Barbara Horvat dajem odobrenje Sveučilištu Jurja Dobrile u Puli, kao nositelju prava iskorištavanja, da moj završni rad pod nazivom „Aterosklerotska bolest karotidnih arterija“ koristi na način da gore navedeno autorsko djelo, kao cjeloviti tekst trajno objavi u javnoj internetskoj bazi Sveučilišne knjižnice Sveučilišta Jurja Dobrile u Puli te kopira u javnu internetsku bazu završnih radova Nacionalne i sveučilišne knjižnice (stavljanje na raspolaganje javnosti), sve u skladu s Zakonom o autorskom pravu i drugim srodnim pravima i dobrom akademskom praksom, a radi promicanja otvorenoga, slobodnoga pristupa znanstvenim informacijama. Za korištenje autorskog djela na gore navedeni način ne potražujem naknadu.

U Puli, veljača 2023. godine

Potpis  
Barbara Horvat

## Zahvala

Željela bi se ponajprije zahvaliti mentoru mr.sc. Andrej Angelini, dr.med. specijalist opće kirurgije subspecijalist torakalne kirurgije, koji mi je svojim znanjem i dugogodišnjem iskustvom pomogao prilikom odabira teme te izrade završnog rada. Hvala na uloženom trudu, strpljenju i razumijevanju.

Velika zahvala ide mojoj obitelji, prijateljima i radnim kolegama koji su mi bili najveća podrška tijekom cijelog školovanja. Hvala na svakom dobrom savjetu, strpljenju i razumijevanju.

## Sadržaj

1. Uvod .....	1
2. Anatomija .....	2
2.1 Krvne žile .....	2
2.3 Fiziologija .....	7
2.4 Patologija i patofiziologija ateroskleroze .....	7
2.5 Moždani udar .....	10
2.6 Dijagnostičke metode u otkrivanju bolesti krvnih žila vrata .....	12
2.6.1 Digitalna subtrakcijska angiografija (DSA) .....	13
2.6.2 MSCT (višeslojna kompjuterizirana tomografija) angiografija karotidnih arterija .....	14
3. Aterosklerotska bolest karotidnih arterija .....	16
3.1 Definicija, patofiziologija, epidemiologija .....	16
3.2 Čimbenici rizika .....	17
3.3 Klinička slika .....	17
3.4 Liječenje .....	18
3.4.1 Karotidna endarterektomija .....	19
3.4.2 Perkutana transluminalna angioplastika (PTA) .....	21
3.4.3 Anestezija tijekom operacije karotidnih arterija .....	22
3.4.4 Medikamentozno liječenje .....	22
3.5 Sestrinska skrb .....	23
4. Prikaz istraživanja .....	26
4.1 Metode i materijali .....	26
3.1 Cilj rada .....	26
3.2 Rezultati .....	26
5. Zaključak .....	29
Literatura .....	30
Popis slika .....	32
Popis tablica .....	32
Sažetak / Summary .....	33

## 1. Uvod

„Ateroskleroza je bolest kod koje dolazi do lokalnih zadebljanja stijenke arterija koje se nazivaju ateromi ili plakovi (od franc. plaque - ploča, jer na stijenci žile aterosklerotične naslage često izgledaju kao masne ploče)“ (Reiner, 2011). Ova bolest najčešće oštećuje arterije te su bolesti koje nastaju kao njezina posljedica (bolesti srca i krvnih žila) jedan od vodećih uzroka smrtnosti te ujedno i veliki javnozdravstveni problem većina zemalja svijeta. „Aterosklerotska bolest arterija glave i vrata uzrokuje 15 % sveukupnih ishemijskih moždanih udara. Kod više od polovice preživjelih uzrokuje invaliditet zbog čega ova bolest predstavlja veliki financijski teret za zdravstveni sustav, a time i za cjelokupno društvo“ (Aleksić Shihabi 2022). Stenozi možemo podijeliti na; umjerenu stenozu, značajnu stenozu i pseudookluziju. Do 3% starijih osoba od 65 godina ima bolest karotidnih arterija. Karotidna bolest predstavlja dugotrajan proces prije nego što dođe do pojave kliničkih simptoma. Ateroskleroza karotidnih arterija glavni je uzrok moždanog udara i prolaznog ishemijskog napada. Plakovi se obično stvaraju u zajedničkoj karotidnoj arteriji i šire se distalno u unutarnju karotidnu arteriju. Cilj suvremene medicine je da se bolest što prije dijagnosticira i liječi kako bi se spriječile po život opasne posljedice. Asimptomatska stenozna karotidne arterije odnosi se na stenozu u osoba bez povijesti ishemijskog moždanog udara, prolaznog ishemijskog napada ili drugih neuroloških simptoma koji se odnose na karotidne arterije. Stenozna unutarnje karotidne arterije zbog ateroskleroze može uzrokovati embolični moždani udar ili cerebralnu ishemiju, a oba mogu rezultirati značajnim morbiditetom, mortalitetom i dugotrajnom nesposobnošću. Dijagnoza karotidne stenozne postavlja se na temelju kliničke slike te obavljenih dijagnostičkih postupaka. Zlatni standard u postavljanju dijagnoze je digitalna subtrakcijska angiografija. Liječenje aterosklerotske stenozne provodi se kirurški ili medikamentozno. Najpoznatija kirurška metoda je karotidna endarterektomija. Ovo kirurškom metodom otklanjanju se i čiste karotidne arterije od aterosklerotičnih plakova. Postupak može umanjiti rizik od nastanka moždanog udara ali nosi komplikacije neposredno prije, tijekom i nakon zahvata. Perkutana transluminalna angioplastika minimalno je invazivna metoda kojom se uvodi stent na mjestu stenozne. Pacijenti koji su podvrgnuti operacijskom zahvatu trebaju obaviti cjelokupnu prije operacijsku pripremu. Medicinsko osoblje obavlja zdravstvenu njegu prije, tijekom i nakon operacijskog zahvata. Pacijenti nakon operacije borave u sobi za buđenje sve do trenutka stabilizacije vitalnih znakova. Nakon operacije pacijentu



se preporuča izbjegavanje težih fizičkih aktivnosti, obavljati redovito preglede, pripaziti na prehranu i tjelesnu aktivnosti te smanjiti rizične čimbenike.

## 2. Anatomija

### 2.1 Krvne žile

Žilni sustav kod čovjeka podijeljen je na krvožilni ili kardiovaskularni sustav koje tvore srce i krvne žile, te na limfni sustav. „Kretanje krvi u organizmu je kružno i naziva se krvi optok ili cirkulacija“ (Križan, 1991). Najvažniji dijelovi su; krv, srce kao središnji organ te krvne žile (arterije, kapilare i vene). „Srce (*lat. cor*) jest glavni, središnji organ krvožilnog sustava koji prima krv iz cijelog tijela, te nakon oksigenacije u plućima pumpa krv po cijelom organizmu“ (Bajek, 2007). Ima oblik izokrenuta stošca, veličine je stisnute šake te teži oko 300 grama. Smješteno je u sredini prsnog koša te je blago pomaknuto ulijevo. Šupljina srca podijeljena je na desnu i lijevu pretklijetku (*atrium cardis dextrum et sinistrum*) te na desnu i lijevu klijetku (*ventriculis cardis dexter et sinister*). U desnu pretklijetku ulijeva se gornja šuplja vena i donja šuplja vena (*lat. vena cave superior, vena cave inferior*). U lijevu pretklijetku ulijevaju se četiri *venae pulmonales*. Desna klijetka pumpa krv kroz plućni zalistak kroz pluća, gdje postaje oksigenirana dok lijeva klijetka pumpa krv bogatu kisikom kroz aortni zalistak u aortu i ostatak tijela. Postoje tri vrste krvnih žila; arterije, vene i kapilare. Svaki od njih igra vrlo specifičnu ulogu u procesu cirkulacije. Stijenke arterija i vena građene su od triju slojeva; *tunica intima* ili *tunica interna* sloj je endotelnih stanica koje izgrađuju unutrašnju površinu žila, *tunica media* sloj je kojeg izgrađuju slojevi glatkih mišićnih stanica te *tunica adventitia* ili *tunica externa* je vanjski sloj vezivnog tkiva koji povezuje žile s okolnim tkivom. „Arterije imaju debelu, čvrstu i elastičnu stijenku“ (Križan, 1991). Imaju dobro razvijena sva tri sloja stijenke. Najveća arterija u čovjekovom tijelu je aorta. Ona započinje u srcu te se proteže kroz prsnu i trbušnu šupljinu. Dijeli se na: ulaznu aortu, luk aorte te na silaznu aortu. Silazna aorta još se dijeli na; trbušni i prsni dio. Vene vraćaju krv u srce. Nazivaju se još i dovodnice te pričuvne žile jer se u svakome trenutku u njima zadržava oko 70% ukupnog volumena krvi. Dijele se na; velike vene, srednje vene i venule. Venule su zadužene da primaju krv iz kapilarne mreže organa. Vene imaju izrazito tanke stijenke u odnosu prema pratećoj arteriji. Imaju zaliske u obliku polumjesečastih listića. Kapilare su tanke cjevčice koje spajaju arterijske i venski dio krvotoka. „Kapilarama su veoma bogato opskrbljeni

organi čija funkcija zahtijeva obilnu opskrbu krvlju, kao što su središnji živčani sustav, mrežnica u oku i mišići“ (Križan 1991). Najveća te ujedno i glavna arterija velikog optoka je aorta. Odgovorna je za transport krvi bogatom kisikom od srca prema ostatku tijela. Njezin početak je u lijevoj klijetki srca te se zatim proteže prema gore u prsni koš i oblikuje luk. Nastavlja se dolje prema abdomenu gdje se grana u ilijačne arterije neposredno iznad zdjelice. Dijeli se na; ulaznu aortu (*aorta ascendens*), luk aorte (*arcus aortae*), te na silaznu aortu (*aorta descendens*). Silaznu aortu možemo još podijeliti na prsni dio (*aorta thoracica*) i na trbušni dio (*aorta abdominalis*). Ulazna aorta započinje od aortalnog ušća lijevog ventrikula te se proteže prema gore. Njezine grane; *a. coronaria sinister et a coronaria dexter*. Luk aorte nastavlja se na ulaznu aortu. Završava na lijevoj strani u razini 4. prsnog kralješka. Iz konveksiteta luka aorte izlaze 3 grane; *truncus brachiocephalicus*, *a. carotis communis sinistra* i *a. subclavia sinistra*. U razini desnog sternoklavikularnog zgloba brahiocefalično stablo završno se grana na *a. carotis dexter* i na *a. subclavia dexter*. Silazna aorta nastavak je luka aorte te se dijeli na prsnu i trbušnu aortu. Prsna aorta proteže se od 4. do 12. prsnog kralješka. U razini 12. prsnog kralješka prolazi kroz otvor u ošitu. Daje parijetalne grane za prehranjivanje stijenke prsišta te visceralne grane za organe. Trbušna aorta nalazi se u retroperitonealnom prostoru trbušne šupljine, ispred kralježnice. Završno se dijeli na dvije arterije; *a. iliaca communis dextra et sinistra*. „Glavna arterija malog optoka je *truncus pulmonalis* koja izlazi iz desne klijetke i usmjerava se gore, nešto lijevo i natrag, zatim dolazi na lijevu stranu ulazne aorte i grana se u desnu i lijevu *a. pulmonalis* koje vode krv u pluća“ (Križan, 1991). Jedna od glavnih vena velikog optoka je *v. cave superior* koja vraća u srce krv iz gornje polovice tijela. Iza sternoklavikularnog zgloba spajaju se *v. subclavia* koja prima krv iz gornjih eksteremiteta i *v. jugularis interna* koja skuplja krv iz glave i vrata. One se spajaju te nastaje *v. brachiocephalica*. *V. cave inferior* vodi krv u srce iz donje polovice tijela. Nastaje spajanjem desne i lijeve zajedničke ilijačne vene (*v. iliaca communis dextra et sinistra*). Pritoci donje šuplje vene su; parijetalne vv. lumbales i parne vicerarne grane vv. suprarenalis, renalis i testicularis. „Iz želuca, crijeva, slezene i gušterače krv se slijeva u *v. portae*, treću po veličini venu u velikom optoku“ (Križan, 1991). „Korijeni portalne vene jesu *v. lienalis* i *v. mesenterica superior*, pritoci su *v. mesenterica inferior* koja se ulijeva u venu *lienalis*, te *v. gastrica sinister* koja se izravno ulijeva u deblo *v. portae hepatis*“ (Bajek, 2007). Glavne vene malog optoka su na svakoj strani po dvije kratke vv. pulmonales koje ulaze u lijevu klijetku.

## 2.2 Karotidne arterije

Vrat je most između glave i ostatka tijela. Nalazi se između mandibule i ključne kosti, izravno povezuje glavu s trupom te sadrži brojne vitalne strukture. „Strukture koje se nalaze unutar vrata odgovorne su za disanje, govor, gutanje, regulaciju metabolizma, potpora i povezanost mozga i vratne kralježnice te cirkulacija“ (Roesch, 2022).

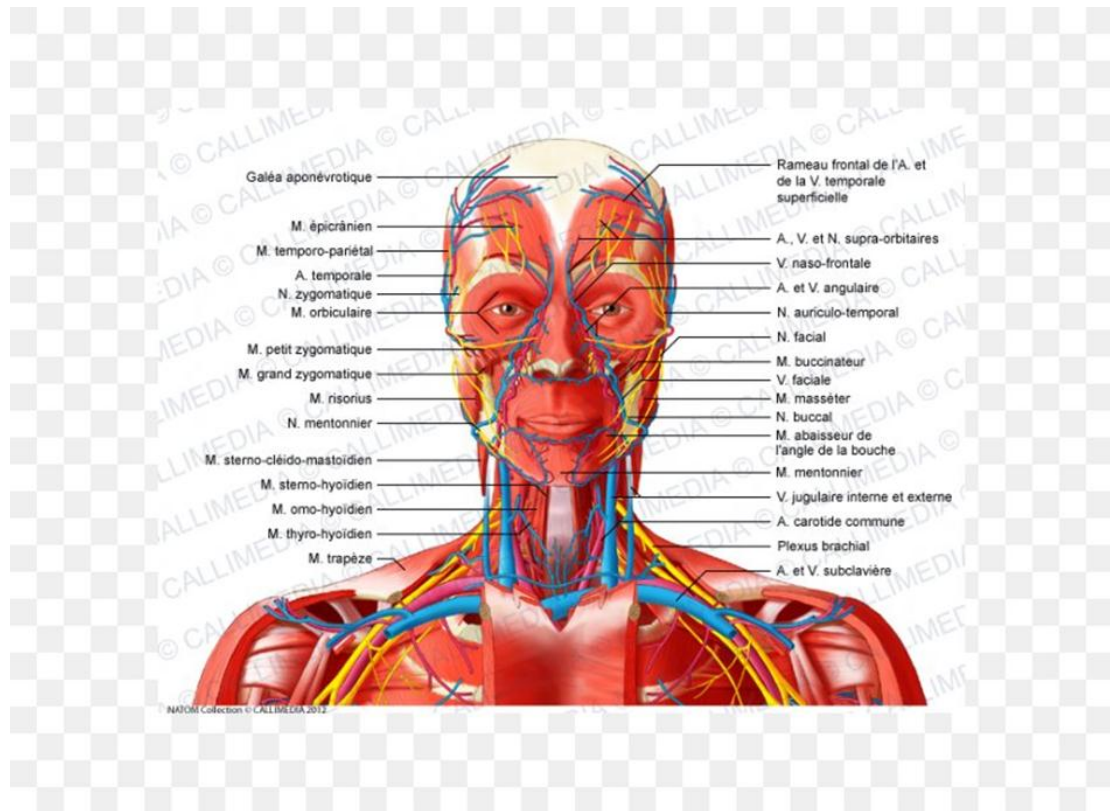
Vrat možemo podijeliti na dva trokuta; prednji i stražnji. Prednji trokut je podijeljen na četiri manja segmenta; submentalni, submandibularni, karotidni i mišićni trokut. Glavne vratne žile smještene su unutar karotidne ovojnice; zajednička karotidna arterija, unutarnja karotidna arterija i unutarnja jugularna vena. Većinu organa glave i vrata pohranjuju parne zajedničke karotidne arterije. *A. carotis communis dextra* grana je brahiocefaličnog debla, dok *a. carotis communis sinistra* prolazi izravno iz luka aorte. Na razini gornjeg dijela tiroidne hrskavice završno se granaju na vanjsku karotidnu arteriju i na unutrašnju karotidnu arteriju. Vanjska karotidna arterija zadužena je da opskrbi organe glave i vrata. Unutrašnja karotidna arterija opskrbljuje mozak, oko i unutrašnje uho.

Tablica 1: Anatomija karotidne arterije

VANJSKA KAROTIDNA ARTERIJA	UNUTRAŠNJA KAROTIDNA ARTERIJA
PREDNJE GRANE:	KOLATERALNE GRANE (prehranjuju prednje dvije trećine velikog mozga, te zajedno s granama bazilarnih arterija oblikuju Willisov arterijski prsten na bazi mozga)
- <i>a. thyroidea superior</i> (prehranjuje štitnu žlijezdu i grkljan)	- <i>a. ophtalmica</i> (prehranjuje sadržaj orbite i prednji dio nosne šupljine)
- <i>a. lingualis</i> (prehranjuje jezik i žlijezdu slinovnicu)	ZAVRŠNE GRANE:
- <i>a. facialis</i> (pohranjuje mimične mišiće, nepčani krajnik i nepce, podčeljusnu žlijezdu slinovnicu te gornje i donje usnice)	- <i>a. cerebri anterior</i> (usmjerena je prema naprijed u uzdužnu brazdu između desne i lijeve polutke mozga)
MEDIJALNA GRANA:	- <i>a. cerebri media</i> (proteže se lateralno kroz <i>sulcus lateralis</i> , između čeonog i sljepoočnog režnja)
- <i>a. pharyngea ascendens</i> (pohranjuje ždrijelo)	
STRAŽNJA GRANA:	
- <i>a. occipitalis</i> (prehranjuje zatiljnu regiju)	

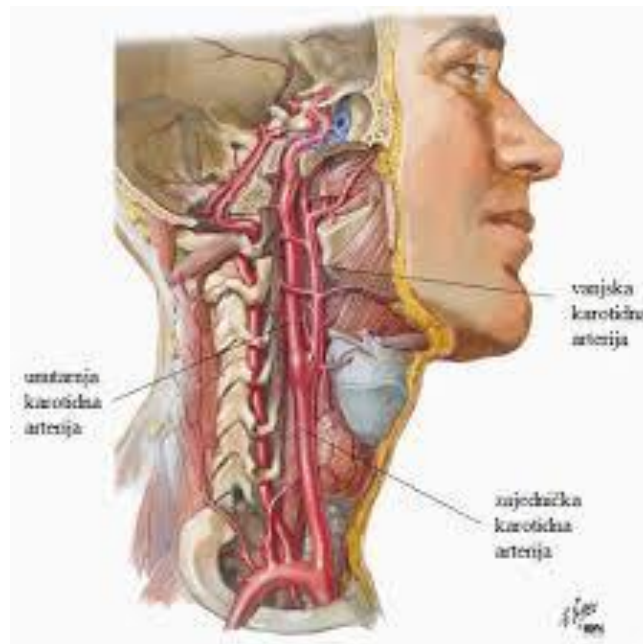
-a. <i>auricularis posterior</i> (prehranjuje vanjsko i srednje uho)	
ZAVRŠNE GRANE:	
-a. <i>maxillaris</i> (prehranjuje vanjsku ovojnicu mozga, donje i gornje zube, žvačne mišiće i čeljusni zglob, vanjski slušni hodnik i srednje uho, nepce te nosnu šupljinu)	

Slika 1: Anatomija glave i vrata



Izvor: [https://favpng.com/png\\_view/skull-head-and-neck-anatomy-anterior-triangle-of-the-neck-muscle-human-body-png/JCtFbpbm](https://favpng.com/png_view/skull-head-and-neck-anatomy-anterior-triangle-of-the-neck-muscle-human-body-png/JCtFbpbm) (Pristupljeno i preuzeto: 10.1.2023.)

Slika 2: Anatomija karotidnih arterija



Izvor: <https://urn.nsk.hr/urn:nbn:hr:235:778295> (Pristupljeno i preuzeto: 10.1.2023.)

## 2.3 Fiziologija

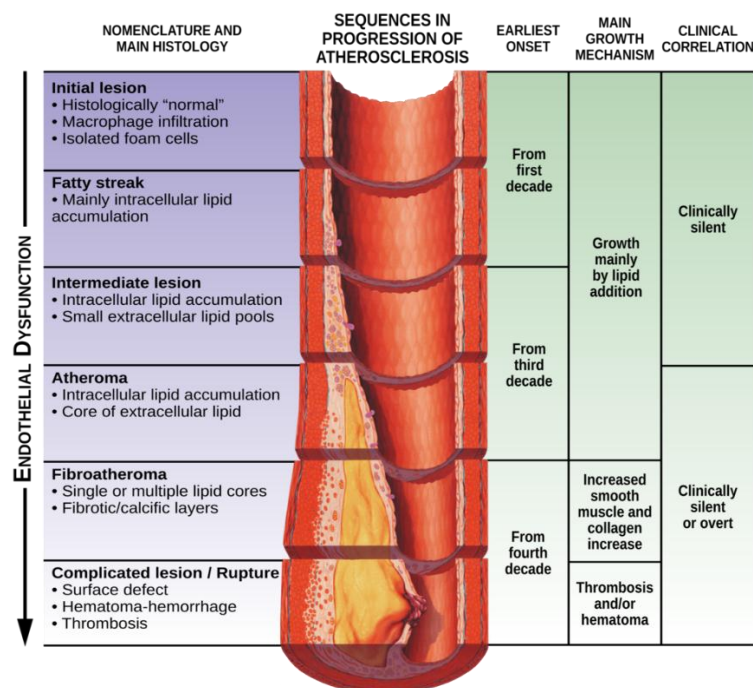
Krvožilni sustav dostavlja hranjive tvari i kisik svim stanicama u organizmu. Sastoji se od srca i krvnih žila koje prolaze cijelim tijelom. Cirkulacija krvi započinje kada se srce opusti između dva otkucaja te tada krv teče iz obje pretkljetke u komore koje se zatim šire. U razdoblju izbacivanja obje kljetke pumpaju krv u velike arterije. U sistemskoj cirkulaciji; lijeva kljetka pumpa krv bogatu kisikom u glavnu arteriju (aortu). Krv bogata kisikom putuje do većih i manjih arterija te na samom kraju u kapilarnu mrežu. Krv ispušta kisik i hranjive tvari te preuzima ugljični dioksid i otpadne tvari. Krv osiromašena kisikom skuplja se u venama te dalje putuju u desnu pretkljetku i desnu kljetku. Plućna cirkulacija započinje tako da desna kljetka pumpa krv osiromašenu kisikom u plućnu arteriju, koja se grana u sve manje i manje arterije i kapilare. Kapilare tvore mrežu oko plućnih mjehurića te se tamo iz krvi oslobađa ugljični dioksid, a svježiji kisik ulazi u krvotok. Krv bogata kisikom putuje kroz plućne vene i lijevi atrij u lijevu kljetku. Srce i krvne žile složno surađuju kako bi osigurale zadovoljavajući protok krvi kroz sve dijelove tijela. Arterije imaju glavnu ulogu u opskrbi organa krvlju i hranjivim tvarima. Kako bi što bolje odradile svoju zadaću imaju obilje elastičnog tkiva i manje glatkih mišića. Kapilare su žile tankih stijenki te se izmjena hranjivih tvari i metabolita odvija prvenstveno putem difuzije. Vene su tankih stijenki i manje su elastične te zbog toga drže vrlo visok postotak krvi u cirkulaciji. Jednosmjerni zalisci unutar vena omogućuju protok krvi prema srcu.

## 2.4 Patologija i patofiziologija ateroskleroze

Krvne žile prolaze stalne strukturne promjene kao odgovor na fiziološke promjene ili ozljede unutar stijenke. „Ateroskleroza je proces nakupljanja masnog materijala na unutarnjem sloju arterija“ (Aleksić Shihabi, 2022). Lokalno se zadebljaju stijenke arterije koje se nazivaju ateromi ili plakovi. „Aterosklerotski plak posljedica je oštećenja endotela arterije što pogoduje oslobađanju činitelja rasta koji ubrzavaju proliferaciju glatkih mišićnih stanica i migraciju mikrofaga u stijeku krvne žile“ (Čustović, 2006). Upravo tako oštećen endotel postaje propustan za cirkulirajuće lipide. Sve ove promjene stvaraju aterosklerotske plakove koji sužavaju lumen arterije te na taj način smanjuju prokrvljenost i opskrbu kisikom te prehranu tkiva koje te žile opskrbljuju krvlju. „Bolest započinje disfunkcijom epitela koji postaje pojačano propustan za lipoproteine i druge sastojke krvne plazme. Ove se promjene

odvijaju na molekularnoj razini. Početne promjene stijenke arterije koje su vidljive makroskopski se očituju u obliku masnih pruga, koje se sastoje od makrofaga i lipidima ispunjenih monocita“ (Gotovac, 2022). Nakupljaju se i oksidiraju lipidi, osobito LDL te to dovodi do porasta protuupalnih i prokoagulantnih molekula i zaštitnih tvari. „Na daljnji razvoj aterosklerotske promjene utječu T-limfociti i posebno cirkulirajući monociti“ (Šoša, 2007). Ateroskleroza započinje kada bijela krvna zrnca koja se nazivaju monociti prodiru iz krvne struje u stijenku arterije i tamo se preobrazu u stanice koje nakupljaju masne tvari. S vremenom se monociti koji su nakrcani masnoćom spajaju dovodeći do zadebljanja koja su poput krpica razasuta ispod unutarnje ovojnice arterijske stijenke. Svako tako zadebljano područje (aterosklerotski plak ili aterom) dalje se puni mekanom tvari koja se sastoji od različitih masnih materijala, a ponajviše od kolesterola, glatkih mišićnih stanica i stanica vezivnog tkiva. S vremenom se u ateromima nakuplja kalcij, pa ateromi postaju krhki i mogu puknuti. Krv tada može ući u puknuti aterom i sve više ga širiti, uslijed čega se arterija sve više sužava. Puknuti aterom ne može izbaciti svoj masni sadržaj u lumen arterije, što može biti otponac za stvaranje ugruška (tromba). Ugrušak može još više sužiti arteriju, pa je čak i začepiti (tromboza) na tom mjestu ili se može otkinuti i nizvodno začepiti arteriju (embolija). Progresija aterosklerotske karotidne bolesti može dovesti do moždanog udara te u konačnici i do smrti. „Stabilan plak raste sporo te se može nakupljati godinama, dok ne dođe do stenoze ili okluzije. Nestabilni plakovi mogu iznenadno rupturirati te na taj način uzrokovati akutnu trombozu, okluziju ili infarkt“ (Muše, 2018).

Slika 3: Shematski prikaz razvoja ateroskleroze



Izvor: [https://bs.wikipedia.org/wiki/Ateroskleroza#/media/Datoteka:Endothelial\\_dysfunction\\_Atherosclerosis.png](https://bs.wikipedia.org/wiki/Ateroskleroza#/media/Datoteka:Endothelial_dysfunction_Atherosclerosis.png) (Pristupljeno i preuzeto: 10.1.2023.)

Aterosklerotski plak može se klasificirati u jedan od VII tipova (AHA –American Heart Association klasifikacija). Kao najznačajniji tipovi plakova su plak tip III i plak tip VI. Plak tip III potencijalno može uzrokovati simptome bolesti dok je plak tip VI najveći uzrok morbiditeta i mortaliteta zbog aterosklerotske bolesti. „Prisutnost plakova raste s dobi, a predilekcijsko mjesto za razvoj plakova u karotidnim arterijama u svim dobnim skupinama i u obama spolovima je bifurkacija“ (Buljan, 2016).

Tablica 2: American Heart Association (AHA) klasifikacija aterosklerotskih plakova:

AHA KLASIFIKACIJA	OPIS
TIP I	-razbacani pjenasti makrofagi
TIP II	-nakupine pjenastih makrofaga i mastima ispunjenih glatkih mišićnih stanica
TIP III	-zajedno sa tip II tvori ekstracelularne kapljice
TIP IV	-ekstracelularne masne jezgre
TIP V	-sadrže najviše masti
TIP VI	-disrupcija luminalne površine, hematoma, trombotske naslage
TIP VII	-kalcificirani plak

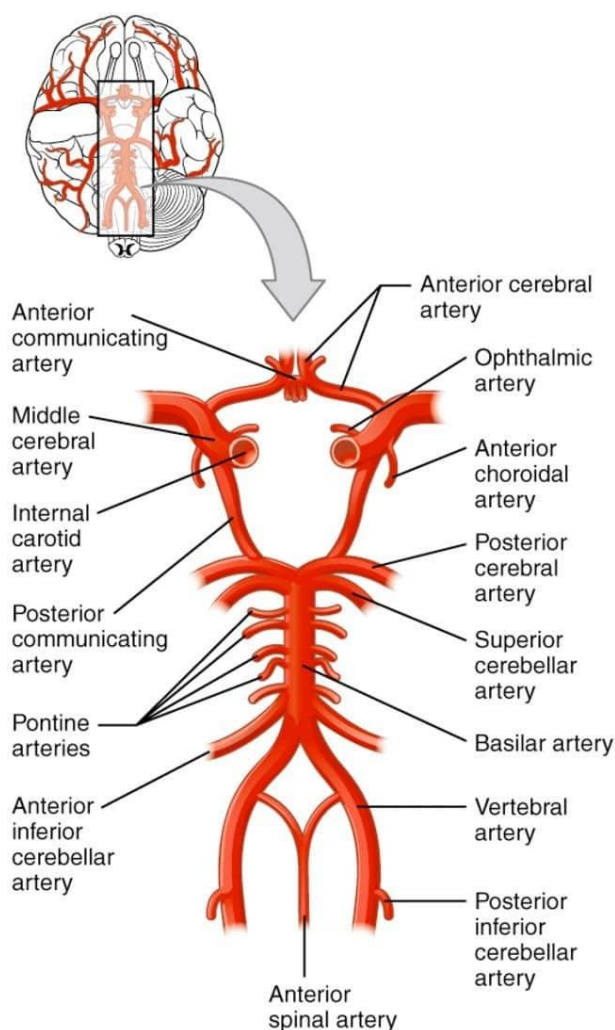


## 2.5 Moždani udar

Moždani udar kako u svijetu tako i u Hrvatskoj zauzima skoro pa vodeće mjesto uzroka smrtnosti i onesposobljenosti odraslih osoba. „Cerebrovaskularnim bolestima nazivamo skupinu bolesti koja zahvaća moždane ili vratne žile, najčešće arterije, a rjeđe vene i venske sinuse. U većini slučajeva te bolesti uzrokuju poremećaje cirkulacije koje se prezentiraju sindromom moždanog udara. Prema SZO, moždani udar je klinički sindrom definiran kao naglo nastali žarišni ili, rjeđe globalni neurološki deficit koji traje dulje od 24 sata ili dovodi do smrti, a može se objasniti samo cerebrovaskularnim poremećajem“ (Brinar,2009). Otprilike 85% moždanih udara je ishemijskih, a ostali su hemoragijski. Ishemijski moždani udar posljedica je naglog prekida moždane cirkulacije uslijed suženja krvnih žila vrata, moždane vene ili mozga. Kao posljedica javlja je poremećaj funkcije zahvaćenog dijela mozga. Kako bi se kvalitetno mogla razumjeti patofiziologija ishemijskog moždanog udara vrlo važno je poznavati neruvaskularnu anatomiju. „Dotok krvi u mozak osiguravaju; dvije unutarnje karotidne arterije s prednje strane i dvije vertebralne arterije sa stražnje strane (Willisov krug)“ (Kuriakose,2020). Početak same patofiziologije kod ishemijskog moždanog udara je nakupljanje plaka na stijenkama arterija te dolazi do suženja krvne žile. Smanjuje se protok krvi kroz krvne žile te se nakuplja plak unutar krvne žile (ateroskleroza). Zbog tromboze ili embolije može doći do potpunog prekida cirkulacije krvi kroz arterije. Hemoragijski moždani udar uzrokuje ruptura arterije. Za razliku od ishemijskog moždanog udara klinička slika kod hemoragijskog moždanog udara znatno je teža te uzrokuje veću stopu smrtnosti. Prema mehanizmu nastanka može se podijeliti na primarni i sekundarni moždani udar. Primarni hemoragijski moždani udar uzrokovan je patološkim procesima na moždanim arterijama, dok su uzroci sekundarnog hemoragijskog moždanog udara najčešće vaskularne malformacije, intrakranijalne aneurizme, različite hematološke bolesti, trombolitička terapija, itd. Čimbenici rizika koji dovode do nastanka moždanog udara podijeljeni su na oni koji se mogu promijeniti i na nepromjenjive. Dob, spol, genetika (pozitivna obiteljska anamneza) te već prethodno preboljeni moždani udar spadaju u nepromjenjive čimbenike rizika. Čimbenici rizika na koje se može djelovati su vezani za promjene u stilu života. Rizične čimbenike koje ubrajamo u stil života su; pušenje, tjelesna neaktivnost, stres te zloupotreba alkohola i opojnih sredstava. Hipertenzija, srčane bolesti i stenoze

karotidnih arterija, šećerna bolest, hiperlipidemija bolesti su i stanja koje također mogu dovesti do moždanog udara no njihovim liječenjem može se smanjiti njihov utjecaj. Klinička slika moždanog udara izrazito je kompleksna. Simptomi i znakovi nastupaju brzo i naglo.“ Okluzija unutarnje karotidne arterije, ako je simptomatska, obično daje simptome ishemije na mjestu srednje moždane arterije“ (Podobnik-Šarkanj, 2002). Javljaju se simptomi kao što su; ispad vidnog polja, disfazija ili afazija, inkontinencija, kolateralnu hemiparezu, monokularan gubitak vida (slijepilo), slabost noge ili stopala te abulija (poremećaj volje karakteriziran abnormalnim nedostatkom sposobnosti djelovanja ili donošenja odluka). „Ishemija u vertebrobazilarnom području uključuje kombinaciju simptoma: tetraparezu, diplopiju, vertigo, kortikalno sljepilo te cerebelarnu ataksiju“ (Podobnik-Šarkanj, 2002). Također kao česti simptomi mogu se javiti; mučnina, povraćanje te jaka glavobolja. Kako bi se na kvalitetan način pacijenti mogli zbrinuti potrebno je u što kraćem vremenu stići u prvu zdravstvenu ustanovu. Kod dolaska u bolnicu potrebno je pacijenta uputiti na neurološki pregled koji obuhvaća; promatranje kognitivnih funkcija, moždani živci, koordinacija, motorički sustav, refleksi te osjetilni sustav. Neuroradiološke mjere ipak su te koje će potvrditi dijagnozu te su podijeljene na invazivne i neinvazivne. Kompjuterizirana tomografija zlatni je standard u postavljanju dijagnoze moždanog udara. Od ostalih neinvazivnih metoda potrebno je spomenuti; magnetsku rezonancu te višeslojnu kompjuteriziranu tomografsku angiografiju. Laboratorijske pretrage neizostavan su dio u postavljanju dijagnoze. Rade se hematološke analize (sedimentacija, koagulogram te kompletna krvna slika), biokemijske analize (glukoza u krvi, elektrolitski status, enzimi i markeri infarkta, jetreni i bubrežni testovi te lipidogram), te analiza urina. Liječenje je izrazito zahtjevno i dugotrajno. Razvojem medicine i tehnologije postotak preživjelih i izliječenih od moždanog udara iz dana u dan se povećava. Ukoliko pacijent stigne u zdravstvenu ustanovu unutar 3 sata od pojave simptoma na raspolaganju je suvremena metoda liječenja; tromboliza (primjenjuje se rekombinirani tkivni aktivator plazminogena (r-tPA)).

Slika 4: Willisov arterijski prsten (krug)



Izvor: <https://medizy.com/feed/20957712> (Pristupljeno i preuzeto: 10.1.2023.)

## 2.6 Dijagnostičke metode u otkrivanju bolesti krvnih žila vrata

Kako bi se pravovremeno krenulo na liječenje bolesti krvnih žila potrebno je napraviti kvalitetne dijagnostičke pretrage. Najčešće se koriste; anamneza, fizikalni pregled te invanzivne i neinvanzivne dijagnostičke metode. Na osnovi kvalitetno odrađenog neurološkog pregleda mogu se jasno razlikovati karotidni i vertebralni sindrom s prolaznim ili trajnim deficitom odnosno vrlo je precizno može odrediti arterija čija je insuficijencija razlog neurološkog deficita. „U obradi bolesnika potrebno je učiniti laboratorijsku obradu (kompletna krvna slika, sedimentacija eritrocita, glukoza u krvi, ureja, elektroliti u serumu, koagulogram, lipidogram, srčani enzimi i analiza urina)“ (Aleksić Shihabi, 2022). Prilikom razgovora s pacijentom odnosno uzimanja anamnestičkih podataka mogu se saznati brojni podaci o njegovim tegobama te se vrlo često već kod samog opisa simptoma može isključiti ili posumnjati na vaskularni problem. Podaci koji su vezani za opći status pacijenta često usmjeravaju na daljnji

tijek dijagnostičke obrade i liječenja. Jedna od metoda dijagnosticiranja je palpacija arterija. Kod zdravih ljudi arterije se mogu palpirati na nekoliko standardnih mjesta (to su mjesta gdje arterija prelazi preko čvrste podloge tako da se arterija može potisnuti). Ako se uoči suženje, pulsacije će biti izrazito oslabljene ili odsutne. Auskultacijom (stetoskopom) arterija može se u slučaju suženja čuti šum za vrijeme sistole. Kod dijagnostičkih postupaka koristi se i mjerenje krvnog tlaka te ujedno to ukazuje na poremećaj arterijskog sustava. Prilikom prvog mjerenja preporučljivo je izmjeriti tlak na obje ruke. Ukoliko ne postoji poremećaj razlika u tlakovima bi trebala biti između desne i lijeve ruke unutar 10 do 15mmHg, no ukoliko je razlika veća od 20mmHg opravdano se može posumnjati na suženje arterije iznad razine mjerenja. Ultrazvuk je neinvazivna metoda dijagnosticiranja te omogućuje bezopasno ponavljanje pretrage. Ultrazvukom u B-modu prikazuju se krvne žile, analiziraju se njihove stijenke i plak ili tromb unutar žile, no ne dobiva se kvalitetna informacija o protoku kroz krvne žile. Ultrazvukom se može procijeniti morfologija samog plaka ukoliko postoji što je vrlo važno kod karotidnih bolesti. Doppler uređaji prikazuju protok kroz arterije u smislu slikovnog prikaza dopplerskog signala koji se detektira iznad određene krvne žile. Analizom se može uočiti je li arterija urednog prohoda i pulsabilnosti te postoji li kakvo značajno suženje. Duplex ultrazvukom može se procijeniti stupanj suženja arterije. „Što je veći stupanj suženja na nekom mjestu u arteriji, to će brzina strujanja krvi na tome mjestu biti veća kako bi se održao ukupni protok kroz arteriju“ (Vrdoljak, 2017). Angiografija je najpreciznija tehnika kojom se prikazuje detaljan slikoviti prikaz krvne žile. Kako bi ova pretraga bila kvalitetno izvedena potrebno je aplicirati kontrastno sredstvo koje prolazi kroz cirkulaciju te je vidljivo na rendgenskom uređaju. Digitalna suptrakcijska angiografija (DSA) omogućuje jasni prikaz suženja na arteriji ili prikaz njezine okluzije i proširenja. Ova pretraga može ukazati na disekcije arterije. Najveća je prednost da se istovremeno može učiniti i određeni terapijski postupak na arteriji npr. dilatacija suženja arterije. Angiografija uz primjenu komjuterizirane tomografije (CT) pruža dvodimenzionalni prikaz tkiva i rekonstrukciju arterija te 3D prikaz arterija i njihovu patologiju. Primjenom magnetske rezonance za prikaz arterijskog sustava nije prisutno štetno zračenje. Prilikom pretrage potrebna je primjena kontrastnog sredstva koje može djelovati nefrotoksično (gadolinij).

### **2.6.1 Digitalna subtrakcijska angiografija (DSA)**

Unazad nekoliko godina zlatnim standardom u otkrivanju aterosklerotskog suženja

karotidnih arterija smatrala se invazivna pretraga angiografija. Ovom pretragom se odlično mogu vizualizirati i odrediti stupnji suženja krvne žile te prikazati određene karakteristike plaka. Također, dobije se i prikaz eventualnih distalnih stenoza karotidnog stabla ali i određenih urođenih anatomskih varijacija arterijskog stabla. DSA snimanja podijeljena su na; snimanje bez kontrasta i snimanje sa kontrastom. Angiografija kao invazivna dijagnostička pretraga nosi rizik od moždanog udara, koji prema nekim studijama iznosi čak 1,2 %.

### **2.6.2 MSCT (višeslojna kompjuterizirana tomografija) angiografija karotidnih arterija**

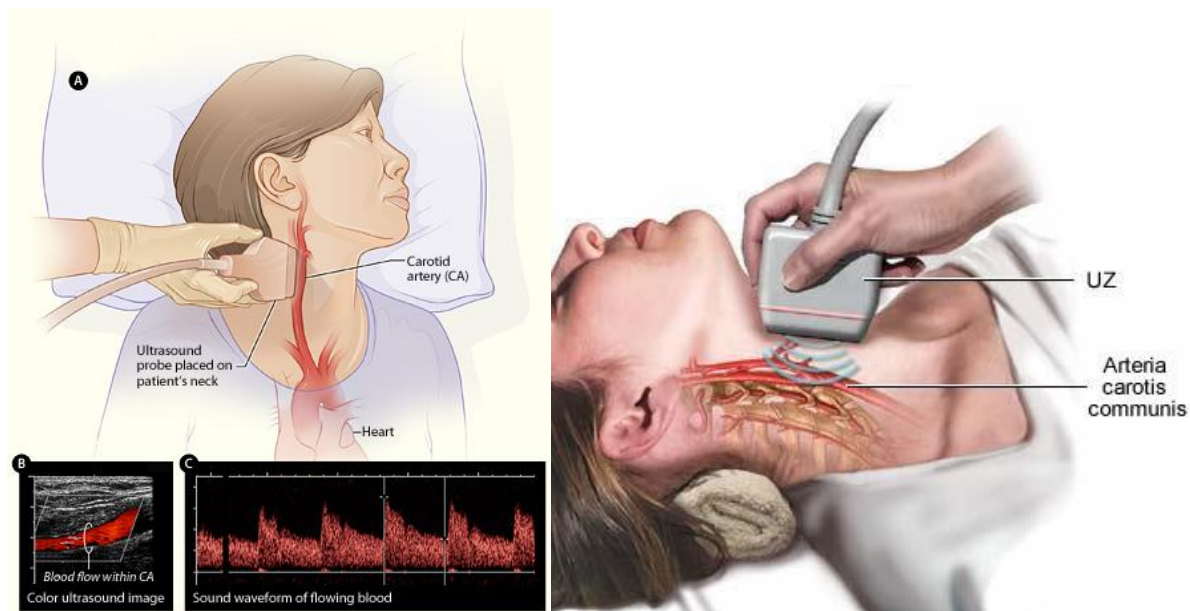
MSCT karotidografijom prikazuje se tok i širina lumena karotidnih i vertebralnih arterija te se precizno određuje postotak suženja arterija. Omogućava točnu lokaciju plaka te uz to prikazuje i okolne strukture. Prikazuje ulceracije karotida te precizno mjeri debljinu zida karotidne arterije. „Okluzija se, angiografski, prepoznaje kao prekid kontrastnog prikaza krvne žile, a ta mjesta prekida su konkavnog oblika“ (Muše, 2018).

### **2.6.3 Duplex ultrasonografija**

Metoda je prikaza krvnih žila koja objedinjuje dva elementa; B-mod (protok krvi kroz krvne žile) te prikaz Color dopplerom (strukture i hemodinamika unutar krvne žile). Oba prikaza na ekranu istovremeno čine jedinstvenu sliku pomoću koje se interpretiraju nalazi. CD je tehnika prilikom koje se prikazuje suženje, stenoza krvne žile i regurgitacija. Daje brzi uvid u smjer, brzinu i veličinu protoka kroz srce i krvne žile. Ovim ultrazvučnim tehnikama omogućena je evaluacija stijenke krvne žile i mjerenje debljine IMT-a (debljina intime-medije) arterija koji su bitni pokazatelji pretkliničke ateroskleroze. Ukoliko se kod pacijenta primijeti povećan IMT svakako se povećava rizik za nastanak kardiovaskularnih bolesti.“ Dokazano je da se IMT povećava sukladno s ranim formiranjem plaka te se ta mjerenja koriste kao biljeg povišenog kardiovaskularnog rizika za različita klinička stanja. Abnormalnim nalazom smatra se  $IMT > 0,9 \text{ mm}$ “ (Pinkle, 2016). Mjerenje se ponavlja tri puta te se izvodi u području koja ne sadržavaju aterosklerotski plak. U skupinu pacijenata koji bi trebali obaviti pretragu CD spadaju; pacijenti kojima je uočen šum nad karotidnim arterijama, praćenje već poznate stenozе kod asimptomatskih bolesnika, pacijenti koja imaju nekoliko rizičnih faktora za nastanak aterosklerotske bolesti, pojava određenih simptoma (gubitak vida,

slabljenje vida, slabost u nogama i rukama), trauma vrata, pacijenti nakon moždanog udara. B-mod je najviše korišten oblik ultrazvučnog prikaza koji u realnom vremenu prikazuje dvodimenzionalnu sliku.

*Slika 5: Duplex ultrasonografija*



Izvor: <https://vascularsurgery.ucsf.edu/conditions--procedures/carotid-ultrasound.aspx> (Pristupljeno i preuzeto: 10.1.2023.)

### 3. Aterosklerotska bolest karotidnih arterija

#### 3.1 Definicija, patofiziologija, epidemiologija

Ateroskleroza je najčešća bolest arterijskog sustava. Većina odraslih ljudi imaju određene aterosklerotske promjene te se prve mogu uočiti već u ranoj dječjoj dobi. Češće se klinički izražava na takozvanim predilekcijskim mjestima. To su mjesta na kojima se veća arterija račva u manje arterije. Ateroskleroza je asimptomatska bolest te ne stvara ozbiljnije tegobe sve dok se ne pojave komplikacije. „Stenoze karotidnih arterija uzrokovane aterosklerozom najčešće su bolesti ekstrakranijskih karotidnih arterija“ (Ivkošić, 2004). Osim ateroskleroze uzroci stenozе mogu biti; vaskulitis, disekcija, aneurizma, radijacijska terapija te fibromuskularna displazija. „Najčešća lokalizacija stenotsko-obliterirajućih lezija u ljudskom tijelu račvište je zajedničke karotidne arterije (*lat. bifurcatio arteriæ carotis communis*)“ (Rožić, 2004). „U 90% slučajeva radi se o obliterativnoj aterosklerozi, a anatomija i hemodinamika karotidnih arterija pogoduje tom procesu. Proces je najintenzivniji na lateralnoj stijenci zajedničke karotidne arterije gdje ona prelazi u bulbarni segment unutarne karotide. Osim samog smanjenja protoka krvi kroz lumen karotide, stvaranju moždanih simptoma pridonose i embolusi koji potječu od aterosklerotskog plaka“ (Rožić, 2018). Obliterativna ateroskleroza je potpuno suženje lumena arterije s posljedičnim smanjenjem prokrvljenosti dijela tijela koji ta arterija opskrbljuje te se to klinički manifestira kao arterijska insuficijencija različitog stupnja. Stenoza se s vremenom može pogoršati i potpuno blokirati arterije, što najčešće dovodi do moždanog udara. Stabilni ateromi uzrokuju stenozu krvne žile te je posljedica tome hipoperfuzija. „Progresivnim suženjem lumena kao posljedica rasta aterosklerotskog plaka smanjuje se mogućnost krvne žile da dopremi dovoljnu količinu krvi u svoje područje opskrbe“ (Šabanović, 2015). Nestabilni aterom dovodi do komplikacije tromboze koja dovodi do okluzije te se samim time smanjuje dostava krvi u krvne žile što može dovesti do razvoja infarkta (nekroze).“ Novija istraživanja ukazuju da mjerenjem C-reaktivnog proteina (CRP) možemo pokazati upalnu aktivnost unutar ateroma koja je pokazatelj njegove nestabilnosti“ (Šabanović, 2015). Kod ozljeda karotidne arterije smrtnost iznosi oko 50% te je razlog tome moždani udar dok je kod 16% bolesnika ostao trajni neurološki deficit. Epidemiološki gledano u polovici slučajeva ishemijski moždani udar uzrokovan je aterosklerotskom bolesti karotidnih arterija. „Od aterosklerotskih bolesti karotidnih arterija boluje 75% muškaraca i 62% žena starijih od 65 godina, a u toj populaciji 7% muškaraca i 5% žena ima stenozu  $\geq 50\%$ .“

Učestalost asimptomatske karotidne stenoze  $\geq 50\%$  kod muškaraca je 0.2% do 7.5%, a učestalost stenoze  $>80\%$  je 0.1% do 3.1%. Kod žena je učestalost stenoze  $>50\%$  od 0% do 5%, a stenoze  $>80\%$  od 0% do 0.9% (4). Godišnja stopa moždanog udara kod bolesnika s asimptomatskom stenozom je 1-2%“ (Šabanović, 2015). U Hrvatskoj se smatra da ima otprilike 3800 simptomatskih bolesnika i više od 3000 asimptomatskih bolesnika. Trenutačno je moždani udar treći vodeći uzrok smrti u svijetu, a ishemijski događaji glavni su uzrok za oko 87% slučajeva. Moždani udar hemoragijskog podrijetla predstavlja približno 17% slučajeva, a moždani udar ishemijskog podrijetla, karotidna stenoza, predstavlja oko 15% do 20% slučajeva. Rizik od ponovne pojave moždanog udara u preživjelih s karotidnom stenozom je oko 4 do 15% u prvoj godini nakon moždanog udara i 25% nakon 5 godina. Nedavne studije su izvijestile o godišnjem riziku od moždanog udara od 5% za pacijente s teškom stenozom i 1% za umjerenu stenozu u asimptomatskih pacijenata. Ateroskleroza je 2019. godine svrstana među deset vodećih uzroka smrtnosti u Hrvatskoj. Zauzela je visoko osmo mjesto sa 1180 umrlih. Kod muškaraca ateroskleroza se ne ubraja u vodeći uzrok smrtnosti dok kod žena spada u deset vodećih uzroka smrtnosti, te se nalazi na sedmom mjestu sa ukupno 789 umrlih žena. Pacijenti ne umiru izravno od ateroskleroze već od njene klinički najznačajnije posljedice (infarkt miokarda te moždani udar).

### **3.2 Čimbenici rizika**

Rizični čimbenici mogu se podijeliti na promjenjive i nepromjenjive. U promjenjive čimbenike rizika ubrajamo: hipertenziju, šećernu bolest, pušenje, nezdrava prehrana (koja sadrži puno masti, ponajviše zasićenih), povišena razina kolesterola, pretilost, manjak fizičke aktivnosti. Osoba na ove čimbenike može djelovati. Nepromjenjivi čimbenici su oni na koje pojedinac nikako ne može utjecati te u njih ubrajamo; dob, spol, genetiku, obiteljska anamneza. Kod pacijenata koji su liječeni od karcinoma glave i vrata koji su bili podvrgnuti kemoterapijama debljina stijenke karotidne arterije može se povećati te se proces ateroskleroze karotidnih arterija može ubrzati, što ubrzo može dovesti do stenoze karotidne arterije izazvane upravo zračenjem.

### **3.3 Klinička slika**

Kliničku sliku možemo podijeliti u dvije skupine; simptomatsku i asimptomatsku.



Asimptomatski su bolesnici oni kod kojih je u sklopu neke obrade „slučajno“ uočeno suženje karotidnih arterija no nemaju jasne smetnje. Za razliku od njih simptomatski bolesnici su vrlo različiti. Može biti riječ o jednom prolaznom neurološkom deficitu uslijed embolizacije dijela aterosklerotskog plaka, pa ovisno o tome koji dio cirkulacije je zahvaćen postoje različiti neurološki ispadi. Smetnje mogu biti prolaznog karaktera te traju od nekoliko sekundi do nekoliko sati i nazivaju se tranzitorna ishemijska ataka (TIA). TIA je prolazna epizoda cerebrovaskularne insuficijencije koja karakterizira prolazni lokalni neurološki deficit u području hemisfere, oka ili malog mozga. Kao primjer možemo navesti, ako je zahvaćen dio mozga odgovoran za motoriku (npr. lijeva ruka), tada nastaje slabost ili čak oduzetost ruke. Ukoliko je riječ o suženju lijeve karotidne arterije, česta je kombinacija slabosti desnih ekstremiteta (hemipareza) s poremećajem govora. U težim slučajevima dolazi do moždanog udara, gdje simptomi također mogu biti prolazni, ali mogu ostati i trajno, a u najtežim slučajevima može doći i do smrti bolesnika. Klinički simptomi karotidne bolesti mogu se manifestirati kao cerebrovaskularni inzult, tranzitorna ishemijska ataka i/ili kao prolazni gubitak vida na jedno oko najčešće uzrokovan migrirajućim embolusom u oftalmičkoj arteriji (amaurosis fugax) (Meter, 2015). „Karotidni sindrom obilježavaju: kontrakateralni senzorni motorni neurološki deficiti (hemipareza, hemiplegija, praćena senzomotornom afazijom ili disfazijom, centralnim ispadom n.facialis) i ipsilateralne smetnje vida (amaurosis fugax, ili amauroza zbog embolije a.centralis mrežnice)“ (Šoša, 2007). Amaurosis fugax je prolazan gubitak (zamagljenje) vida ipsilateralnoj bolesnoj karotidnoj arteriji, koje bolesnik najčešće opisuje kao prolaznu sjenu ili zavjesu na tome oku, te je razlog nastanka embolizacija krvnih žila mrežnice.

### **3.4 Liječenje**

„Indikacije za liječenje bolesnika sa stenozom karotidnih arterija postavljaju se na osnovi više aspekata; neurološke simptomatologije i stupnja karotidne stenoze, komorbiditeta i visokorizičnosti za zahvat te vaskularnih i samih lokalnih anatomskih karakteristika stenoza“ (Strenja-Linić, 2013). Stupanj suženja lumena karotide osnovni je faktor procjene rizika i terapijskog pristupa. Ukoliko se kod bolesnika potvrdi dijagnoza stezoza karotidne arterije potrebno je donjeti odluku hoće li se pristupiti medikamentoznom liječenju ili invanzivno, odnosno hoće li se postavljati stent ili će se postaviti indikacija za karotidnu endarterektomiju (engl.

carotid endarterectomy – CEA). U tri slučaja se liječi stenoza karotidne arterije; u slučaju simptomatske stenozе koja je hemodinamski značajna, u slučaju simptomatske stenozе koja nije hemodinamski značajna visokog stupnja te u slučaju asimptomatske stenozе visokog stupnja. Dvadesetih godina najpoznatija kirurška metoda kod pacijenata sa hemodinamski značajnom stenozom ili okluzijom unutarnje karotidne arterije bila je karotidna trombendarterektomije. Ovom metodom tromb se iz unutarnje karotidne arterije „ljušti“ otvorenim kirurškim pristupom na vratu pacijenta. Opravaк kod ovog kirurškog zahvata traje izrazito dugo, zahtjevniji je, te za sobom nosi veliki rizik za oštećenje okolnih tkiva, živaca i žila. Napretkom suvremene medicine svoje mjesto u liječenju karotidnih bolesti počinje zauzimati stentiranje karotidne arterije.

### 3.4.1 Karotidna endarterektomija

„Karotidna endarterektomija (TEA- trombendarterektomija) je operacija koja se izvodi kako bi se smanjio rizik od moždanog udara kod bolesnika s poznatom cerebrovaskularnom aterosklerotičnom bolešću“ (DaCosta, 2022). Postupak uključuje uklanjanje plaka sa zajedničke karotidne arterije i/ili unutarnje karotidne arterije u svrhu poboljšanja protoka krvi te kako bi se uklonio embolički materijal. Ova vrsta kirurškog zahvata nema značaja za ljude s potpunom okluzijom karotidne arterije.

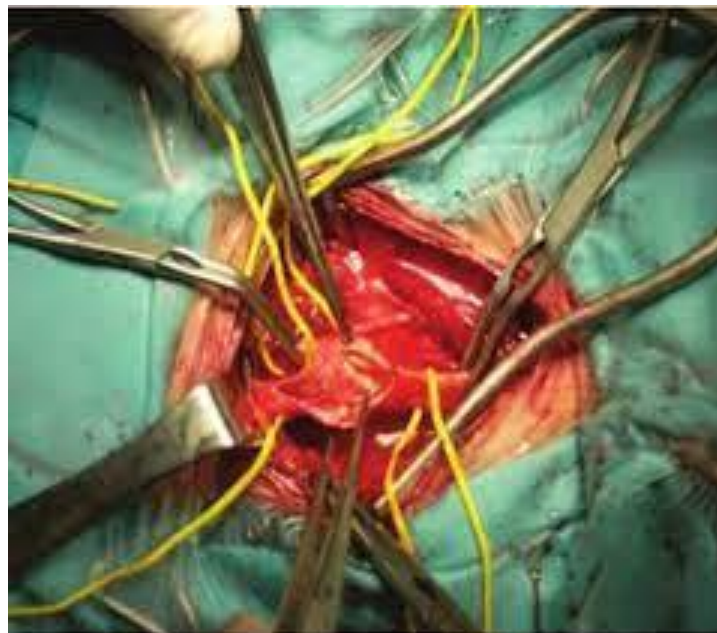
*Tablica 3: Preporuke za kirurško liječenje karotidne stenozе*

PREPORUKE ZA KIRURŠKO LIJEČENJE KAROTIDNE STENOZE (TEA)
-preporučuje se isključivo za pacijente sa stenozom 70%-90%
-izvodi se u što kraćem vremenskom periodu od pojave ishemijskog događaja, idealno unutar dva tjedna
-ne preporuča se kod bolesnika sa stenozom manjom od 50%
-lokalna i opća anestezija sigurne su za bolesnika, izbor se vrši uz prisutnost anesteziologa, kirurga i bolesnika
-preporuka je da bolesnici koji su podvrgnuti zahvatu budu na antiagregatskoj terapiji prije i nakon zahvata
-operativni zahvat ne preporuča se kod bolesnika sa značajnom asimptomatskom stenozom( izuzetak su bolesnici koji imaju rizik za moždani udar)

Kandidati kod kojih se preporuča zahvat (TEA) su; osobe koje su prethodno preživjele moždani udar te imaju stenozu karotidne arterije na strani ishemijske lezije mozga (simptomatsko suženje), osobe koje nisu imale prethodno nikakve neurološke simptome već je suženje uočeno tijekom obrade u vidu druge bolesti

(asimptomatski bolesnici), osobe koje sa preboljele prolaznim neurološkim deficitom ali bez fizičkih oštećenja mozga vidljivih CT-om, osobe kod kojih je uslijed pripreme za koronarnu operaciju uočena stenoza karotidnih arterija veća od 70%. Glavna kirurška tehnika prilikom kojeg se otklanja tromb iz karotidne arterije je; karotidna trombendarterekomija. Ovom metodom iskusan kirurg radi rez duž medijalne strane sternokleidomastoidnog mišića, režući masno tkivo, mišić platizme (plosnati *mišić* koji spada u skupinu *mišića* vrata i ima oblik četverokuta), duboko disecirajući kako bi dosegnuo karotidnu ovojnici. Kirurg će otvoriti duž unutarnje karotidne arterije, napredujući proksimalno i distalno kako bi locirao oba kraja plaka. Stezaljke se otpuštaju jedna po jedna i postavlja se fleksibilni stent za premosnicu kako bi se privremeno prebacila krv oko mjesta endarterektomije dok se blokada ukloni. Arterija se zatim popravljiva direktnim šavom ili PATCH( zakrpa) plastikom koja proširuje lumen krvne žile. Nakon popravka žile zadovoljavajući protok krvi potvrđuje se ultrazvučnim dopplerom ili angiografijom.

*Slika 6: Prikaz kirurške tehnike tijekom operacije karotidnih arterija*



Izvor: <https://urn.nsk.hr/urn:nbn:hr:184:539763> (Pristupljeno i preuzeto: 10.1.2023.)

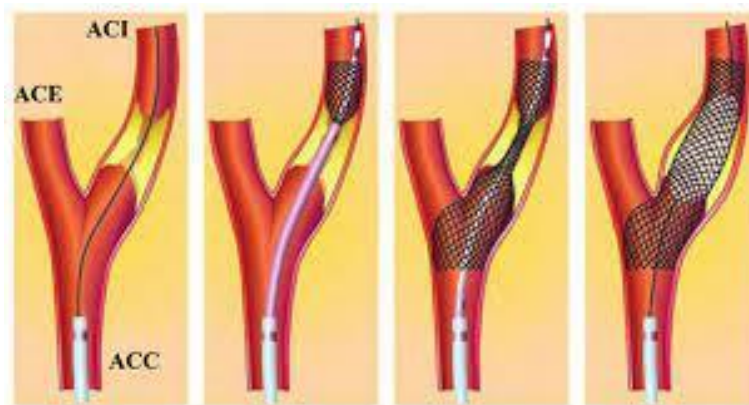
Komplikacije tijekom i nakon operacije ovise o različitim čimbenicima kao što su; vještine i tehnike kirurga, faktori rizika kod pacijenta te liječenja prije operacije. Kao glavne komplikacije mogu se navesti; infark miokarda, hiperperfuzijski sindrom, ozljede okolnih živaca, perioperativni moždani udar, restenoza te u

najgorim slučajevima smrt.

### 3.4.2 Perkutana transluminalna angioplastika (PTA)

Angioplastika je metoda koja se izvodi za liječenje aterosklerotske bolesti i njenih posljedičnih komplikacija. Minimalno je invazivna endovaskularna procedura za proširenje stenoznih arterija. Radi se pod kontrolom rendgenskog zračenja te se za vrijeme postupka koristi kontrastno sredstvo koje se kateterom ubrizgava u arteriju koja se tretira. Stent, mala, savitljiva cijev nalik mrežici umetnuta je u arteriju pod lokalnom anestezijom. Cijev se zatim proširi preko balona kako bi se proširio lumen arterije i poboljšao protok krvi. "Općenito, karotidna endarterektomija ima manje stope moždanog udara nakon zahvata nego stentiranje" (Majeed, 2022). Podskupine pacijenata koje imaju bolje rezultate s karotidnim stentiranjem su - prethodno zračenje vrata, visoka cervikalna karotidna bifurkacija ili 100% okluzija kontralateralne unutarnje karotidne arterije. Opće kontraindikacije za postupak angioplastike su male krvne žile, stražnja kalcifikacija, okluzija ili hematoma krvnih žila, nemogućnost podnošenja dvojne antitrombotične terapije ili alergija na komponente stenta. Karotidna angioplastika je relativno kontraindicirana u starijih osoba (stariji od 80 godina) zbog visokog rizika od moždanog udara. Postupak steniranja može dovesti do; moždanog udara i TIA-e, bradikardije, hipotenzije. Bradikardija, povezana s manipulacijom baroreceptora karotidnog sinusa smještenih u karotidnom bulbusu, može se pojaviti tijekom postupka neposredno nakon implantacije stenta i/ili balonske angioplastike. Hipotenzija se najčešće pojavljuje odmah nakon implantacije stenta i može trajati do nekoliko sati.

*Slika 7: Perkutana transluminalna angioplastika*



Izvor: <https://hrcak.srce.hr/98605> (Pristupljeno i preuzeto: 10.1.2023.)

### 3.4.3 Anestezija tijekom operacije karotidnih arterija

Bolesnici koji pristupaju kirurškom zahvatu često imaju prateće bolesti i visokog su rizika za razvoj srčanih i moždanih komplikacija. Zahvat karotidna endarterektomija može se učiniti u općoj i regionalnoj anesteziji. Najbitnije je tijekom cijelog operacijskog zahvata održavati hemodinamsku stabilnost, bez velikih promjena u krvnom tlaku ili frekvenciji pulsa. Bolesnik po samom završetku zahvata mora biti u mogućnosti sudjelovati tijekom neurološkog pregleda. U pravilu su bolesnici hemodinamski stabilniji u regionalnoj anesteziji te je manja potrošnja vazoaktivnih lijekova. Opća anestezija je ugodnija za pacijente i najčešće je izbor kod bolesnika koji su; anksiozni, klaustrofobični, nisu u stanju komunicirati s kirurškim timom te ne mogu ležati na ravnome zbog srčane ili plućne bolesti. Tijekom operativnog zahvata prati se neuromonitoring. Monitoring moždane aktivnosti tipično se vrši kontinuiranim EEG zapisom. Monitoringom moždane perfuzije vrši se mjerenje tlaka u bataljku unutarnje karotidne arterije. Regionalna anestezija može se opisati kao površni, intramedijalni i duboki cervikalni blok. Intramedijalni pristup cervikalnom bloku uključuje injekciju lokalnog anestetika između dva sloja vratnih fascija na visini četvrtog vratnog kralješka. Moguće komplikacije bloka; intravaskularna primjena anestetika, blokada n. phrenicus koja može izazvati osjećaj nedostatka zraka, promuklosti izazvana blokadom n. laryngeus recurrensa te Hornerov sindrom (klasični trijas simptoma; ptoza kapka, mioza zjenica, anhidroza ipsilateralne polovice lica). Prilikom samog buđenja pacijenta iz anestezije važno je spriječiti nakašljavanje ili napinjanje jer mogu uzrokovati krvarenje u području reza tj. stvaranje hematoma

### 3.4.4 Medikamentožno liječenje

Cilj medicinskog odnosno medikamentoznog liječenja je minimalizirati simptome odnosno smanjiti rizik od mogućeg moždanog udara kod simptomatskih i asimptomatskih bolesnika uz kontrolu istodobnih bolesti. Visok krvni tlak u direktnoj je korelaciji s učestalošću moždanog udara. Šećerna bolest povezana je sa zadebljanjem karotidnih arterija. „Preporuka je održavanje tlaka na razini od  $\leq 140/90$  mmHg u svih bolesnika, a u dijabetičara i kronične bolesti bubrega preporučuje se održavanje tlaka od  $\leq 130/80$  mmHg“ (Strenja-Linić, 2013).

Medikamentozno snižavanje vrijednosti lipida pokazalo se izrazito važno u liječenju bolesnika sa karotidnom stenozom. Bolesnici koji su na svakodnevnoj terapije atrovastatinom imaju značajno manji rizik od nastanka moždanog udara unutar 5 godina. Pušenje pridonosi povećanju perioperativnog rizika zbog nedovoljnog utjecaja na koronarnu i perifernu aterosklerotsku bolest. Preporuča se prestanak pušenja. Dvojna antiagregacijska terapija uvelike smanjuje rizik od moždanog udara.

### **3.5 Sestrinska skrb**

Pacijenti koji dolaze na operacijske zahvate, hitne ili elektivne, potpuno se predaju skupini stručnog medicinskog osoblja. Prijeoperacijski period je razdoblje u kojem pacijent donosi odluku za operacijski zahvat do premještanja pacijenta u operacijsku salu. Potrebno je da pacijent koji se odlučio na operacijski zahvat bude zaprimljen na odjel jedan ili dva dana prije samog zahvata uz svu potrebnu dokumentaciju (prethodni dogovor sa anesteziolog i kirurgom). Medicinska sestra/tehničar prikuplja potrebne informacije vezane uz komorbiditete te eventualne rizične čimbenike za aterosklerozu. Procjenjuje prisutnost neuroloških bolesti ili deficita koji bi mogli utjecati na postoperativni tijek pacijenta. Od pacijenta pribavlja popis lijekova koje trenutno koristi, eventualne alergije na lijekove ili preosjetljivost. Potrebno je pacijentu omogućiti kvalitetnu fizičku, psihičku, socijalnu i duhovnu pripremu za kirurški zahvat. Psihološkom pripremom pacijent se na najbolji mogući način pokušava pripremiti za kirurški zahvat. Razgovor medicinske sestre/tehničara i pacijenta ključan je u utvrđivanju psihičkog statusa pacijenta. Objašnjava se na jednostavan način što se može očekivati od zahvata, podučava ga se, pruža mu se podrška te se u cjelokupni proces edukacije uključuje i obitelj. Zajedno s pacijentom planira se zdravstvena njega te se izrađuje plan zdravstvene njege. Fizička priprema sastavni je dio prijeoperacijske pripreme. Pacijent se priprema na potrebne dijagnostičke pretrage, prehrana se prilagođava potrebama pacijenta, na adekvatan način priprema se probavan trakt te se pacijent podučava o tehnikama sprječavanja komplikacija nakon operacijskog zahvata. Pacijent mora proći rutinske pretrage koje su nužne za sam postupak anestezije te kirurški zahvat. Pretrage su specifične te ovise o vrsti anestezije i kirurškog zahvata. Kod pacijenata koji nemaju prisutne rizične čimbenike za planirani kirurški zahvat najčešće ambulantno mogu obaviti ordinirane pretrage te se tako zaprimaju na odjel. Dan prije operacije procjenjuje se ponovno opće zdravstveno stanje

pacijenta (mjerjenje vitalnih funkcija), provjerava se sva potrebna dokumentacija te obavljene pretrage, provodi se osobna higijena pacijenta, priprema se probavni trak i operacijsko polje, primjenjuje se ordinirana terapija te se upozorava pacijent da nakon večere ne uzima hranu, a nakon ponoći ni tekućinu. Na sam dan operacijskog zahvata medicinska sestra/tehničar kontrolno će izmjeriti vitalne funkcije (Obavijestite kirurga i anesteziologa ako je sistolički krvni tlak veći od 180 mmHg ili dijastolički krvni tlak veći od 110 mmHg unutar dva (2) sata od početka operacije. Kirurg može razmisliti o odgodi zbog povećanog rizika od moždanog udara zbog ovih pritisaka ili staviti pacijenta na dodatne antihipertenzivne lijekove), provjeriti s pacijentom je li natašte, uputiti pacijenta ili uz pomoć pacijenta obaviti kupanje antiseptičkim sapunom te neizostavna njega usne šupljine. Potrebno je da pacijent samostalno ili uz pomoć osoblja skine sav nakit, zubnu protezu, obuće odgovarajuću odjeću za operacijsku salu te stavi elastične čarape. Pacijent se smješta u čisti i dezinficirani krevet. Uz premedikacijski list pacijentu se dalje premedikacija. Nakon što je pacijent dobio ordiniranu terapiju ne smije se više dizati s kreveta. Zajedno sa svom potrebnom dokumentacijom pacijent se spušta u operacijsku salu te se predaje osoblju operacijske sale. Intraoperacijski period započinje kada pacijent uđe u operacijsku salu te premještanjem na operacijski stol, Završava odlaskom pacijenta u sobu za buđenje. Glavu ulogu tijekom ovog perioda imaju; instrumentarke/i, anesteziolog, anesteziološki tehničar te kirurški tim. Kontinuirano se prate vitalni znakovi, neurološki status te pojava eventualnih komplikacija. Postoperativna zdravstvena njega započinje kada se pacijent zaprima u sobu za buđenje te traje sve do kad pacijent ne bude otpušten kući. Svi postupci i intervencije koje se obavljaju tijekom boravka u sobi za buđenje i na odjelu usmjereni su prema što bržem osamostaljenju pacijenta. Zdravstvena njega usmjerena je na praćenje vitalnih funkcija (prvih sat vremena svakih 15 minuta), uočavanje promjena u stanju svijesti, održavanje prohodnosti dišnih puteva, kontrola i smanjenje boli (redovita procjena učinkovitosti analgetske terapije), pravodobno prepoznavanje komplikacija, kontrola drenaže i drenažnog sadržaja (količina, izgled drenažnog sadržaja, okolina drena), praćenje nazogastrične sonde ukoliko je postavljena( količina i izgled sadržaja) te evidencija količine diureze. Ukoliko je pacijent hemodinamski stabilan premješta se u pratnji medicinske sestre na kirurški odjel. Medicinsko osoblje nastavlja zdravstvenu njegu koja je započeta u sobi za buđenje. Nakon operacije, pacijenti su izloženi riziku od nekoliko stanja i zahtijevaju pažljivo praćenje. Budući da su karotidni

baroreceptori smješteni u blizini karotidnog sinusa (iznad karotidne bifurkacije i mjesta karotidne endarterektomije), u ranom postoperativnom razdoblju može doći do hipertenzije ili hipotenzije. Poznavanjem poslijeoperacijskih poteškoća i komplikacija medicinsko osoblje pravovremeno i na adekvatan način može pristupiti zbrinjavanju pacijenta. U poslijeoperacijske poteškoće možemo svrstati; mučninu i povraćanje, bol, žeđ, štucanje, poteškoće s nadutosti i zastojem te poteškoće s mokrenjem. Poslijeoperacijske komplikacije najčešće produžuje vrijeme hospitalizacije. U komplikacije ubrajamo; trombozu ili tromboflebitis, poslijeoperacijski šok, respiratorne komplikacije, poslijeoperacijski parotitis te dekubitus. U kirurškoj zdravstvenoj njezi izuzetno bitan postupak u procesu postoperativne zdravstvene njege je zbrinjavanje kirurške rane. Proces previjanja kirurške rane izvodi se aseptičkim tehnikama te upotrebom sterilnog materijala prema smjernicama. Medicinsko osoblje vodi sestrinsku dokumentaciju te se na taj način prati kvaliteta i ishod zdravstvene njege. Nakon što se pacijent u potpunosti oporavio i osamostalio otpušta se kući. Otpušta se kući 1 do 2 dana nakon operacije ukoliko je hemodinamski i neurološki stabilan. Kontrola se u pravilu obavlja unutar dva do tri tjedna kada se radi i kontrolni Color Doppler-om. Potaknite pacijenta da promijeni način života, uključujući redovitu tjelovježbu, zdravu prehranu, gubitak težine ako je indicirano i prestanak pušenja. Pacijenta također treba poticati da uzima svoje lijekove protiv hipertenzije, dijabetesa i visokog kolesterola. Tijekom prvih dva tjedna nakon operacije pacijentu se preporuča izbjegavanje težih fizičkih aktivnosti.



## 4. Prikaz istraživanja

### 4.1 Metode i materijali

U ovo kratko istraživanje uključeni su svi pacijenti Opće bolnice Pula koji u svojoj povijesti bolesti imaju MKB dijagnozu od I65-I65.9 te su podvrgnuti operacijskom zahvatu. Period koji je odabran u svrhu ovog istraživanja je od 01.01.2002.-24.11.2022. Svi potrebni podaci retrogradno su dobiveni iz Bolničkog informatičkog sustava uz odobrenje Etičkog povjerenstva OB Pula. Kako bi se na kvalitetan način podaci analizirali korišten je Microsoft Excel 2016, a podaci su nakraju prikazani tablično i grafički.

### 3.1 Cilj rada

Cilj ovog rada je prikazati u kojem postotku ljudi obolijevaju od okluzije i stenoze karotidnih arterija te jesu li više izloženi muškarci ili žene. U kojoj su starosnoj dobi osobe najviše podvrgnute operativnom zahvatu karotidne endarterektomije?

### 3.2 Rezultati

U OB Pula tijekom perioda od 01.01.2002. do 24.11.2022. na odjel je zaprimljeno 278 pacijenata sa dijagnozom MKB I65-I65.9.

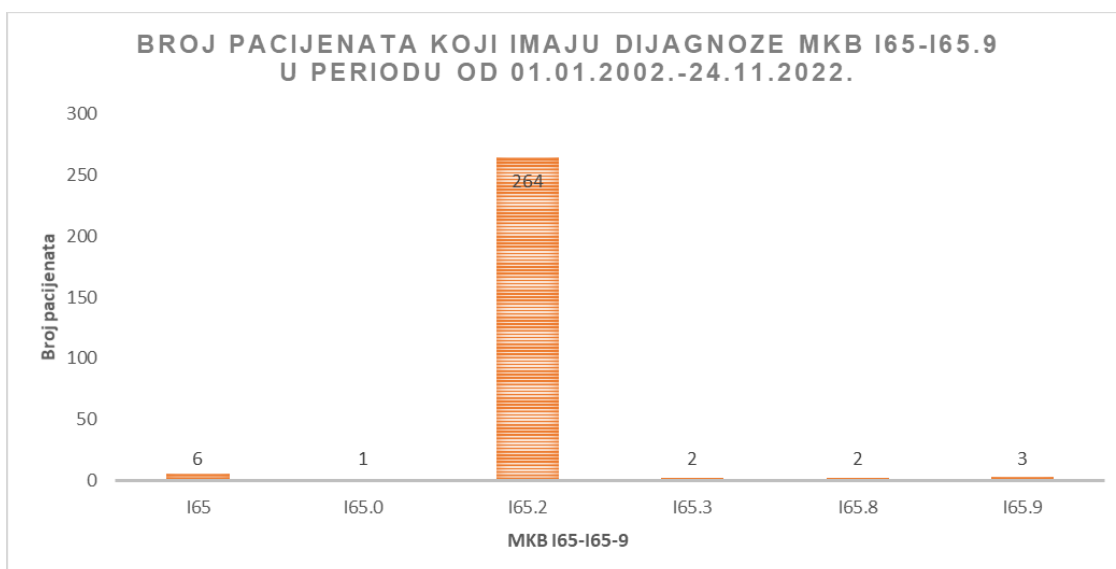
Tablica 4: Dijagnoze MKB I65-I65.9.

I65	- Okluzija i stenoza ekstracerebralnih arterija koje nisu uzrokovale cerebralni infarkt ( <i>Occlusio arteriae praecerebralis et stenosis arteriae praecerebralis sine infarctu cerebri</i> )
I65.0	- Okluzija i stenoza vertebralne arterije ( <i>Occlusio arteriae vertebralis et stenosis arteriae vertebralis</i> )
I65.1	- Okluzija i stenoza bazilarne arterije ( <i>Occlusio arteriae basalis et stenosis arteriae basalis</i> )

I65.2	- Okluzija i stenoza karotidne arterije ( <i>Occlusio arteriae carotidis et stenosis arteriae carotidis</i> )
I65.3	- Okluzija i stenoza više ekstrakerebralnih, kao i bilateralnih ekstrakerebralnih arterija ( <i>Occlusio arteriae praecerebralis et stenosis arteriae praecerebralis bilateralis (multiplex)</i> )
I65.8	- Okluzija i stenoza druge ekstrakerebralne arterije ( <i>Occlusio arteriae praecerebralis et stenosis arteriae praecerebralis alia</i> )
I65.9	- Okluzija i stenoza nespecificirane ekstrakerebralne arterije ( <i>Occlusio arteriae praecerebralis et stenosis arteriae praecerebralis, non specificata</i> )

(izrada autorice)

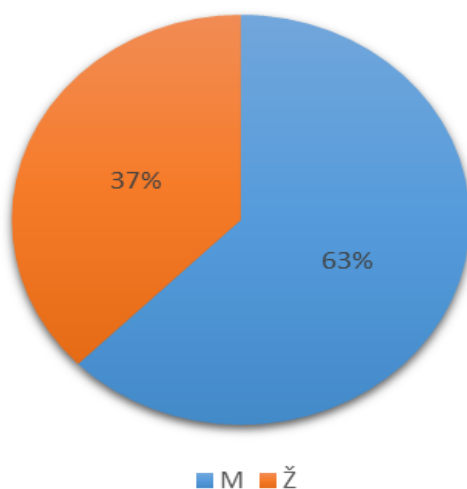
Slika 8: Broj pacijenata koji imaju dijagnoze MKB I65-I65.9 u periodu od 01.01.2002.-24.11.2022.



(izrada autorice)

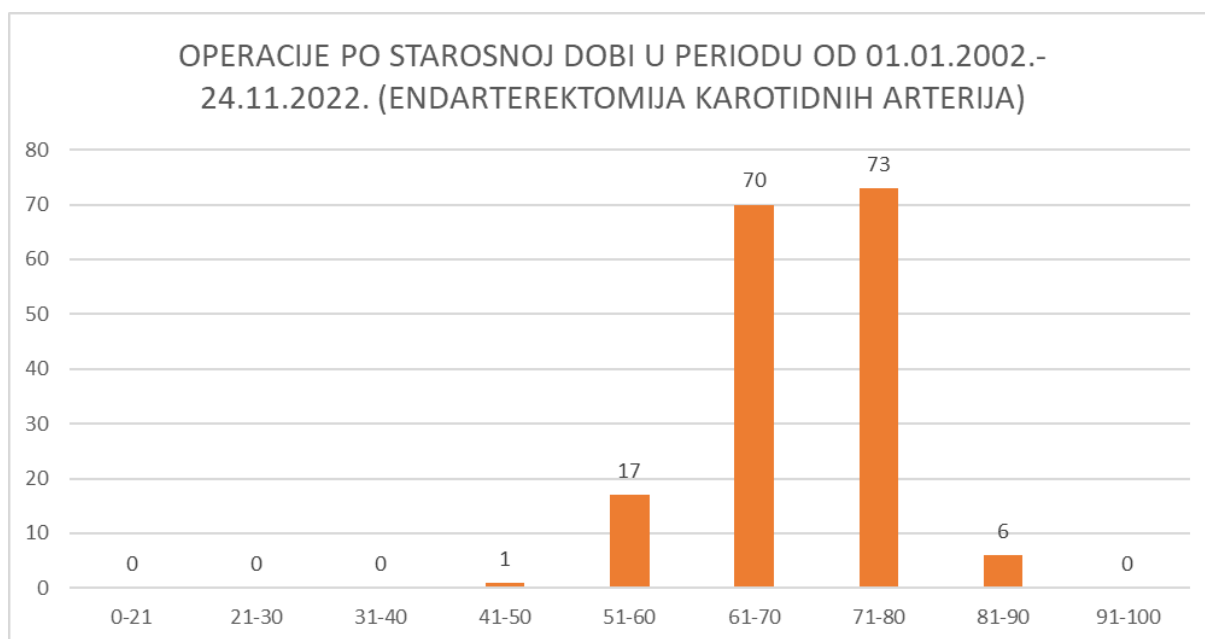
Slika 9: Postotak oboljelih kod muškaraca i žena

## Postotak oboljelih kod muškaraca i žena



(izrada autorice)

Slika 10: Operacije po starosnoj dobi u periodu od 01.01.2002.-24.11.2022.  
(endarterektomija karotidnih arterija)



(izrada autorice)

#### 4. Zaključak

Ateroskleroza je potencijalno ozbiljno stanje kod kojeg se arterije začepe plakovima ili ateromima. Ujedno je i veliki javnozdravstveni problem ukoliko se ne liječi jer izaziva mnogobrojne komplikacije. Ateroskleroza je sklona određenim arterijama uključujući i ekstrakranijalnu karotidnu arteriju. Komplikacija koja izravno može djelovati na život pacijenta je moždani udar kojeg možemo podijeliti na; ishemijski i hemoragijski. Mnogi ljudi nemaju vidljive simptome stenozе karotidne arterije, no kako stanje napreduje prvi znak bolesti karotidne arterije može biti prolazni ishemijski napad (TIA). Potrebno je pravovremeno prepoznati simptome i znakove bolesti kako bi se pristupilo fizikalnom pregledu i dijagnostičkim pretragama. Liječenje karotidne bolesti može se uključivati: medikamentoznu terapiju, karotidnu endarterektomiju te karotidnu angioplastiku i steniranje. Vrlo je bitno pacijente upoznati sa svim čimbenicima rizika za nastanak bolesti te zajedno sa njim i obitelji educirati o promjeni ponašanja te o kliničkom praćenju bolesti. U samom postupku edukacije pacijenta najvažniju ulogu ima medicinska sestra/ tehničar koja svojim znanjem i vještinama pomaže pacijentu i obitelji u planiranju intervencija za smanjenje rizika od moždanog udara. Ateroskleroza je 2019. godine svrstana među deset vodećih uzroka smrtnosti u Hrvatskoj. Zauzela je visoko osmo mjesto sa 1180 umrlih. U OB Pula tijekom perioda od 01.01.2002. do 24.11.2022. na odjel je zaprimljeno 278 pacijenata sa dijagnozom MKB I65-I65.9. Od sve ukupnog broja pacijenta 104 ih je bilo ženskog spola, a 174 muškog spola. Prema starosnoj dobi visoko mjesto zauzimaju osobu između 61-70 godina te osobe između 71-80 godina. Iz dobivenih podataka možemo vidjeti da je to visoka životna dob te da su komplikacije i rizici ukoliko se bolest karotidnih arterija ne liječi ozbiljni. Potrebno je educirati pacijente o njezine operativne rane, o režimu uzimanja lijekova, smanjenju tjelesne težine, održavanju zdrave prehrane te kontroli čimbenika rizika ateroskleroze.

## Literatura

Aleksić Shihabi, A. (2022). 'Aterosklerotska karotidna bolest', *Medicus*, 31(1 Moždani udar), str. 49-55. Dostupno na: <https://hrcak.srce.hr/275915> (Datum pristupa: 13.01.2023.)

Bajek, S. i sur. (2007) „*Sustavna anatomija čovjeka*“. Digital point tiskara, Rijeka.

Brinar, V. i sur. (2009) „*Neurologija za medicinare*“. Medicinska naklada, Zagreb.

Buljan, K. (2016). 'Ultrazvuk karotidnih arterija u procjeni supkliničke arterioskleroze kod ispitanika sa čimbenicima rizika', Disertacija, Sveučilište Josipa Jurja Strossmayera u Osijeku, Medicinski fakultet Osijek. Dostupno na: <https://urn.nsk.hr/urn:nbn:hr:152:932762> (Datum pristupa: 13.01.2023.)

DaCosta M, Tadi P, Surowiec SM. „*Carotid Endarterectomy*“. 2022 Jul 25. In: StatPearls [Internet]. Treasure Island (FL): StatPearls Publishing; 2022 Jan–. PMID: 29261917. Dostupno na: <https://pubmed.ncbi.nlm.nih.gov/29261917/> (Datum pristupa: 13.01.2023.)

Gotovac, N. (2014). 'Povezanost aterosklerotskih ovapnjenja arterija vrata i glave sa suženjem unutarnje karotidne arterije u bolesnika sa znacima cerebrovaskularne bolesti', Disertacija, Sveučilište Josipa Jurja Strossmayera u Osijeku, Medicinski fakultet Osijek. Dostupno na: <https://urn.nsk.hr/urn:nbn:hr:152:875652> (Datum pristupa: 13.01.2023.)

Ivkošić, A., et al. (2014). 'Rijetke bolesti ekstrakranijskih karotidnih arterija', *Acta medica Croatica*, 68(3), str. 307-310. Dostupno na: <https://hrcak.srce.hr/136992> (Datum pristupa: 13.01.2023.)

Majeed, H. (2022). „*Percutaneous Transluminal Angioplasty and Balloon Catheters*“. Dostupno na: <https://www.ncbi.nlm.nih.gov/books/NBK565853/> (Datum pristupa: 13.01.2023.)

Meter, M. (2015). 'Dijagnostika stenotičko-obliterativnih promjena karotidnih arterija', Diplomski rad, Sveučilište u Zagrebu, Medicinski fakultet. Dostupno na: <https://urn.nsk.hr/urn:nbn:hr:105:319281> (Datum pristupa: 13.01.2023.)

Roesch ZK, Tadi P. „*Anatomy, Head and Neck, Neck*“. [Updated 2022 Jul 25]. In: StatPearls [Internet]. Treasure Island (FL) Dostupno na: <https://www.ncbi.nlm.nih.gov/books/NBK542313> (Datum pristupa: 13.01.2023.)

Rožić, A. M. (2018). 'Uspješnost kirurškog liječenja koronarne bolesti i značajnog suženja unutarnje karotidne arterije na zavodu za kardiokirurgiju Kbc-a Split u razdoblju od 2014. - 2016.', Diplomski rad, Sveučilište u Splitu, Medicinski fakultet. Dostupno na: <https://urn.nsk.hr/urn:nbn:hr:171:619830> (Datum pristupa: 13.01.2023.)

Podobnik-Šarkanji, S. (2002). „Klasifikacija i klinička slika moždanog udara“. Acta clinica Croatica.

Šabanović, D. (2015). 'Prediktivni faktori restenoza po endarterektomiji karotidnih arterija', Diplomski rad, Sveučilište u Rijeci, Medicinski fakultet. Dostupno na: <https://urn.nsk.hr/urn:nbn:hr:184:539763> (Datum pristupa: 13.01.2023.)

Šoša, T., Sutlić, Ž., Stanec, Z., Tonković, I. i sur. (2007.) Kirurgija: Opća angiologija. Zagreb. Sveučilište u Zagrebu

Vrdoljak, D. V. i sur. (2017). „Kirurgija“ Zagreb : Zdravstveno veleučilište

Strenja-Linić, I., et al. (2013). 'Klinička slika, dijagnostika i smjernice u liječenju bolesnika sa stenozom karotidne arterije', *Medicina Fluminensis*, 49(1), str. 17-30. Dostupno na: <https://hrcak.srce.hr/98605> (Datum pristupa: 13.01.2023.)

Kuriakose D, Xiao Z. „Pathophysiology and Treatment of Stroke“. Dostupno na: <https://pubmed.ncbi.nlm.nih.gov/33076218/> (Datum pristupa: 13.01.2023.)

## Popis slika

Slika 1: Anatomija glave i vrata.....	6
Slika 2: Anatomija karotidnih arterija .....	6
Slika 3: Shematski prikaz razvoja ateroskleroze.....	9
Slika 4: Willisov arterijski prsten (krug) .....	12
Slika 5: Duplex ultrasonografija .....	15
Slika 6: Prikaz kirurške tehnike tijekom operacije karotidnih arterija.....	20
Slika 7: Perkutana transluminalna angioplastika .....	21
Slika 8: Broj pacijenata koji imaju dijagnoze MKB I65-I65.9 u periodu od 01.01.2002.-24.11.2022.....	27
Slika 9: Postotak oboljelih kod muškaraca i žena .....	27
Slika 10: Operacije po starosnoj dobi u periodu od 01.01.2002.-24.11.2022. (endarterektomija karotidnih arterija) .....	28

## Popis tablica

Tablica 1: Anatomija karotidne arterije .....	4
Tablica 2: American Heart Association (AHA) klasifikacija aterosklerotskih plakova: .	9
Tablica 3: Preporuke za kirurško liječenje karotidne stenozе .....	19
Tablica 4: Dijagnoze MKB I65-I65.9. ....	26

## **Sažetak**

Kroz ovaj završni rad svrha je prikazati aterosklerotsku bolest karotidnih arterija. Na samom početku ukratko je opisana anatomija glave i vrata, krvnih žila te karotidnih arterija. Nadalje se spominje fiziologija i patologija ateroskleroze i moždanog udara. Prikazana je klinička slika, epidemiologija, načini dijagnosticiranja i liječenja ateroskleroze karotidnih arterija. U radu se obrađeni podaci u svrhu retrospektivnog istraživanja na temu aterosklerotska bolest karotidnih arterija. Podaci su uzeti iz bolničkog informatičkog sustava u periodu od 01.01.2002. do 24.11.2022. Na samom kraju završnog rada spominje se uloga medicinske sestre u zbrinjavanju pacijenata prije, tijekom i nakon operativnog zahvata karotidnih arterija.

**KLJUČNE RIJEČI:** karotidne arterije, ateroskleroza, kirurško liječenje, medicinska sestra

## **Summary**

The objective of this final paper is to present atherosclerotic disease of the carotid arteries. The beginning of the paper is consisted of the brief description of the head and neck anatomy, blood vessels anatomy and anatomy of the carotid arteries. The physiology and pathology of atherosclerosis and stroke are also described, along with the clinical picture, epidemiology, methods of diagnosis and treatment of atherosclerosis of the carotid arteries. For the purpose of conducting retrospective research on the topic of atherosclerotic disease of the carotid arteries, data were taken from the hospitals BIS system in the period from January 1, 2002. until 24.11.2022. The results of the reasearch are presented. Lastly, the role of the nurse in patient care before, during and after carotid artery procedure is pictured.

**KEY WORDS:** carotid arteries, atherosclerosis, surgical treatment, nurse