

# Prijelomi proksimalnog dijela bedrene kosti

---

**Keserović, Teana**

**Undergraduate thesis / Završni rad**

**2023**

*Degree Grantor / Ustanova koja je dodijelila akademski / stručni stupanj:* **University of Pula / Sveučilište Jurja Dobrile u Puli**

*Permanent link / Trajna poveznica:* <https://um.nsk.hr/um:nbn:hr:137:096937>

*Rights / Prava:* [In copyright](#)/[Zaštićeno autorskim pravom.](#)

*Download date / Datum preuzimanja:* **2024-09-10**



*Repository / Repozitorij:*

[Digital Repository Juraj Dobrila University of Pula](#)



Sveučilište Josipa Jurja Dobrile u Puli

Preddiplomski studij sestrinstva

**TEANA KESEROVIĆ**

**PRIJELOMI PROKSIMALNOG DIJELA BEDRENE KOSTI**

Završni rad

Pula, 2023.

Sveučilište Josipa Jurja Dobrile u Puli

Preddiplomski studij sestrinstva

**TEANA KESEROVIĆ**

**PRIJELOMI PROKSIMALNOG DIJELA BEDRENE KOSTI**

Završni rad

**JMBAG:** 0303085474 (105-S), redoviti student

**Studijski smjer:** Sestrinstvo

**Predmet:** Kirurgija, traumatologija i ortopedija

**Znanstveno područje:** Biomedicina i zdravstvo

**Znanstveno polje:** Kliničke biomedicinske znanosti

**Znanstvena grana:** Sestrinstvo

**Mentor:** mr.sc. Andrej Angelini, dr. med.

Pula, 2023.



## IZJAVA O AKADEMSKOJ ČESTITOSTI

Ja, dolje potpisana, Teana Keserović, kandidatkinja za prvostupnicu Sestrinstva ovime izjavljujem da je ovaj Završni rad rezultat isključivo mojeg vlastitog rada, da se temelji na mojim istraživanjima te da se oslanja na objavljenu literaturu kao što to pokazuju korištene bilješke i bibliografija. Izjavljujem da niti jedan dio Završnog rada nije napisan na nedozvoljen način, odnosno da je prepisan iz kojeg recitiranog rada, te da ikoji dio rada krši bilo čija autorska prava. Izjavljujem, također, da nijedan dio rada nije iskorišten za drugi rad pri bilo kojoj drugoj visokoškolskoj, znanstvenoj ili radnoj ustanovi.

Studentica

---

U Puli, 27.09.2023.



## IZJAVA O KORIŠTENJU AUTORSKOG DJELA

Ja, Teana Keserović, dajem odobrenje Sveučilištu Jurja Dobrile u Puli, kao nositelju prava iskorištavanja, da moj završni rad pod nazivom „PRIJELOMI PROKSIMALNOG DIJELA BEDRENE KOSTI“ koristi na način da gore navedeno autorsko djelo, kao cjeloviti tekst trajno objavi u javnu internetsku bazu završnih radova Nacionalne i sveučilišne knjižnice (stavljanje na raspolaganje), sve u skladu sa Zakonom o autorskom pravu i drugim srodnim pravima i dobrom akademskom praksom, a radi promicanja otvorenoga, slobodnoga pristupa znanstvenim informacijama.

Za korištenje autorskog djela na gore navedeni način ne potražujem naknadu.

U Puli, 27.09.2023.

Potpis

---

## SADRŽAJ

1. UVOD .....	1
2. PRIJELOMI PROKSIMALNOG DIJELA BEDRENE KOSTI.....	2
2.1. Anatomija i fiziologija bedrene kosti.....	2
2.2. Etiologija i epidemiologija .....	4
2.3. Patofiziologija .....	6
2.4. Klasifikacija prijeloma proksimalnog dijela bedrene kosti .....	6
2.5. Klinička slika .....	8
2.6. Dijagnostički postupci .....	9
2.7. Liječenje .....	10
2.8. Komplikacije .....	13
2.9. Učestalost prijeloma proksimalnog dijela bedrene kosti na Odjelu traumatologije i ortopedije Opće bolnice Pula .....	14
3. ZDRAVSTVENA NJEGA BOLESNIKA S PRIJELOMOM PROKSIMALNOG DIJELA BEDRENE KOSTI .....	21
3.1. Prijeoperacijska priprema bolesnika .....	21
3.2. Poslijeoperacijsko zbrinjavanje bolesnika.....	24
3.2.1. Skrb za operacijsku ranu i sprječavanje infekcije .....	24
3.2.2. Procjena i liječenje boli .....	26
3.2.3. Mobilizacija bolesnika .....	27
3.3. Kvaliteta života bolesnika nakon prijeloma proksimalnog dijela bedrene kosti ..	28
4. ZAKLJUČAK.....	30
5. LITERATURA .....	31
SAŽETAK .....	35
SUMMARY .....	36

## 1. UVOD

Prijelomi proksimalnog dijela bedrene kosti čine veliki udio hospitalizacija među traumatskim slučajevima, a većina ovih bolesnika (> 90%) starija je od 50 godina. Učestalost ovih prijeloma je 2-3 puta veća u žena, nego u muškaraca. Klasificiraju se na temelju anatomske lokacije prijeloma u prijelom vrata femura, intertrohanterični prijelom i supetrohanterični prijelom. Svaki od ovih tipova prijeloma zahtijeva posebne metode liječenja i ima svoj niz komplikacija i kontroverzi u vezi s optimalnom metodom liječenja (1). Kod starijih ljudi prijelomi vrata bedrene kosti najčešće su traumatske ozljede koje mogu dovesti do teškog invaliditeta. Kako društvo stari, očekuje se da će godišnji broj postojano rasti na otprilike 6,3 do 8,2 milijuna slučajeva 2050. godine (2).

Liječenje prijeloma proksimalnog dijela bedrene kosti gotovo uvijek zahtijeva kiruršku intervenciju. Najčešći uzroci su osteoporoza, pothranjenost, oštećenje vida i razne neurološke bolesti. S druge strane, te iste ozljede kod mlađih bolesnika obično su posljedica visokoenergetske traume i ishod njihova liječenja može imati dugotrajan učinak na funkciju zgloba kuka, što dovodi do dugotrajne odsutnosti s posla i invaliditeta (3).

U završnom radu će biti prikazana zdravstvena skrb bolesnika nakon prijeloma proksimalnog dijela bedrene kosti kao i učestalost istih na Odjelu traumatologije i ortopedije Opće bolnice Pula u vremenskom razdoblju od 2013. do 2023. godine.

## 2. PRIJELOMI PROKSIMALNOG DIJELA BEDRENE KOSTI

Kao jedan od vodećih uzroka hospitalizacije starijih bolesnika, prijelomi proksimalnog dijela bedrene kosti (eng. *proximal femur fractures* - PFF) predstavljat će sve veći socioekonomski problem u bliskoj budućnosti. Posljedica je to demografskih promjena koje se izražavaju sve većim udjelom starijih osoba u društvu. Za starije bolesnike, prijelom proksimalnog dijela bedrene kosti često predstavlja događaj koji mijenja život, lišavajući bolesnike njihove već potencijalno narušene samoodrživosti. U roku od jedne godine nakon prijeloma kuka, samo 40-60 % starijih bolesnika povratu svoju razinu pokretljivosti prije prijeloma i sposobnost provođenja svakodnevnih životnih aktivnosti, stoga se perioperacijsko liječenje mora pažljivo provoditi kako bi se izbjegle komplikacije i smanjila stopa smrtnosti (4).

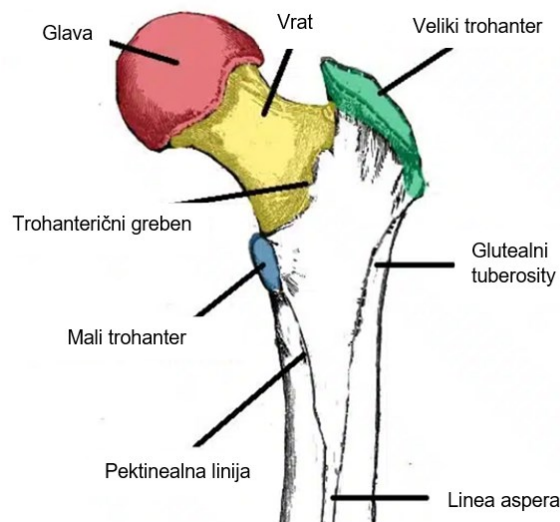
### 2.1. Anatomija i fiziologija bedrene kosti

Femur (bedrena kost) je najduža, najteža i najjača ljudska kost. Na proksimalnom kraju, vrat u obliku piramide pričvršćuje kuglastu glavu na vrhu i cilindričnu osovinu na bazi. Također postoje dva istaknuta koštana izbočenja, veliki i mali trohanter, koji se pričvršćuju na mišiće koji pokreću kuk i koljeno. Kut između vrata i trupa, također poznat kao kut nagiba, iznosi oko 128 stupnjeva kod prosječne odrasle osobe. Međutim, kut nagiba se smanjuje s godinama. Kuk je kuglasti zglob sastavljen od acetabuluma zdjelice koji obuhvaća glavu bedrene kosti. Glava je usmjerena u medijalnom, superiornom i blago anteriornom smjeru. Na distalnom femuru, tijelo se širi u obliku stošca na kockastu bazu medijalnog i lateralnog kondila. Medijalni i lateralni kondili spajaju femur s tibijom, tvoreći zglob koljena. I kuk i zglob koljena su sinovijalni zglobovi prekriveni hrskavicom kako bi se smanjilo trenje i optimizirao opseg pokreta. Koštane značajke služe kao orijentir za mjerenje osi duž bedrene kosti (5).

Proksimalni dio bedrene kosti spaja se s acetabulumom zdjelice i oblikuje zglob kuka. Sastoji se od glave i vrata te dva koštana nastavka – velikog i malog trohantera. Također postoje dva koštana grebena koja povezuju dva trohantera; intertrohanteričnu liniju sprijeda i trohanteričnu kristu straga. Glava se povezuje s acetabulumom zdjelice



i tvori zglob kuka. Ima glatku površinu, prekrivenu zglobnom hrskavicom (osim malog udubljenja (lat. *fovea*) gdje se veže *ligamentum teres*. Vrat povezuje glavu bedrene kosti s trupom. Cilindričan je, strši u gornjem i medijalnom smjeru. Postavljen je pod kutom od približno 135 stupnjeva u odnosu na osovinu. Ovaj kut projekcije omogućuje povećan raspon pokreta u zglobu kuka. Veliki trohanter je najbočnija opipljiva projekcija kosti koja potječe s prednje strane, lateralno od vrata. To je mjesto vezanja za mnoge mišiće u glutealnoj regiji, kao što su *gluteus medius*, *gluteus minimus* i *piriformis*. Avulzijski prijelom velikog trohantera može nastati kao posljedica snažne kontrakcije *gluteusa mediusa*. Intertrohanterična linija je greben kosti koji ide u inferomedijalnom smjeru na prednjoj površini bedrene kosti, proteže se između dva trohantera. Nakon što prođe mali trohanter na stražnjoj površini, poznata je kao pektinealna linija. To je mjesto vezanja za iliofemoralni ligament (najjači ligament zgloba kuka). Intertrohanterični greben je greben kosti koji povezuje dva trohantera. Nalazi se na stražnjoj površini bedrene kosti. Na gornjoj polovici nalazi se zaobljena kvrga koja se naziva kvadratna kvrga, gdje se pripaja *quadratus femoris* (slika 1) (6).



Slika 1. Prikaz anatomije proksimalnog dijela bedrene kosti

Izvor: <https://teachmeanatomy.info/lower-limb/bones/femur/>

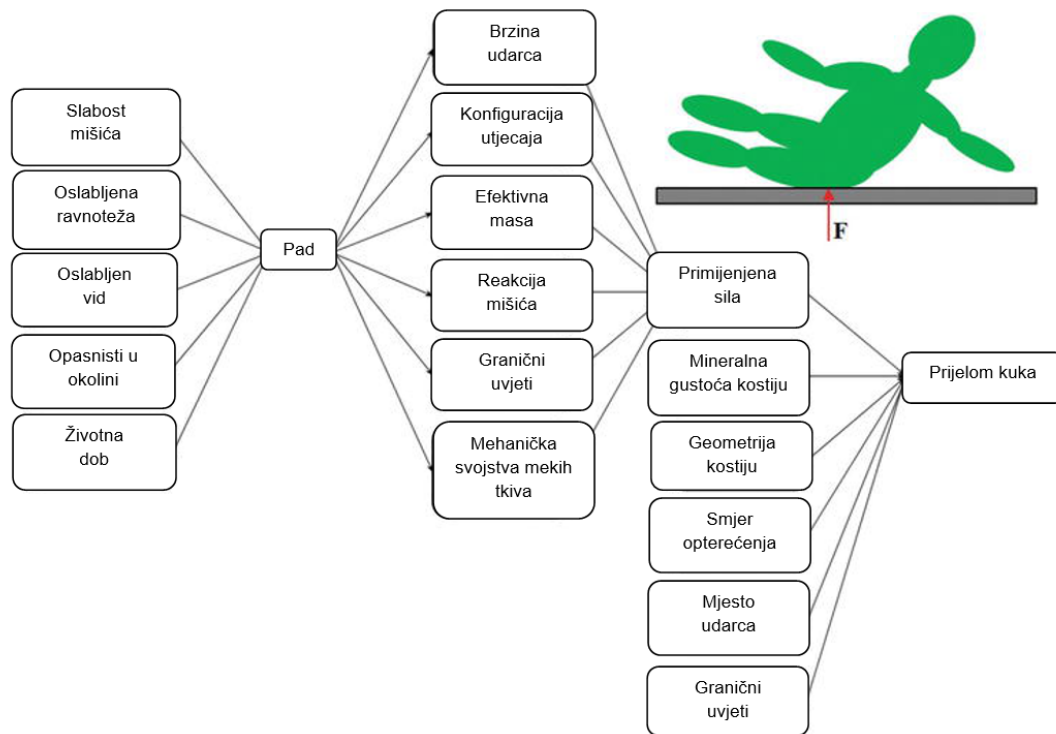
Kuk djeluje kao višeosni kuglasti zglob na kojem je gornji dio tijela uravnotežen tijekom stava i hoda. Ravnoteža i stabilnost koju pruža zglob kuka omogućuju kretanje dok podupiru sile koje se javljaju tijekom svakodnevnih aktivnosti. Usklađenost glave

bedrene kosti s acetabulumom omogućuje rotacijsko gibanje potrebno za provođenje svakodnevnih aktivnosti bez ikakvog vidljivog translacijskog gibanja koje bi destabiliziralo zglob i povećalo rizik od dislokacije. Inherentna stabilnost koju osigurava koštana anatomija zgloba u kombinaciji sa stabilizacijskim silama fibrozne kapsule i neuromuskularne anatomije definira apsolutne granice kretanja zgloba kuka prije pojave koštanog sudara. Zglob kuka ima mogućnost fleksije ( $120^\circ$ ), ekstenzije ( $10^\circ$ ), abdukcije ( $45^\circ$ ), adukcije ( $25^\circ$ ), unutarnje rotacije ( $15^\circ$ ) i vanjske rotacije ( $35^\circ$ ). Neometan hod postiže se nizom koncentričnih i ekscentričnih mišićnih kontrakcija, voljnih i nevoljnih. Složena neuromuskularna petlja koja prima proprioceptivnu povratnu informaciju iz položaja tijela i intrinzičnih mišićnih svojstava, kao što su vlakna mišićnog vretena i duljina sarkomera, održava pravilan položaj glave bedrene kosti unutar acetabuluma. Razumijevanje sinkronizacije mišićnih kontrakcija koje olakšavaju uravnotežen hod ključno je kada se procjenjuje patologija zglobne površine kuka (7).

## 2.2. Etiologija i epidemiologija

Osteoporoza je najčešći uzročni čimbenik prijeloma proksimalnog dijela bedrene kosti, međutim postoje i ostali čimbenici. U literaturi je poznato da femuroacetabularni impingement (eng. *femoroacetabular impingement* - FAI) predisponira bolesnike za osteoartritis. Čimbenici rizika za padove u starijoj populaciji su brojni, ali oni s jakom neovisnom povezanosti su prethodna anamneza padova, abnormalnosti hoda, korištenje pomagala za hodanje, vrtoglavica, Parkinsonova bolest i antiepileptički lijekovi. Mnogi bolesnici imaju više čimbenika rizika, a to je, zajedno sa smanjenom kvalitetom kostiju povezanom s godinama, temeljni uzrok većine prijeloma kuka (slika 2) (8). Prijelomi kuka koji se javljaju kod mlađih odraslih osoba često su posljedica visokoenergetske traume. Ti su bolesnici vjerojatno zadobili višestruke ozljede i treba ih procijeniti i prikladno zbrinuti u skladu s lokalnim smjernicama za traumu. Otprilike 5 % prijeloma kuka nema anamnezu traume i u tim slučajevima treba posumnjati na alternativni uzrok. Patološki prijelom definiran je kao prijelom uzrokovan bolešću i nije povezan s traumom. Dva najčešća uzroka u vezi s prijelomima kuka su zloćudna bolest i uporaba bisfosfonata. Vjerojatno bi se mnogo

više prijeloma kuka moglo opisati kao patološki zbog podležeće osteoporoze, ali ova se skupina rijetko označava na ovaj način (9).



Slika 2. Etiologija prijeloma kuka

Izvor: <https://www.intechopen.com/chapters/64065>

Godine 1990. godišnja učestalost prijeloma kuka na globalnoj razini iznosila je 1,3 milijuna, a predviđa se da će porasti na 7 do 21 milijun do 2050. godine. Samo u Sjedinjenim Američkim Državama se smatra da je godišnja incidencija na 100 000 između 197 do 201 za muškarce i 511 do 553 za žene. Učestalost raste s dobi, a prosječna dob bolesnika s prijelomom kuka je 80 godina (10). Učestalost prijeloma vrata bedrene kosti približno je jednaka učestalosti pertrohanteričnih prijeloma, a u kombinaciji čine preko 90 % svih prijeloma proksimalnog dijela bedrene kosti. Preostalih 5-10 % čine suptrohanterični prijelomi. U mlađih odraslih osoba ove vrste prijeloma prilično su rijetke sa samo 2 % u bolesnika mlađih od 50 godina, koji uglavnom nastaju iz traumatske etiologije. U dobi iznad 50 godina dolazi do 2 do 3 puta veće učestalosti, prvenstveno u ženskog spola. Kada se traže sezonske varijacije, prijavljena je veća učestalost u zimskim mjesecima, iako nije opisana distribucija među vrstama prijeloma proksimalne bedrene kosti (11).

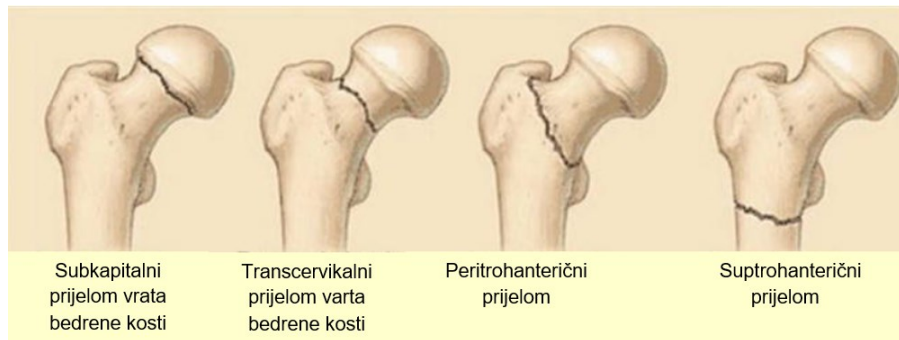
### **2.3. Patofiziologija**

Osteoporoza je najznačajniji čimbenik rizika za prijelom proksimalnog dijela bedrene kosti i predstavlja generalizirani skeletni poremećaj karakteriziran niskom koštanom masom i mikroarhitektonskim oštećenjem kosti što dovodi do krhkosti i rizika od prijeloma. Kriteriji Svjetske zdravstvene organizacije (SZO) za osteoporozu su ispunjeni kada mineralna gustoća kostiju (eng. *bone mineral density* - BMD) padne 2,5 standardne devijacije ispod prosjeka utvrđenog u mladim odraslim ženama. Smanjen BMD može biti uzrokovan nizom čimbenika kao što su endokrini poremećaji, nedostaci u prehrani ili nuspojave farmakoloških intervencija. Jedna od posljedica osteoporoze je prijelom kuka koji se također može pripisati izvanskeletnim čimbenicima kao što su slabost, slabljenje vida i sklonost padu (12).

Patofiziološki mehanizmi u podlozi ovog poremećaja uključuju neadekvatan odgovor formacije tijekom procesa remodeliranja formiranja kosti, što je važan čimbenik u patogenezi osteoporoze. Ova neadekvatnost je posljedica aktivacije velikog broja osteoklasta kao odgovora na inicijaciju hematopoetskih prekursorskih stanica uz neuspjeh normalne interakcije s osteoblastičnom lozom. To će dovesti do pretjerane resorpcije kosti koja može rezultirati potpunim gubitkom trabekularne strukture i gubitkom predloška za stvaranje nove kosti. Vrijeme potrebno za osteoblastnu zamjenu dulje je od faze resorpcije pregradnje kosti osteoklastima. Stoga će svako povećanje pregradnje kostiju dovesti do oštećenja arhitekture i gubitka koštane mase. Osteoporotični prijelomi mogu biti prva manifestacija bolesti, zbog čega se naziva tiha bolest (13).

### **2.4. Klasifikacija prijeloma proksimalnog dijela bedrene kosti**

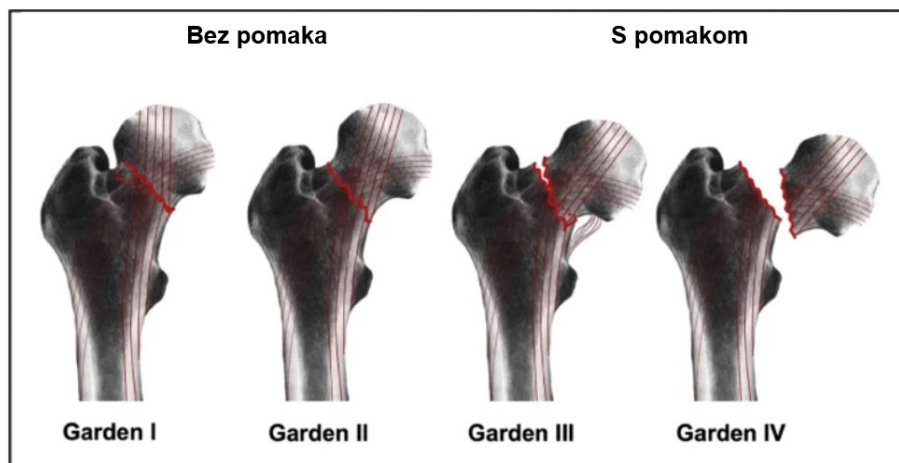
Općenito, postoje tri tipa prijeloma kuka, ovisno o tome koja je regija proksimalnog dijela bedrene kosti zahvaćena, a to su prijelomi vrata bedrene kosti, peritrohanterični prijelomi i supetrohanterični prijelomi (slika 3).



Slika 3. Prikaz klasifikacije prijeloma proksimalnog dijela bedrene kosti

Izvor: <https://www.intechopen.com/chapters/64065>

Prijelomi vrata bedrene kosti javljaju se u uskom dijelu proksimalne bedrene kosti koji se nalazi između glave bedrene kosti i intertrohanteričnog presjeka. Većina prijeloma vrata bedrene kosti događa se unutar čahure koja okružuje zglob kuka i stoga se nazivaju intrakapsularnim prijelomom. Opskrba krvlju glave bedrene kosti odvija se nizom arterija koje prolaze kroz područje vrata bedrene kosti, stoga prijelomi vrata bedrene kosti mogu poremetiti dotok krvi u glavu bedrene kosti, uzrokujući smrt koštanog tkiva glave bedrene kosti, što se naziva osteonekroza ili avaskularna nekroza (14). Ovisno o njihovom položaju, prijelomi vrata bedrene kosti identificiraju se kao subkapitalni, srednji cervikalni i bazicervikalni prijelomi. Osobito u starijih osoba, srednje-cervikalni prijelom bedrene kosti daleko je najčešći, s učestalošću od preko 86 %. Postoje tri uobičajene klasifikacije za prijelome vrata bedrene kosti: Garden, Pauwels i AO klasifikacija. Za klasifikaciju prijeloma vrata bedrene kosti najčešće se koristi Garden klasifikacija koju je prvi put objavio Robert Symon Garden, britanski ortopedski kirurg, 1961. godine. Prijelomi vrata bedrene kosti se prema pomaku prijeloma na temelju AP radiograma dijele na prijelome bez pomaka (Garden tip I i II) i prijelome s pomakom (Garden tip III i IV). Garden tip I opisuje nepotpuni ili impaktirani prijelom, Garden tip II potpuni prijelom bez pomaka, Garden tip III potpuni prijelom s djelomičnim pomakom, a Garden tip IV potpuni prijelom s punim pomakom (slika 4) (15).



Slika 4. Klasifikacija prijeloma vrata bedrene kosti

Izvor: <https://eurjmedres.biomedcentral.com/articles/10.1186/s40001-021-00556-0>

Peritrohanterični prijelomi nastaju niže od prijeloma vrata bedrene kosti, u području između velikog i malog trohantera. Trohanteri su koštane izbočine na koje su pričvršćeni glavni mišići kuka. Peritrohanterični prijelomi kuka nastaju izvan zglobne čahure i stoga se u literaturi nazivaju i ekstrakapsularni prijelomi. Ti su prijelomi komplicirani povlačenjem mišića kuka na pripoje koštanih mišića, koji mogu djelovati konkurentskim silama na slomljene segmente kosti i povući ih iz poravnanja, stoga se cijeljenje prijeloma u neusklađenom položaju smatra komplikacijom peritrohanteričnih prijeloma. Dalje se mogu grupirati u stabilne i nestabilne prijelome, ovisno o mjestu, broju i veličini slomljenih koštanih segmenata (14).

Suptrohanterični prijelomi nastaju u zoni oko 5 cm ispod malog trohantera proksimalnog femura. Prokrvljenost kosti suptrohanterične regije nije tako dobra kao prokrvljenost kosti intertrohanterne regije, pa suptrohanterični prijelom sporije zacjeljuje. Slično peritrohanteričnim prijelomima, suptrohanterični prijelomi vjerojatno će uzrokovati neusklađenost femura (16).

## 2.5. Klinička slika

Iako je klasična prezentacija prijeloma kuka stariji bolesnik koji trpi jake bolove, mladi, zdravi sportaši obično imaju istu prezentaciju. Zahvaćena noga je rotirana

prema van i može biti skraćena. Do skraćivanja ekstremiteta dolazi jer djelovanje mišića koji djeluju na zglob kuka ovisi o kontinuitetu bedrene kosti, a kada se taj kontinuitet poremeti, rezultat je kraća noga. Vrlo je važna procjena perifernih pulseva i provjera dopplerskih tlakova kako bi se osigurala vaskularna prohodnost. Stresni prijelom se može manifestirati suptilnije, gdje se bol javlja u prednjem dijelu prepone ili bedra. Ova bol se pojačava s aktivnošću i može trajati satima nakon toga. Bol može napredovati do točke postojanosti, čak i bez aktivnosti. Ova bol se općenito izražava u preponama; međutim, može se odnositi i na koljeno. Često je prisutan antalgican hod. Znakovi i simptomi obično uključuju difuznu ili lokaliziranu bolnu bol u prednjem dijelu prepona ili bedara tijekom aktivnosti s utezima koja se ublažava odmaranjem. Česta je i noćna bol (17).

Pojačana bol na krajnjim mjestima rotacije kuka, abdukcijski trzaj i nemogućnost stajanja na zahvaćenoj nozi mogu ukazivati na stresni prijelom vrata bedrene kosti. Propuštanje ove dijagnoze moglo bi dovesti do potpuno pomaknutog prijeloma vrata bedrene kosti, nezarastanja kosti i eventualne deformacije (17).

## **2.6. Dijagnostički postupci**

Dijagnoza prijeloma kuka obično se temelji na kliničkoj sumnji. Stariji bolesnici s anamnezom manje traume i boli lokalizirane na zahvaćenom kuku ili ipsilateralnoj preponi, nesposobnošću nošenja težine i očitim fizičkim nalazima skraćenog i vanjskog zarotiranja donjeg ekstremiteta opravdavaju slikovne metode radi potvrde prijeloma kuka. Bolesnici s okultnim prijelomima kuka mogu se žaliti samo na nejasnu bol u stražnjici, koljenima, bedrima, preponama ili leđima. Oni možda nemaju očigledne fizičke deformacije, mogu podnijeti težinu nakon manje traume i imati normalne rendgenske snimke. Bolesnici s anamnezom jednostavnog pada, dobi iznad 70 godina i ženskog spola imaju povećani rizik od okultnog prijeloma, stoga je nužan visok indeks sumnje u ovim demografskim skupinama (18).

Većina prijeloma kuka dijagnosticira se običnom radiografijom, početnim modalitetom snimanja koji se koristi u dijagnostici prijeloma kuka, a koja ima osjetljivost u rasponu od 90 %-95 %. Standardni rendgenski pregled kuka uključuje anteroposteriorni (AP)

prikaz zdjelice i AP i bočni prikaz bočnog dijela zahvaćenog kuka. Obične rendgenske snimke bez dokaza prijeloma ne isključuju dijagnozu prijeloma kuka (19).

Magnetska rezonancija (MRI) postala je slikovna metoda izbora za dijagnosticiranje okultnih prijeloma kuka koji nisu otkriveni radiografijom. Pokazalo se da MRI ima 100 % osjetljivost i 100 % specifičnost u dijagnosticiranju okultnih prijeloma kuka. U usporedbi s radiografijom, skeniranjem kostiju i kompjutoriziranom tomografijom (CT), MRI je dosljedno bolji u identificiranju okultnih prijeloma kuka i zdjelice. Još jedna prednost MRI-a je njegova sposobnost identificiranja drugih uzroka boli u kuku koji uključuju ozljede mekog tkiva i nefemoralne prijelome zdjelice, čime se omogućuje odgovarajuće, troškovno učinkovito liječenje. Nedostaci MRI-a su (ne)dostupnost i cijena (20).

Druga slikovna metoda koja se koristi za procjenu sumnje na okultni prijelom kuka je CT. Vrlo malo studija pokazuje učinkovitost CT skeniranja u dijagnosticiranju okultnih prijeloma kuka. U izravnoj usporedbi, MRI je dokazano daleko superiorniji od CT skeniranja i način je izbora snimanja, osim ako nije kontraindiciran. Kompjutorizirana tomografija možda neće otkriti ozljede trabekularne kosti koje bi mogle biti prisutna kod prijeloma insuficijencije vrata bedrene kosti (19).

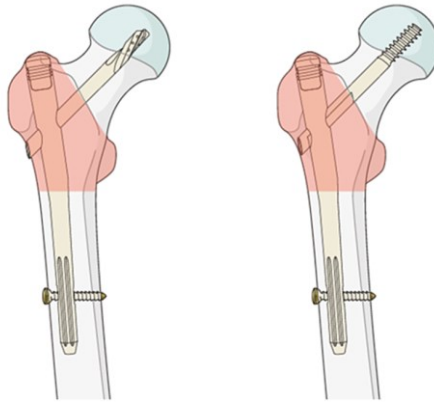
## **2.7. Liječenje**

Cilj liječenja prijeloma proksimalnog dijela bedrene kosti uvijek bi trebao biti povratak na prethodnu razinu aktivnosti i punu težinu. Optimalno vrijeme za kirurški zahvat kod prijeloma kuka ostaje kontroverzno. Stručnjaci tradicionalno zagovaraju da kirurški zahvat unutar 24 sata od prijema u bolnicu može smanjiti poslijeoperacijske komplikacije kao što su infekcija mokraćnog sustava, razvoj dekubitusa, duboka venska tromboza i smrt. Rano operacijsko liječenje povezano je s poboljšanom stopom povratka samostalnom životu, kraćim vremenom hospitalizacije i većom stopom jednogodišnjeg preživljavanja. Mnogi bolesnici s prijelomom kuka imaju komorbiditetne kronične bolesti kao što su zatajenje srca, koronarna ateroskleroza, kronična opstruktivna plućna bolest i dijabetes melitus koji uvelike povećavaju rizik od perioperacijskih komplikacija. Neki podaci upućuju na to da je odgođena operacija kod



klinički kompliciranih bolesnika prihvatljiva kako bi se optimizirala njihova aktivna medicinska stanja (21).

Kod peritrohanteričnih i supetrohanteričnih prijeloma, liječenje izbora je intramedularno učvršćivanje jer smanjuje oštećenje mekog tkiva i omogućuje rano nošenje težine. Za peritrohanterične prijelome, izbor implantata ovisi o stabilnosti uzorka prijeloma definiranog lateralnom kortikalnom stijenkom (slika 5) (22).



Slika 5. Prikaz ugrađenog vijka nakon prijeloma kuka

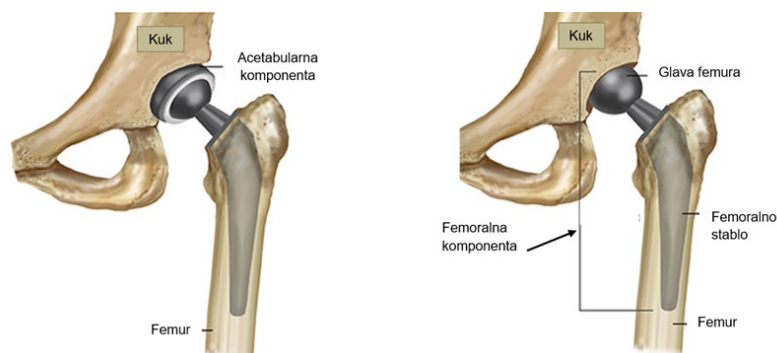
Izvor: <https://surgeryreference.aofoundation.org/orthopedic-trauma/adult-trauma/proximal-femur/trochanteric-fracture-intertrochanteric/nailing-short-nail>

Ekstramedularni uređaji poput kliznog vijka za kuk mogu se odabrati ako je lateralna kortikalna stijenka intaktna, zbog čega je temeljita procjena uzorka prijeloma neophodna kada se razmatra ekstramedularni uređaj. U usporedbi s ekstramedularnim uređajima kao što je klizni vijak za kuk, intramedularni uređaj nalazi se bliže vektoru linije sile, izjednačavajući kraći krak poluge u usporedbi s ekstramedularnim uređajima, čime intramedularni vijci imaju biomehaničku prednost (22).

Kod supetrohanteričnih prijeloma, intramedularni vijak (dugi vijak) smatra se zlatnim standardom, jer smanjuje vrijeme operacije, neuspjeh fiksacije i duljinu boravka u bolnici u usporedbi s ekstramedularnim uređajima. Kako bi se smanjio rizik od izrezivanja u vijcima i oštricama kod osteoporotične kosti, cementna augmentacija može se koristiti u osteosintezi, iako može dovesti do opasnosti od toplinskog oštećenja, osteonekroze i istjecanja cementa u područje prijeloma (23).

Prijelomi vrata bedrene kosti mogu se liječiti osteosintezom, totalnom artroplastikom kuka ili hemiartroplastikom. U bolesnika s više od jednog komorbiditeta starijih od 70 godina postoji 83 % rizik od sekundarnih dislokacija prijeloma kada se liječe konzervativno, što operacijski zahvat čini terapijom izbora za starije bolesnike. Prilikom odabira implantata potrebno je imati na umu dva glavna aspekta: manje je vjerojatno da će stariji bolesnici slijediti ograničenja u nošenju, dok, s druge strane, treba pažljivo razmotriti indikaciju za osteosintezu. Zbog biomehaničkih aspekata, prema Pauwellovoj klasifikaciji, svaki prijelom vrata bedrene kosti klasificiran kao tip I ili II je indikacija za unutarnju fiksaciju. Zbog prokrvljenosti glave bedrene kosti, prijelomi vrata bedrene kosti klasificirani kao Garden tip III i IV u većini slučajeva nisu prikladni za osteosintezu. Prijelomi vrata femura s iščašenjem povezani su s visokom učestalošću prekida opskrbe krvlju glave bedrene kosti i stoga su predisponirani za neuspjeh fiksacije. Postojeća osteoporoza i promjene u strukturi kostiju povezane sa starenjem mogu dovesti do povećanog rizika od nesrastanja u starijih bolesnika. Osteosinteza se stoga predlaže ili u biološki mladih bolesnika s prijelomima bez dislociranja ili kao opcija spašavanja, ako je bolesnik vezan za krevet, a operativna terapija je indicirana samo za ublažavanje boli (24).

Postoje dobri dokazi da kod artroplastike kuka cementirani implantati dovode do manje poslijeoperacijske boli, a time i do bolje pokretljivosti. Cementirano femoralno stablo dovodi do bolje fiksacije u osteoporotičnoj kosti. U aktivnih bolesnika totalna endoproteza kuka je implantat izbora zbog bolje funkcionalnosti i manje dugotrajne reoperacije u usporedbi s pacijalnom endoprotezom (slika 6). Međutim, totalna endoproteza kuka može biti povezana s višom stopom iščašenja (25).



Slika 6. Prikaz totalne i parcijalne endoproteze kuka

Izvor: <https://www.choosept.com/guide/physical-therapy-guide-total-hip-replacement-arthroplasty>

Čimbenici povezani s postupkom kao što su kirurški pristup, položaj komponenti, napetost mekog tkiva, iskustvo kirurga, ali i čimbenici povezani s implantatom imaju glavnu ulogu u riziku od dislokacije nakon totalne endoproteze kuka. Sarkopenija, gubitak propriocepcije i povećani rizik od padova opisuju se kao tipični čimbenici rizika u starijih osoba (25). Za bolesnike koji ne mogu slijediti mjere opreza za smanjenje rizika od dislokacije, parcijalna endoproteza bi mogla biti bolja opcija. Za one s povišenim profilom rizika i odgovarajućom kvalitetom kosti, trebalo bi razmotriti necementirano tijelo kako bi se smanjio rizik od sindroma implantacije koštanog cementa tijekom operacije (26).

## 2.8. Komplikacije

Iako su rezultati retrospektivne kohortne studije koju su proveli Lawrence i suradnici pokazala da većina bolesnika nema medicinskih problema nakon kirurškog zahvata prijeloma kuka, poslijeoperacijske komplikacije ovog zahvata još uvijek su relevantne i mogu utjecati na oko 20 % bolesnika s prijelomom kuka. Kognitivne i neurološke promjene, kardiopulmonalne bolesti (same ili kombinirane), venska tromboembolija, krvarenje iz gastrointestinalnog trakta, komplikacije mokraćnog sustava, perioperacijska anemija, elektrolitski i metabolički poremećaji te razvoj dekubitusa najvažnije su medicinske komplikacije nakon operacije kuka u smislu učestalosti, povećanja duljine boravka i perioperacijskog mortaliteta (27).

Glavni razlozi bolničkog mortaliteta uzrokovanog srčanim oboljenjima nakon prijeloma kuka su zatajenje srca i ishemija miokarda, koji se obično brzo povlače nakon prijeloma u bolesnika s prethodnom srčanom bolešću. Opća incidencija perioperacijske ishemije miokarda u starijih bolesnika kojima je učinjen operacijski zahvat za prijelom kuka je 35 % do 42 %. Duboka venska tromboza (eng. *deep venous thrombosis* - DVT) jedan je od glavnih uzroka perioperacijskog morbiditeta i mortaliteta. U nedostatku profilakse tromboembolije, prevalencija proksimalne DVT otkrivene venografijom raste na 27 % bolesnika. Incidencija fatalne plućne embolije oscilira između 1,4 % do 7,5 % bolesnika unutar 3 mjeseca od operacije prijeloma kuka. Profilaksa tromboembolije smanjuje stopu DVT-a za približno 60 %. Regionalna anestezija značajno smanjuje i ove komplikacije, vjerojatno zbog sposobnosti stvaranja periferne vazodilatacije i

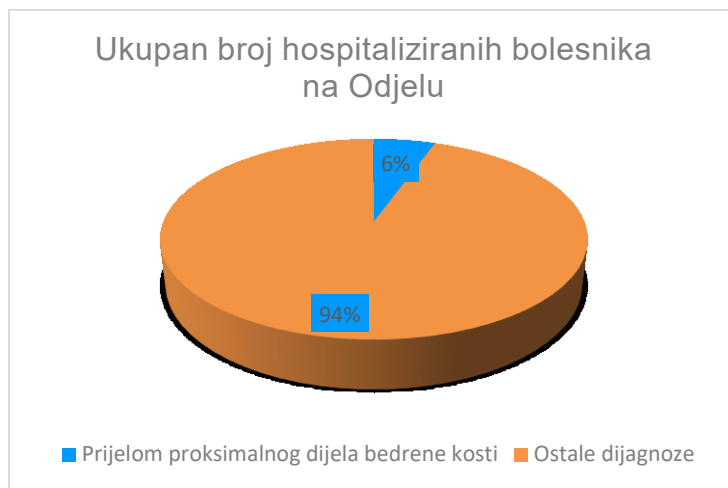održavanja venskog protoka krvi u donjim ekstremitetima, kao i promicanja lokalne inhibicije agregacije trombocita i stabilizacije endotelnih stanica (28).

Razvoj dekubitusa rezultat je neravnoteže između vanjskih mehaničkih sila koje djeluju na kožu i meko tkivo i intrinzične osjetljivosti tkiva na kolaps. Akutni prijelomi kuka su njihovi najčešći uzroci. Gotovo 35 % dekubitusa javlja se na kraju prvog tjedna hospitalizacije. Čimbenici rizika uključuju dob, pothranjenost, anamnezu pušenja i sistemske bolesti. Korištenje madraca od pjene ili izmjeničnog pritiska, posebnih kreveta i opreme za ublažavanje pritiska, adekvatna njega kože, njega usmjerena na prevenciju i dobra prehrana pomažu spriječiti razvoj dekubitusa (29).

## **2.9. Učestalost prijeloma proksimalnog dijela bedrene kosti na Odjelu traumatologije i ortopedije Opće bolnice Pula**

Na sljedećim stranicama su prikazani podaci o prijelomima proksimalnog dijela bedrene kosti kategoriziranim prema učestalosti, vrsti dijagnoze, spolu i vrsti liječenja u vremenskom razdoblju od 01. siječnja 2013 do 21. rujna 2023. godine. Podaci su prikupljeni iz Bolničkog informacijskog sustava nakon odobrenja Etičkog povjerenstva Opće bolnice Pula u skladu s Nürnberškim kodeksom i najnovijom revidiranom verzijom Helsinške deklaracije, čiji je cilj osigurati anonimnost podataka.

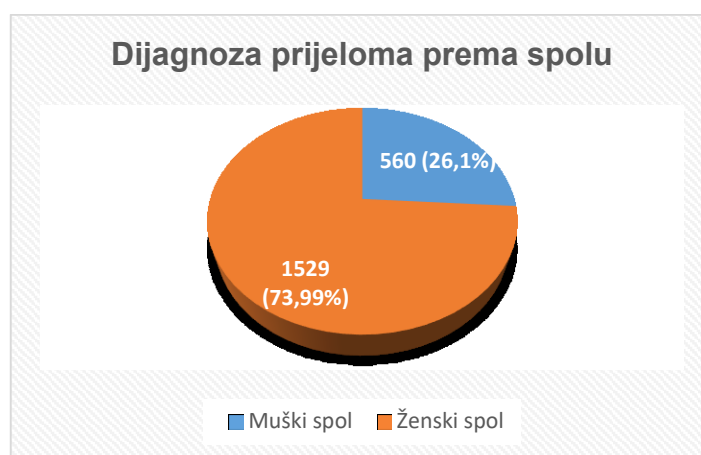
Grafikon 1 prikazuje odnos svih hospitaliziranih bolesnika i bolesnika kojima je dijagnosticiran prijelom proksimalnog dijela bedrene kosti u navedenom razdoblju.



Grafikon 1. Prikaz ukupnog broja hospitaliziranih bolesnika u desetogodišnjem razdoblju

Izvor: djelo autora

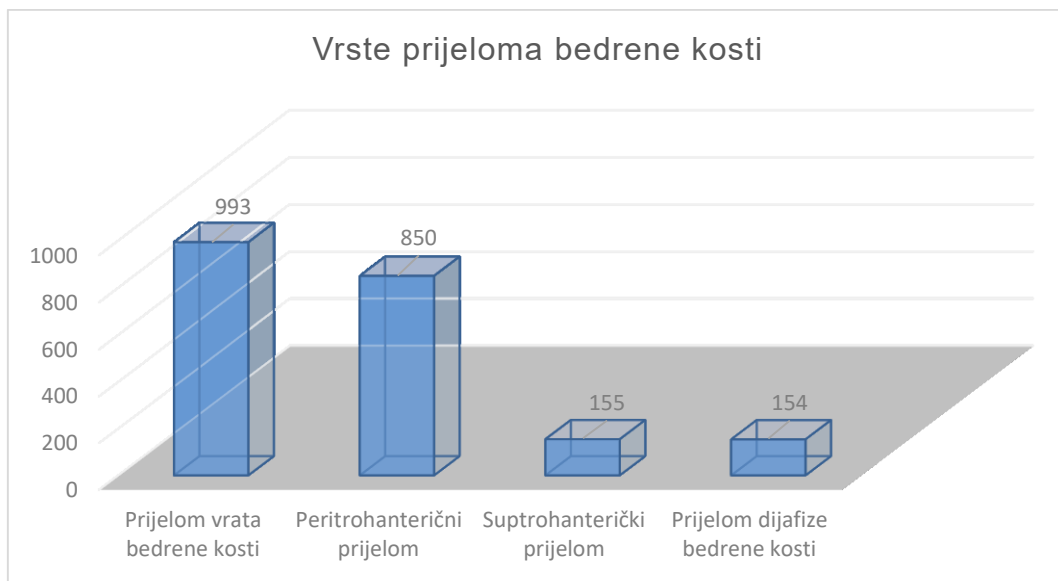
Na grafikonu 2 je prikazana učestalost dijagnoze prijeloma kuka prema spolu, gdje je vidljivo da su isti češći u žena, njih 1592 (73,99 %) u odnosu na muškarce, njih 560 (26,1 %).



Grafikon 2. Prikaz dijagnoze prijeloma kuka obzirom na spol

Izvor: djelo autora

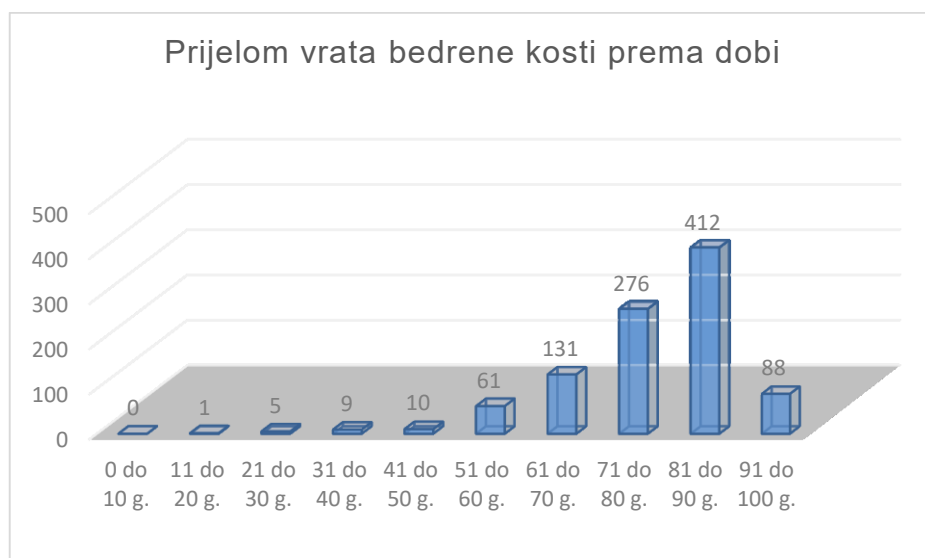
Grafikon 3 prikazuje vrste prijeloma bedrene kosti bolesnika koji su zbrinjavani na Odjelu traumatologije i ortopedije Opće bolnice Pula u vremenskom razdoblju od 01. siječnja 2013 do 21. rujna 2023. godine. Najčešća dijagnoza prijeloma je bila vrata bedrene kosti, 993 bolesnika (46,14 %), a najmanje je bilo onih s prijelomom dijafize bedrene kosti, njih 155 (7,2 %).



Grafikon 3. Prikaz vrsta prijeloma bedrene kosti

Izvor: djelo autora

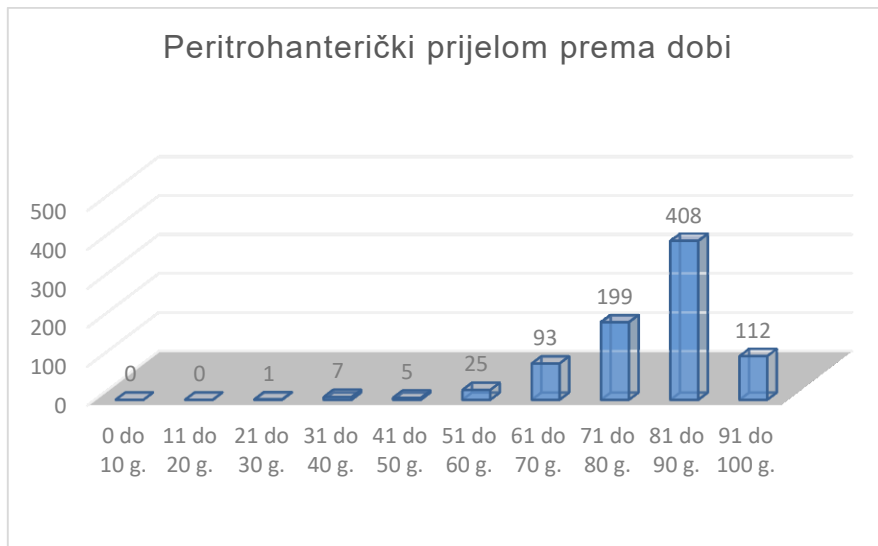
Grafikon 4 prikazuje učestalost prijeloma vrata bedrene kosti prema starosnoj dobi, gdje je vidljivo da se ova vrsta prijeloma najčešće događa u osoba životne dobi 81 do 90 godina, njih 412 (41,49 %), dok je najrjeđa u dobi od 0 do 10 godina, 0 %.



Grafikon 4. Prikaz učestalosti prijeloma vrata bedrene kosti prema dobi

Izvor: djelo autora

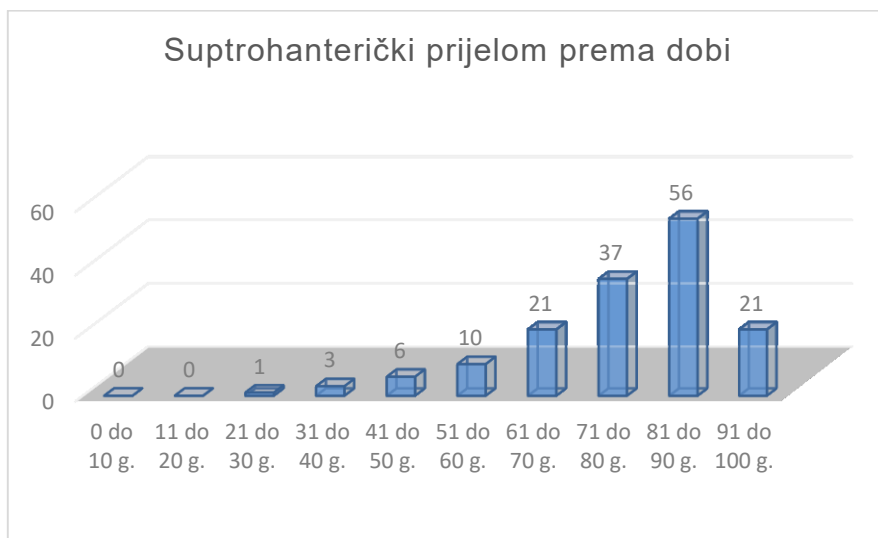
Na grafikonu 5 je prikazana učestalost peritrohanteričkog prijeloma prema životnoj dobi bolesnika, gdje je vidljivo da se isti najčešće događa u životnoj dobi 81 do 90 godina, njih 408 (48 %), dok je najrjeđi u životnoj dobi 0 do do 20 godina, 0 %.



Grafikon 5. Prikaz peritrohanteričkog prijeloma prema dobi

Izvor: djelo autora

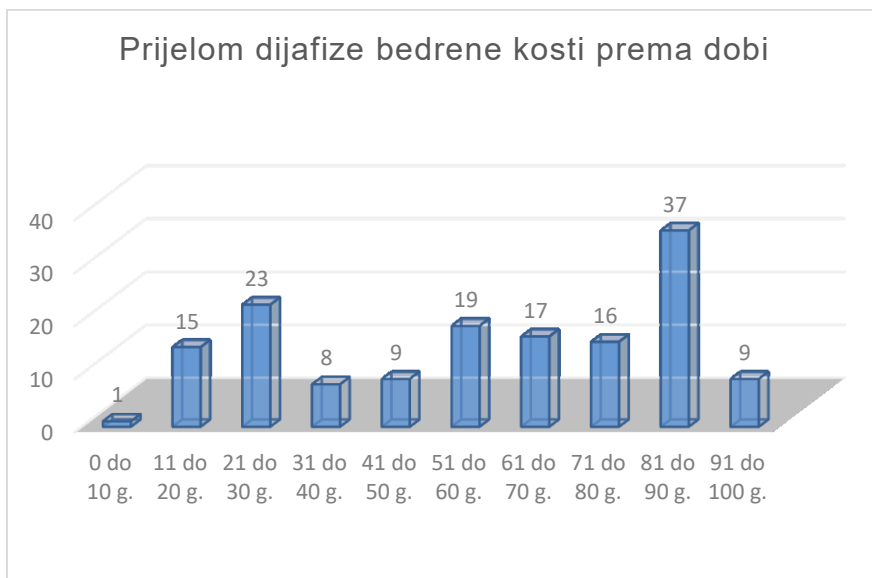
Na grafikonu 6 je prikazana učestalost suptrohanteričkih prijeloma prema životnoj dobi bolesnika, gdje je vidljivo da je i ova vrsta prijeloma najčešća u dobi 81 do 90 godina, njih 56 (36,13 %), dok u životnoj dobi 0 do do 20 godina uopće nema.



Grafikon 6. Prikaz suptrohanteričkih prijeloma prema životnoj dobi

Izvor: djelo autora

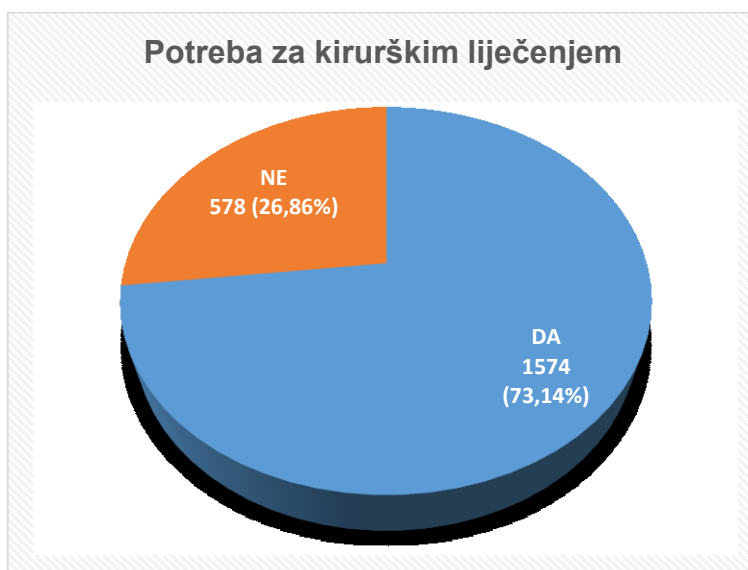
Grafikon 7 prikazuje učestalost prijeloma dijafize bedrene kosti prema životnoj dobi bolesnika, gdje je vidljivo da je i ova vrsta prijeloma najčešća u dobi 81 do 90 godina, njih 37 (24,02 %), dok je najrjeđa u dobi 0 do 10 godina života.



Grafikon 7. Prikaz prijeloma dijafize bedrene kosti prema životnoj dobi

Izvor: djelo autora

Grafikon 8 prikazuje potrebu za kirurškim liječenjem nakon prijeloma kuka, gdje je vidljivo da je više od dvije trećine bolesnika zahtijevalo neku vrstu kirurškog liječenja.

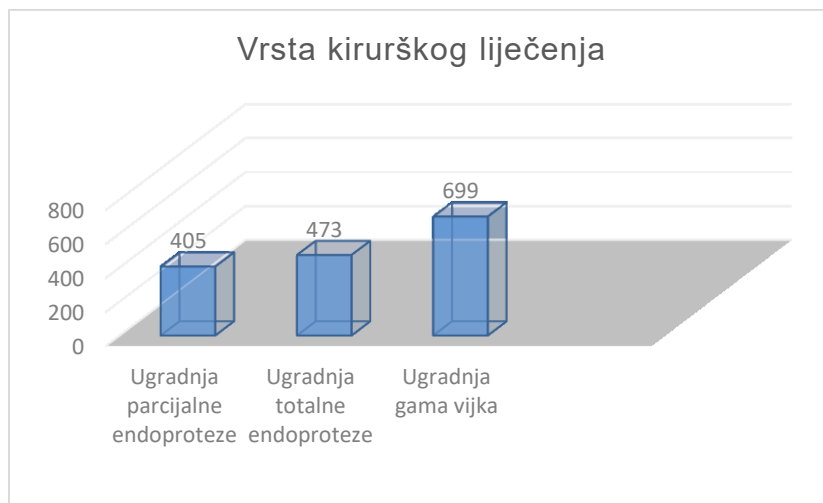


Grafikon 8. Prikaz potrebe za kirurškim liječenjem

Izvor: djelo autora

Grafikon 9 prikazuje potrebu za kirurškim liječenjem nakon prijeloma kuka, gdje je vidljivo da je najviše bolesnika, njih 699 (44,41 %) zahtijevalo ugradnju gama vijka, ugradnju totalne endoproteze kuka je zahtijevalo 473 bolesnika (31,1 %), dok je ugradnju parcijalne endoproteze zahtijevalo 405 (25,73 %).

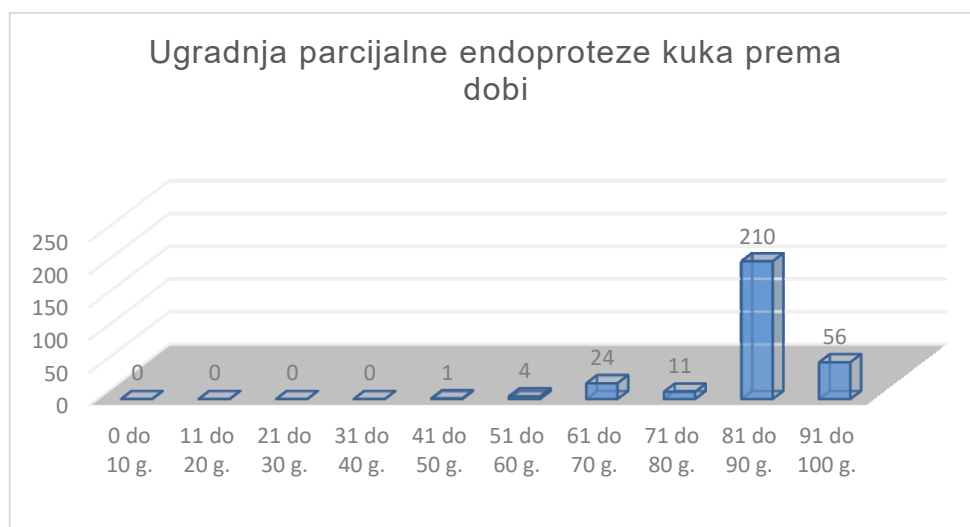




Grafikon 9. Prikaz vrste kirurškog liječenja nakon prijeloma kuka

Izvor: djelo autora

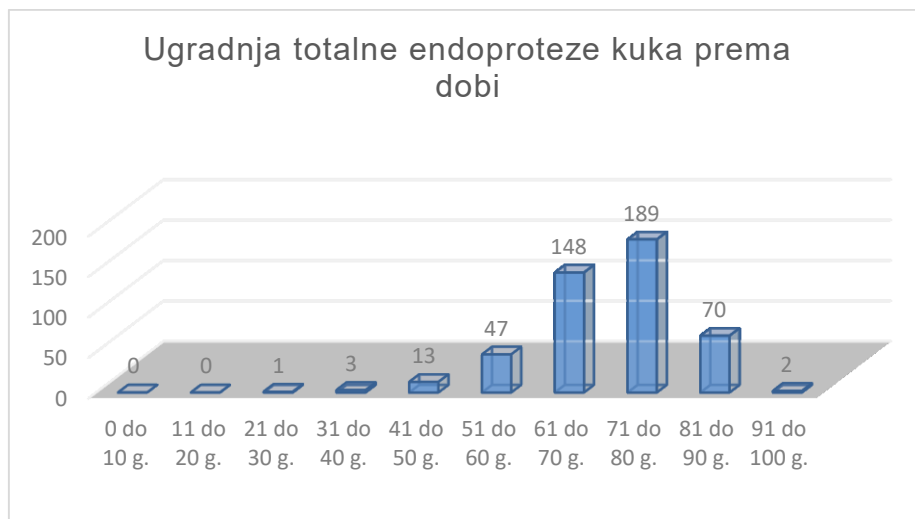
Na grafikonu 10 je prikazana učestalost ugradnje parcijalne endoproteze nakon prijeloma kuka prema životnoj dobi, gdje je vidljivo ja se ista najčešće ugrađuje u bolesnika životne dobi 81 do 90 godina života, njih 210 (51,85 %), a najrjeđe do 40. godine života (0%).



Grafikon 10. Prikaz učestalosti ugradnje parcijalne endoproteze prema dobi

Izvor: djelo autora

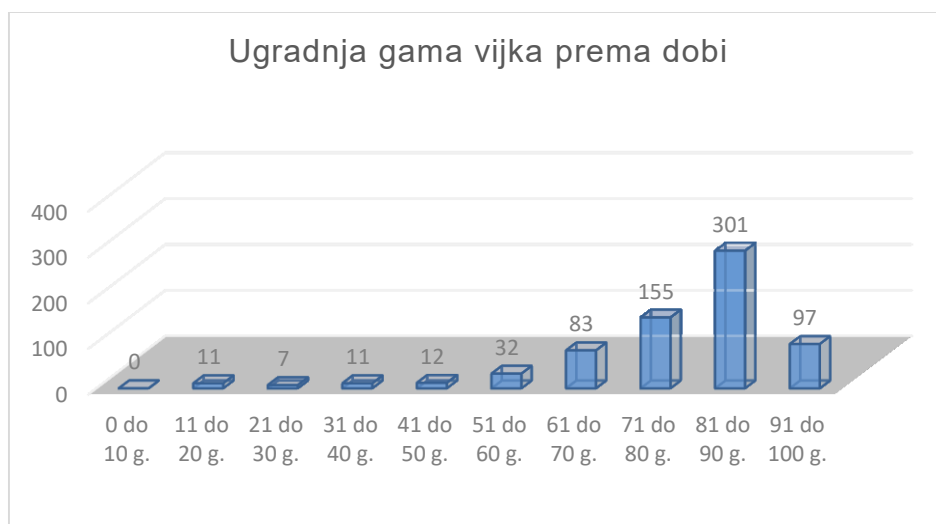
Grafikon 11 prikazuje učestalost potrebe za ugradnjom totalne endoproteze kuka nakon prijeloma kuka prema dobi, gdje je vidljivo da je ista najčešće bila potreba u bolesnika životne dobi 71 do 80 godina, njih 189 (39,96 %), dok niti jedan bolesnik u dobi od 0 do 20 godina (0 %) nije zahtijevao ugradnju totalne endoproteze kuka.



Grafikon 11. Prikaz potrebe za ugradnjom totalne endoproteze kuka prema dobi

Izvor: djelo autora

Na grafikonu 12 je prikazana učestalost potrebe za ugradnjom gama vijka nakon prijeloma kuka, gdje je vidljivo da je ista najčešće bila potrebna bolesnicima u skupini životne dobi 81 do 90 godina, njih 301 (50,25 %), dok niti jedan bolesnik u dobnoj skupini 0 do 10 godina nije zahtijevao ugradnju istog.



Grafikon 12. Prikaz ugradnje gama vijka nakon prijeloma kuka prema dobi

Izvor: djelo autora

### **3. ZDRAVSTVENA NJEGA BOLESNIKA S PRIJELOMOM PROKSIMALNOG DIJELA BEDRENE KOSTI**

Provođenje zdravstvene skrbi starijih bolesnika s prijelomom kuka i dalje predstavlja veliki izazov. Interdisciplinarno liječenje smanjuje duljinu boravka u bolnici, broj komplikacija i smrtnost. Najkritičniji aspekti perioperacijskog liječenja uključuju adekvatno liječenje boli, ranu mobilizaciju, temeljitu kontrolu tekućine, prevenciju delirija i izbor operacijskog liječenja ovisno o komorbiditetima, zahtjevima i biološkoj, a ne kronološkoj dobi. Za starije bolesnike od velike je važnosti izravno nošenje tereta i što kraće odgode operacijskog liječenja (4). Medicinska sestra je odgovorna za pripremu i brigu o bolesniku prije, tijekom i nakon operacije. Za optimalan oporavak, medicinske sestre sudjeluju u liječenju boli, prevenciji infekcija i poticanju rane mobilizacije. Medicinske sestre su, također, dio suradničkog pristupa ako je potrebna rehabilitacija ili kućna zdravstvena njega za promicanje daljnjeg ozdravljenja i oporavka.

#### **3.1. Prijeoperacijska priprema bolesnika**

Kirurški zahvat je metoda izbora liječenja prijeloma kuka jer osigurava stabilnu fiksaciju, olakšava potpuno podnošenje težine i smanjuje rizik od komplikacija. Konzervativno liječenje nosi dodatne rizike od nepokretnosti, tromboembolije, razvoja dekubitusa, drugih komplikacija i gubitka neovisnosti. Prijeoperacijska faza je razdoblje prije dolaska na operacijski odjel na operaciju. Ciljevi su stabilizirati ozljedu, kontrolirati bol i vratiti funkciju, a potrebne su standardizirane prijeoperacijske procjene i protokoli liječenja usmjereni na bolesnika. Cilj je omogućiti brzu pripremu za operaciju kroz koordiniranu ortogerijatrijsku i anesteziološku skrb (30).

Zadobivanje prijeloma kuka iznenadni je traumatski događaj koji prijete mnogim aspektima života bolesnika. Čimbenici koji utječu na ishode nakon prijeloma kuka dominiraju obnavljanjem funkcije, tako da je skrb nakon operacijskog zahvata iznimno važna. Primarni cilj zdravstvene njege starije odrasle osobe s prijelomom kuka je maksimiziranje pokretljivosti i očuvanje optimalne funkcije. Psihosocijalni čimbenici,

međutim, moraju biti uključeni u holistički pristup skrbi kako bi se bolesnici mogli motivirati za rehabilitaciju. Procjena i kasnija skrb najbolje se osiguravaju učinkovitim multidisciplinarnim timom koji radi na zdravim „ortogerijatrijskim“ načelima; liječenje prijeloma uz razmatranje uzroka i učinaka pada i nestabilnih komorbiditeta te započinjanje učinkovite rehabilitacije uz razmatranje zdravlja kostiju s ciljem sprječavanja daljnjih prijeloma (31).

Provođenje skrbi starijim osobama nakon traume mora slijediti ista načela kao i za sve dobne skupine, koristeći ABCDE pristup. Normalne i abnormalne promjene starenja, praćene aktivnim komorbiditetima, znače da su morbiditet i mortalitet sve veći problemi. Primjeri fizioloških razmatranja koja se odnose na starenje uključuju sljedeće:

1. Dišni putevi - starenje uzrokuje degeneraciju fizioloških dišnih putova i mišićno-koštane patologije, poput osteoartritisa, što može smanjiti fleksibilnost vrata i kralježnice, otežavajući upravljanje dišnim putovima.
2. Disanje - gubitak respiratorne otpornosti znači gubitak hipoksične rezerve i moguću hipoventilaciju s potrebom za primjenu kisika. Starije osobe su izloženije riziku od respiratornog zatajenja zbog pojačanog rada disanja.
3. Cirkulacija - smanjenje kardiopulmonalne rezerve znači da postoji povećan rizik od preopterećenja tekućinom tijekom primjene intravenskih tekućina (osobito koloida), što zahtijeva pažljiviji nadzor. Adekvatna srčana frekvencija i krvni tlak nisu jamstvo adekvatnog minutnog volumena srca, a primjena beta-blokatora i antihipertenziva može prikriti znakove pogoršanja. Gubitak krvi na mjestu prijeloma može varirati od nekoliko mililitara za intrakapsularni prijelom bez pomaka do više od litre za višefragmentni ili suptrahanterni prijelom. Svim bolesnicima je potrebno intravenski primjenjivati fiziološku otopinu od trenutka prijema, s brzinom infuzije prilagođenom prema bolesnikovu gubitku krvi i stupnju dehidracije.
4. Invaliditet - produljena neaktivnost i neuporaba ekstremiteta ograničava krajnji funkcionalni ishod i utječe na preživljavanje.
5. Izloženost - koža i vezivno tkivo podliježu opsežnim promjenama sa starenjem, što rezultira smanjenom termoregulacijom, povećanim rizikom od infekcije, lošim zacjeljivanjem rana i povećanom osjetljivošću na hipotermiju (31).

U prijeoperacijskoj pripremi bolesnika iznimno je važna psihološka priprema. Bolesnik mora razumjeti što će doživjeti tijekom akutne faze operacije i u razdoblju oporavka, kako bi se mogli planirati postupci zdravstvene njege. Od posebne je važnosti uvjerenje bolesnika u njegovu sposobnost da poduzme radnje potrebne za postizanje dobrog ishoda kao što je vježbanje tri puta dnevno nakon operacije radi poboljšanja pokretljivosti. Omogućavanje usmenih ili pisanih informacija prije operacijskog zahvata samo po sebi nije dovoljno za odgovarajuću psihološku pripremu. Postoji niz aktivnosti koje medicinske sestre mogu poduzeti ili organizirati osim pružanja pisanih i usmenih informacija. Medicinska sestra može omogućiti bolesniku korištenje pomagala za hodanje koje će isprobati prije operacijskog zahvata kako bi dobio uvid u ono što ga čeka nakon operacije. Isto tako, medicinska sestra će s bolesnikom razgovarati o tome kako se osjeća o problemima kao što je poslijeoperacijska bol i pomoći mu uvježbati učinkovita ponašanja kao što je informiranje osoblja kada se pojavi bol. Pružanje mogućnosti bolesniku i prakticiranje aktivnosti kao što su poslijeoperacijske vježbe prije prijema značit će da su s njima upoznati nakon operacije. Povratne informacije bolesnika o provođenju aktivnosti koje je prakticirao prije prijema na operaciju i omogućavanje prilike da izrazi svoje strahove i brige vrlo su važni. Zajedno, ove aktivnosti mogu pomoći da se bolesnik psihološki pripremi za operacijski zahvat (32).

Fizička priprema podrazumijeva pripremu bolesnika za anesteziju, provjeru postoje li znakovi infekcije prije operacijskog zahvata i procjenu razine fizičke funkcije prije operacije. Iz perspektive anestezije, kardiovaskularne i respiratorne procjene su posebno važne. Komorbiditeti, kao što su hipertenzija i srčane aritmije, utječu na ishod kirurškog zahvata i stoga ih treba ispitati i liječiti prije zahvata. Važno je da bolesnik nema znakove infekcije prije operacije, jer se ista može proširiti na protezu kuka putem krvotoka iz udaljenog izvora kao što je urin ili infekcija zuba; ovaj proces je poznat kao hematogeno zasijavanje. Preporuča se i probir na meticilin-rezistentni *Staphylococcus aureus* (MRSA). Medicinska sestra će bolesnika podučiti poslijeoperacijskom režimu vježbi prije operacije, što će mu omogućiti steći iskustvo ovladavanja vježbama (33).

## **3.2. Poslijeoperacijsko zbrinjavanje bolesnika**

Bolesnici nakon jednog prijeloma imaju povećan rizik za drugi, stoga je važno istražiti razloge pada kako bi se spriječili daljnji prijelomi. Među najčešćim razlozima su sinkopa, Parkinsonova bolest i polifarmacija. Polifarmacija općenito i lijekovi povezani s povećanim rizikom od pada mogu predstavljati razlog koji se može spriječiti za prijelome u starijih osoba. Standardna poslijeoperacijska skrb treba uključivati mehaničku profilaksu tromboembolije kao što je rana mobilizacija, redovita fizioterapija i farmakološka profilaksa. Primjena niskomolekularnog heparina je poželjnija i treba je nastaviti 28-35 dana u skladu s karakteristikama proizvoda (4).

Nakon operacijskog zahvata medicinska sestra će redovito kontrolirati krvni tlak, puls, brzinu disanja, zasićenost kisikom i tjelesnu temperaturu bolesnika. Također je važno pratiti znakove dehidracije, šoka ili pojačane razine boli. Sustavi ranog upozorenja omogućuju prepoznavanje bilo kakvih abnormalnih parametara i poduzimanje odgovarajućih mjera. Ranu treba redovito pregledavati kako bi se provjerilo postoje li znakovi krvarenja ili infekcije. Redovita neurovaskularna promatranja ekstremiteta koji je operiran za procjenu boje, topline, osjeta, pokreta i pulsiranja mogu odmah identificirati cirkulacijsko ili neurološko oštećenje nakon operacije. Kontinuirana procjena ravnoteže tekućine također se mora dokumentirati uključujući intravenski (IV) i oralni unos, izlučivanje urina i bilo kakvu drenažu u kirurškim drenažama. Opsežna priroda kirurškog zahvata te starija dob i višestruki komorbiditeti mnogih bolesnika koji se podvrgavaju artroplastici znače da je važno da medicinska sestra redovito provodi promatranje, sve dok se bolesnik ne smatra stabilnim (34).

### **3.2.1. Skrb za operacijsku ranu i sprječavanje infekcije**

Kirurške rane, kao i sve rane, moraju napredovati kroz vaskularnu, upalnu, proliferacijsku (granulaciju) i fazu sazrijevanja prije nego što se završi cijeljenje. Medicinske sestre trebale bi temeljito razumjeti kako kirurške rane zacjeljuju kako bi poboljšale svoju procjenu rana i vještine donošenja odluka u vezi s liječenjem rana. Infekcija mjesta kirurškog zahvata (eng. *surgical site infection* - SSI) infekcija je

povezana s kirurškim zahvatom koja zahvaća ranu ili dublja tkiva kojima se rukuje tijekom zahvata. Kao jedna od četiri glavne skupine infekcija povezanih sa zdravstvenom skrbi, infekcije operacijske rane su poznati kao značajan problem za bolesnike s prijavljenom incidencijom od najmanje 10 %. Potencijalni učinak infekcije operacijske rane na bolesnike uključuje pojačanu bol, česte promjene zavoja, ograničeno kretanje i produljenu hospitalizaciju. Rano prepoznavanje znakova infekcije važno je za uspješno liječenje (35).

Medicinska sestra će primijeniti profilaktičke IV antibiotike prema pisanoj odredbi liječnika kako bi se smanjio rizik od kirurške infekcije. Infekcije nakon artroplastike često su uzrokovane od strane bakterija *Staphylococcus aureus* i *Staphylococcus epidermidis*. Infekcije se mogu klasificirati kao površinske (zahvaćaju samo mjesto površinske rane) ili duboke, u kojima su inficirane kost ili proteza. Oralni antibiotici obično su dovoljni za iskorjenjivanje površinskih infekcija rana, iako duboke infekcije mogu zahtijevati primjenu IV antibiotika i oralnih antibiotika (36).

Skrb za operacijsku ranu sastavni je dio sprječavanja infekcije rane, minimiziranja fizičke traume rane, sprječavanja invazije mikroba i osiguravanja udobnosti bolesnika. Medicinske sestre mogu spriječiti 25 % poslijeoperacijskih infekcija poboljšanjem kvalitete zdravstvene njege. Uloga medicinskih sestara ključna je u sprječavanju infekcije operacijske rane, te im je kao takvima potrebno odgovarajuće znanje o kontroli infekcija. Sve rane treba održavati što je moguće čistijima kako bi se spriječio razvoj infekcije kirurškog mjesta. Skrb za operacijsku ranu uključuje ispiranje rane fiziološkom otopinom i u slučaju, ako je rana prljava, korištenje otopine povidon-joda ili otopine vodikovog peroksida za uklanjanje eksudata, ljuske, nekrotičnih ostataka, bakterijskih kontaminanata i ostataka obloga bez štetnog utjecaja na stanice. aktivnost koja potiče proces zacjeljivanja i štiti ranu od daljnjih ozljeda. Zbog neadekvatnog zbrinjavanja operacijske rane, infekcije kirurškog mjesta su najčešće poslijeoperacijske komplikacije kod kirurških bolesnika koje uzrokuju značajan poslijeoperacijski morbiditet, smrtnost i invaliditet (37). Preporuke za prevenciju infekcije kirurškog mjesta u poslijeoperacijskoj fazi uključuju sljedeće:

- koristiti aseptičnu tehniku bez dodira za mijenjanje ili skidanje obloga
- ostaviti ranu netaknutom do 48 sati nakon operacije, koristeći sterilnu fiziološku otopinu za čišćenje rane tijekom tog razdoblja samo ako je potrebno

- obavijestiti bolesnike da se mogu sigurno tuširati 48 sati nakon operacije
- koristiti sterilnu fiziološku otopinu ili Octenisept za čišćenje rane nakon 48 h ako se rana odvojila ili je kirurški otvorena radi istjecanja gnoja
- koristiti interaktivni oblog za kirurške rane koje zacjeljuju sekundarnim zacjeljivanjem (38)

Medicinska sestra će redovito provoditi toaletu rane kako bi se rana očistila od krhotina, kao što su devitalizirano tkivo ili prekomjerni eksudati, koji inače mogu odgoditi cijeljenje rane. U tim je situacijama potrebno nježno ispiranje rane toplom sterilnom fiziološkom otopinom pomoću štrcaljke kako bi se minimalizirala trauma rane i održalo optimalno okruženje za cijeljenje. Čišćenje rane nije potrebno za uklanjanje eksudata unutar normalnih granica. Također je važno zapamtiti da je čišćenje rana samo po sebi oblik ometanja zacjeljivanja rana i ako se provodi pretjerano, može odgoditi zacjeljivanje rana (39).

### **3.2.2. Procjena i liječenje boli**

Procjena boli sastavni je dio skrbi za kirurške bolesnike i trebala bi biti uključena u cjelokupnu procjenu i proces planiranja skrbi. Bol se može odnositi na kirurški zahvat ili na postupke vezane uz previjanje rane, kao što je čišćenje ili skidanje obloga (40). Jaka bol javlja se u svih bolesnika s prijelomom kuka u prije i poslijeoperacijskom razdoblju, a pridonosi ne samo lošijoj kvaliteti života, već je povezana i s većim rizikom od postoperacijskog delirija. Nakon prijeloma kuka često se koriste i opijati i blokade regionalnih živaca (41). Procjenom se želi utvrditi uzrok boli, učestalost, intenzitet i učinak na bolesnika. U tu se svrhu koristi ljestvica boli za mjerenje intenziteta boli. Dobro poznate ljestvice za odrasle uključuju vizualnu analognu ljestvicu (eng. *visual analogue scale* - VAS), ljestvicu lica, numeričku ljestvicu ocjenjivanja (eng. *numerical rating scale* - NRS) i verbalnu ljestvicu ocjenjivanja (eng. *verbal rating scale* - VRS). Pri odabiru prikladne ljestvice treba uzeti u obzir opća pitanja kao što su sklonosti bolesnika kao i specifične potrebe kao što su jezične razlike ili oštećenje vida; nakon što se odabere, ista ljestvica treba se koristiti kako bi se omogućile valjane usporedbe između procjena (42).



Medicinska sestra će redovito provoditi procjenu boli kako bi se osigurala učinkovita primjena analgetika. Razinu svijesti bolesnika treba procijeniti kako bi se osiguralo da je on ili ona budan i orijentiran, za razliku od stanja pod sedativima ili bez reakcije. Nalazi i sve poduzete radnje trebaju biti dokumentirane na tablici procjene boli. Bolesnici kojima se učinkovito ublažava bol mogu se brže mobilizirati s većom lakoćom, što smanjuje rizik od poslijeoperacijskih komplikacija poput duboke venske tromboze i respiratorne infekcije. Suprotno tome, produljena poslijeoperacijska bol može rezultirati višim stopama mortaliteta i morbiditeta, duljim trajanjem hospitalizacije i većim troškovima zdravstvene skrbi (43).

### **3.2.3. Mobilizacija bolesnika**

Rana mobilizacija bolesnika nakon operacijskog zahvata prijeloma proksimalnog dijela bedrene kosti je iznimno važna budući da proces smanjuje stope komplikacija i minimizira rizik od upale pluća, tromboembolije, dekubitusa i delirija (4). Smatra se da je rana mobilizacija nakon operacije prijeloma kuka imperativ u poslijeoperacijskom zbrinjavanju. Neaktivan dugotrajni položaj u krevetu povezan je s neželjenim kardiovaskularnim, plućnim i urinarnim učincima, smanjenim tonusom mišića, gubitkom mineralne gustoće kostiju i negativnim psihološkim učincima. Rana mobilizacija također nije bez rizika. Medicinske sestre i fizioterapeutsko osoblje često nerado potiču ranu mobilizaciju zbog zabrinutosti o povećanom riziku od padova i nelagode bolesnika. Rana mobilizacija može zahtijevati povećano doziranje opioida što ima svoje povezane posljedice (44).

Medicinska sestra će poticati i pomoći bolesniku tijekom podizanja iz kreveta u sjedeći položaj, ustajanju iz kreveta i sjedanju na stolicu, ustajanje sa stolice i hodanje uz pomoć. Mobilizacija bolesnika se potiče dan nakon operacije osim ako je to medicinski ili kirurški kontraindicirano ili ako bolesnik nije mogao hodati prije prijeloma. Rano potpomognuto kretanje (unutar 48 sati od operacije) ubrzava funkcionalnu rehabilitaciju, povezano je s bržim otpuštanjem iz bolnice i povratkom kući te rezultira manjim brojem ponovnih prijema. Djelomično nošenje težine ključno je za aktiviranje osteoblasta i drugih stanica za obnavljanje kostiju. Nadalje, kirurška nepokretnost može uzrokovati daljnje poteškoće. Nošenje težine na operiranom ekstremitetu tijekom

hodanja, prema biomehaničkim pravilima, pomiče težište i povećava pritisak na mišiće abduktora, što rezultira kompresijskim silama višestruko većim od težine tijela (45).

U prvim poslijeoperacijskim danima bolesnici gube više od polovice svoje mišićne snage u operiranom ekstremitetu u usporedbi sa zdravim, osobito kod prijeloma kuka. Brzo zacjeljivanje prijeloma kuka zahtijeva brzo nošenje težine na zahvaćeni ekstremitet i jačanje mišića. Trajanje i intenzitet fizioterapije u starijih bolesnika s prijelomom kuka povezuje se s kliničkim poboljšanjem i razlikuje brzu i postupnu rehabilitaciju. U akutnoj fazi, bolesnicima je potrebno provoditi fizikalnu terapiju visokog intenziteta (tri puta dnevno) kako bi postigli razinu funkcionalnosti dovoljnu za otpust iz bolnice (45).

### **3.3. Kvaliteta života bolesnika nakon prijeloma proksimalnog dijela bedrene kosti**

Prijelom kuka važan je društveni i medicinski problem zbog sve učestalosti, posljedica po zdravlje i ekonomskog utjecaja na zdravstveni sustav. Prijelomi uzrokuju značajno oštećenje sposobnosti samostalnog provođenja osnovnih dnevnih aktivnosti, kao što su pokretljivost (osobito penjanje uz stepenice), odijevanje ili kupanje. Između 25 % i 75 % ljudi koji su hodali samostalno prije prijeloma postaju ovisni nakon jedne godine ili ne postižu istu razinu autonomije prije prijeloma. Prijelom kuka također je povezan s višim stopama komorbiditeta i mortaliteta. Jednogodišnja smrtnost od prijeloma kuka kreće se od 18 % do 33 %, a bolesnici s prijelomima kuka imaju pet do osam puta veću smrtnost od bolesnika bez prijeloma unutar tri mjeseca od događaja, s povećanim rizikom koji traje čak i nakon 10 godina (46).

Važnost procjene kvalitete života povezane sa zdravljem (eng. *health-related quality of life* - HRQoL) proizlazi iz potrebe za razumijevanjem i određivanjem utjecaja stanja na svakodnevni život usredotočujući se na fizičku, emocionalnu i društvenu dobrobit bolesnika. Osim toga, omogućava informacije o učinkovitosti terapijskih tretmana ne zanemarujući činjenicu da na zdravstveno stanje duboko utječu raspoloženje, mehanizmi suočavanja, socijalna podrška, socioekonomski uvjeti i zdravstvene usluge, s važnim posljedicama na ishode kvalitete života povezane sa zdravljem.

Čimbenici koji mogu utjecati na kvalitetu života bolesnika nakon prijeloma kuka uključuju vrstu liječenja, odgođenu operaciju i pojavu postkirurških komplikacija. Slično tome, smatra se da obitelj i društvena podrška utječu na percipiranu kvalitetu života. Nakon otpusta, bolesnici mogu otići kući, o njima brinu (ili ne) članovi obitelji/njegovatelji ili mogu biti smješteni u instituciju (u slučajevima značajnog funkcionalnog oštećenja ili nedostatka mreže socijalne podrške) (47).

Što se tiče kvalitete života, ista je značajno smanjena jedan mjesec nakon operacije. Udio bolesnika koji prijavljuju probleme nakon jednog mjeseca više se nego udvostručio u dimenziji samozbrinjavanja (55 %), gotovo udvostručen u aktivnostima svakodnevnog života (44 %) i mobilnosti (41 %), i iako značajne razlike bile su evidentne u dimenzijama boli (27 %) i anksioznosti/depresije (16 %), porast je diskretniji. Štoviše, primijećen je značajan porast u bolesnika koji su prijavili ekstremne probleme povezane sa brigom o sebi i uobičajenim aktivnostima jedan mjesec nakon operacije (46).

#### 4. ZAKLJUČAK

Proksimalni prijelomi bedrene kosti su prijelomi koji se javljaju unutar regije kuka. Uglavnom se javljaju kod starijih bolesnika, osobito onih s osteoporozom, ali se mogu pojaviti i kod mlađih zbog traume velikog udarca. Postoji nekoliko glavnih tipova prijeloma kuka, a to su prijelomi vrata bedrene kosti, prijelomi glave bedrene kosti, peritrohanterički prijelomi i supetrohanterični prijelomi. Starije osobe su podložnije prijelomima kuka jer je veća vjerojatnost da će imati nisku koštanu masu, gdje kosti postaju slabije i lomljivije. Vjerojatno će imati problema s vidom ili ravnotežom, što povećava rizik od posebno lošeg pada koji može uzrokovati prijelom kuka.

Zlatni standard u liječenju prijeloma kuka je operacijski zahvat koji, ovisno o vrsti prijeloma i stanju bolesnika, uključuje implantaciju vijka te parcijalnu i totalnu endoprotezu kuka. Medicinska sestra ima značajnu ulogu i perioperacijskom zbrinjavanju bolesnika budući sudjeluje u svim dijagnostičkim i terapijskim postupcima prije i nakon operacijskog zahvata. Odgovorna je za psihičku i fizičku pripremu bolesnika za zahvat, kao i za skrb o operacijskoj rani, sprječavanje razvoja infekcije operacijske rane, procjenu i liječenje boli i ranu mobilizaciju bolesnika.

Važno je da medicinska sestra posjeduje specifična znanja vezana za anatomiju i fiziologiju bedrene kosti, vrste prijeloma i adekvatno zbrinjavanje bolesnika kao bi pravovremeno uočila eventualnu pojavu komplikacije i provela intervencije prema odredbi liječnika.

## 5. LITERATURA

1. Mittal R, Banerjee S. Proximal femoral fractures: Principles of management and review of literature. *J Clin Orthop Trauma*. 2012;3(1):15-23.
2. Bäcker HC, Wu CH, Maniglio M, Wittekindt S, Hardt S, Perka C. Epidemiology of proximal femoral fractures. *J Clin Orthop Trauma*. 2021;12(1):161-5.
3. Verettas DAJ, Galanis B, Kazakos K, Hatzijiannakis A, Kotsios E. Fractures of the proximal part of the femur in patients under 50 years of age. *Int J Care Injured*. 2012;33:41-5.
4. Fischer H, Maleitzke T, Eder C, Ahmad S, Stöckle U, Braun KF. Management of proximal femur fractures in the elderly: current concepts and treatment options. *European Journal of Medical Research*. 2021;26:1-15.
5. Li M, Cole PA. Anatomical considerations in adult femoral neck fractures: how anatomy influences the treatment issues? *Injury*. 2015;46(3):453-8.
6. Reynolds A. The fractured femur. *Radiol Technol*. 2013;84(3):273-91.
7. Bowman KF, Fox J, Sekiya JK. A clinically relevant review of hip biomechanics. *Arthroscopy*. 2010;26(8):1118-29.
8. Deandrea S, Lucenteforte E, Bravi F, Foschi R, La Vecchia C, Negri E. Risk factors for falls in community-dwelling older people: a systematic review and meta-analysis. *Epidemiology*. 2010;21(5):658-68.
9. Parker M, Johansen A. Hip fracture. *BMJ*. 2006;333(7557):27-30.
10. Dhanwal DK, Dennison EM, Harvey NC, Cooper C. Epidemiology of hip fracture: Worldwide geographic variation. *Indian J Orthop*. 2011;45(1):15-22.
11. Filipov O. Epidemiology and social burden of the femoral neck fractures. *J IMAB*. 2014;20(4):516-8.
12. Cauley JA. Osteoporosis in men: prevalence and investigation. *Clin Cornerstone*. 2006;8:20-5.
13. Ibrahim NA, Nabil N, Ghaleb S. Pathophysiology of the Risk Factors Associated with Osteoporosis and their Correlation to the T-score Value in Patients with Osteopenia and Osteoporosis in the United Arab Emirates. *J Pharm Bioallied Sci*. 2019;11(4):364-72.
14. Butler M, Forte M, Kane R. Treatment of common hip fractures. *Evidence Report/Technology Assessment*. 2009;184:1-85.

15. Gašpar D, Crnković T, Durović D, Podsednik D, Slišurić F. AO group, AO subgroup, Garden and Pauwels classification systems of femoral neck fractures: are they reliable and reproducible? *Med Glas*. 2012;9(2):243-7.
16. Dhanwal D, Dennison E, Harvey N, Cooper C. Epidemiology of hip fracture: Worldwide geographic variation. *Indian Journal of Orthopaedics*. 2011;45:15-22.
17. Bhatti NS. Hip Fracture Clinical Presentation. Hayward/Fremont Medical Centers; 2019. Dostupno na adresi: <https://emedicine.medscape.com/article/87043-clinical#b4> (datum pristupa 25.08.2023.)
18. Dominguez S, Liu P, Roberts C, Mandell M, Richman PB. Prevalence of traumatic hip and pelvic fractures in patients with suspected hip fracture and negative initial standard radiographs - a study of emergency department patients. *Acad Emerg Med*. 2005;12(4):366-9.
19. Bateman L, Vuppala S, Porada P, Carter W, Baijnath C, Burman K, Lee R, et al. Medical Management in the Acute Hip Fracture Patient: A Comprehensive Review for the Internist. *Ochsner J*. 2012;12(2):101-10.
20. Kirby MW, Spritzer C. Radiographic detection of hip and pelvic fractures in the emergency department. *AJR Am J Roentgenol*. 2010;194(4):1054-60.
21. Grimes JP, Gregory PM, Noveck H, Butler MS, Carson JL. The effects of time-to-surgery on mortality and morbidity in patients following hip fracture. *Am J Med*. 2002;112(9):702-9.
22. Lu Y, Uppal HS. Hip fractures: relevant anatomy, classification, and biomechanics of fracture and fixation. *Geriatr Orthop Surg Rehabil*. 2019;10(10):1-14.
23. Jackson C, Tanios M, Ebraheim N. Management of subtrochanteric proximal femur fractures: a review of recent literature. *Adv Orthop*. 2018;1-17.
24. Lowe JA, Crist BD, Bhandari M, Ferguson TA. Optimal treatment of femoral neck fractures according to patient's physiologic age: an evidence-based review. *Orthop Clin North Am*. 2010;41(2):157-66.
25. Konow T, Baetz J, Melsheimer O, Grimberg A, Morlock M. Factors influencing periprosthetic femoral fracture risk: a German registry study. *Bone Joint J*. 2021;103(4):650-8.
26. Khanna G, Cernovsky J. Bone cement and the implications for anaesthesia. *Contin Educ Anaesth Crit Care Pain*. 2012;12(4):213-6.

27. Monte-Secades R, Peña-Zemsch M, Rabuñal-Rey R, Bal-Alvaredo M, Pazos-Ferro A, Mateos-Colino A. Risk factors for the development of medical complications in patients with hip fracture. *Rev Calid Asist.* 2011;26:76-82.
28. Carpintero P, Caeiro JR, Carpintero R, Morales A, Silva S, Mesa M. Complications of hip fractures: A review. *World J Orthop.* 2014;5(4):402-11.
29. Bateman L, Vuppala S, Porada P, Carter W, Baijnath C, Burman K, et al. Medical management in the acute hip fracture patient: a comprehensive review for the internist. *Ochsner J.* 2012;12:101-10.
30. Maher AB. Acute nursing care of the older adult with fragility hip fracture: an international perspective. *Int J Orthop Trauma Nurs.* 2013;17(1):4-18.
31. Gesar B, Baath C, Hedin H, Hommel A. Hip fracture; an interruption that has consequences four months later. A qualitative study. *Int J Orthop Trauma Nurs.* 2017;26:43-8.
32. Lucas B. Total hip and total knee replacement: preoperative nursing management. *British Journal of Nursing.* 2008;17(21):1346-51.
33. Basilico F, Sweeney G, Losina E. Risk factors for cardiovascular complications following total joint replacement surgery. *Arthritis Rheum.* 2008;58(7):1915-20.
34. Walker J. Care of Patients Undergoing Joint Replacement. *Nursing Older People.* 2012;24(1):14-20.
35. Cooper RA. Understanding wound infection. In *European Wound Management Association Position Document Identifying Criteria for Wound Infection.* MEP. 2005:2-5.
36. Darley E, MacGowan A. Antibiotic treatment of gram-positive bone and joint infections. *Journal of Antimicrobial Chemotherapy.* 2004;53(6):928-35.
37. Gizaw MA, Negawo MK, Bala ET, Daba DB. Knowledge, practice, and associated factors towards postoperative wound care among nurses working in public hospitals in Ethiopia: A multicenter cross-sectional study in low resource setting area. *Health Sci Rep.* 2022;5(4):1-11.
38. Yao K, Bae L, Yew WP. Post-operative wound management. *Aust Fam Physician.* 2013;42(12):867-70.
39. Velnar T, Bailey T, Smrkolj V. The wound healing process: an overview of the cellular and molecular mechanisms. *J Int Med Res* 2009;37:1528-42.

40. Moffatt CJ, Franks PK, Hollinworth H. Understanding wound pain and trauma: an international perspective. In European Wound Management Association Position Document Pain at Wound Dressing Changes. MEP. 2002;2-7.
41. Colón-Emerica CS. Postoperative management of hip fractures: interventions associated with improved outcomes. *Bonekey Rep.* 2012;1(241):1-6.
42. Vuolo J. Pain management of mixed aetiology ulcers. *Nursing Times.* 2005;102(16):40-3.
43. Eid T, Bucknall T. Documenting and implementing evidence-based post-operative pain management in older patients with hip fractures. *Journal of Orthopaedic Nursing.* 2008;12(2):90-8.
44. Kenyon-Smith T, Nguyen E, Oberai T, Jarsma R. Early Mobilization Post-Hip Fracture Surgery. *Geriatr Orthop Surg Rehabil.* 2019;10:1-6.
45. Koudouna S, Evangelopoulos DS, Sarantis M, Chronopoulos E, Dontas IA, Pneumaticos S. The Effect of Postoperative Physical Therapy Following Hip Fracture: A Literature Review. *Cureus.* 2023;15(4):1-13.
46. Amarilla-Donoso FJ, López-Espuela F, Roncero-Martín R, Leal-Hernandez O, Puerto-Parejo LM, Aliaga-Vera I, et al. Quality of life in elderly people after a hip fracture: a prospective study. *Health Qual Life Outcomes.* 2020;18(71):1-15.
47. Tang VL, Sudore R, Cenzer IS, Boscardin WJ, Smith A, Ritchie C, et al. Rates of recovery to pre-fracture function in older persons with hip fracture: an observational study. *J Gen Intern Med.* 2017;32:153-8.



## SAŽETAK

Prijelomi proksimalnog dijela bedrene kosti čine veliki udio hospitalizacija među traumatskim slučajevima, a većina ovih bolesnika (>90%) starija je od 50 godina. Učestalost ovih prijeloma je 2-3 puta veća u žena, nego u muškaraca. Najčešći uzroci su osteoporoza, pothranjenost, oštećenje vida i razne neurološke bolesti. Općenito, postoje tri vrste prijeloma kuka, ovisno o tome koja je regija proksimalnog dijela bedrene kosti zahvaćena, a to su prijelomi vrata bedrene kosti, peritrohanterični prijelomi i supetrohanterični prijelomi. Većina prijeloma kuka dijagnosticira se običnom radiografijom, početnim modalitetom snimanja koji se koristi u dijagnostici prijeloma kuka, dok je magnetska rezonancija postala slikovna metoda izbora za dijagnosticiranje okultnih prijeloma kuka koji nisu otkriveni radiografijom. Liječenje prijeloma proksimalnog dijela bedrene kosti gotovo uvijek zahtijeva kiruršku intervenciju. Cilj liječenja prijeloma proksimalnog dijela bedrene kosti uvijek bi trebao biti povratak na prethodnu razinu aktivnosti i punu težinu. Provođenje zdravstvene skrbi starijih bolesnika s prijelomom kuka i dalje predstavlja veliki izazov. Interdisciplinarno liječenje smanjuje duljinu boravka u bolnici, broj komplikacija i smrtnost. Najkritičniji aspekti perioperacijskog liječenja uključuju adekvatno liječenje boli, ranu mobilizaciju, temeljitu kontrolu tekućine, prevenciju delirija i izbor operacijskog liječenja ovisno o komorbiditetima, zahtjevima i biološkoj, a ne kronološkoj dobi. Za optimalan oporavak, medicinske sestre sudjeluju u liječenju boli, prevenciji infekcija i poticanju rane mobilizacije. U završnom radu je prikazana učestalost prijeloma proksimalnog dijela bedrene kosti na Odjelu za ortopediju i traumatologiju Opće bolnice Pula u desetogodišnjem razdoblju.

**Ključne riječi:** proksimalni dio bedrene kosti, dijagnoza, liječenje, zdravstvena skrb

## SUMMARY

Fractures of the proximal part of the femur account for a large proportion of hospitalizations among traumatic cases, and most of these patients (>90%) are older than 50 years. The frequency of these fractures is 2-3 times higher in women than in men. The most common causes are osteoporosis, malnutrition, visual impairment and various neurological diseases. Generally, there are three types of hip fractures, depending on which region of the proximal femur is affected, namely femoral neck fractures, peritrochanteric fractures, and subtrochanteric fractures. Most hip fractures are diagnosed by plain radiography, the initial imaging modality used in the diagnosis of hip fractures, while magnetic resonance imaging has become the imaging modality of choice for diagnosing occult hip fractures not detected by radiography. Treatment of fractures of the proximal part of the femur almost always requires surgical intervention. The goal of treatment for proximal femur fractures should always be to return to your previous activity level and full weight bearing. The implementation of health care for elderly patients with hip fracture continues to be a major challenge. Interdisciplinary treatment reduces length of hospital stay, number of complications and mortality. The most critical aspects of perioperative management include adequate pain management, early mobilization, thorough fluid control, prevention of delirium, and choice of operative treatment based on comorbidities, requirements, and biological rather than chronological age. For optimal recovery, nurses participate in pain management, infection prevention and encouraging early mobilization. In the final paper, the frequency of fractures of the proximal part of the femur at the Department of Orthopedics and Traumatology of the Pula General Hospital in a ten-year period is presented.

**Keywords:** proximal femur, diagnosis, treatment, nursing care